



<https://doi.org/10.24245/gom.v90i1.5821>

Anemia hemolítica autoinmunitaria de anticuerpos calientes y embarazo. Reporte de caso

Warm antibody autoimmune hemolytic anemia and pregnancy, case report.

Rafael Eduardo Tarazona-Bueno,¹ Camilo Andrés Triana-Reyes,¹ Rafael Leonardo Aragón-Mendoza,² Marcela Altman-Restrepo²

Resumen

ANTECEDENTES: La anemia hemolítica autoinmunitaria se caracteriza por la lisis de eritrocitos que ocurre debido a los mecanismos inmunitarios; afecta a una de cada 140,000 embarazadas. La anemia hemolítica por anticuerpos calientes constituye el 80% de los casos y condiciona riesgos de morbilidad materna: angina, insuficiencia cardíaca y muerte. Para el feto: restricción del crecimiento fetal, parto pretérmino, aborto u óbito fetal. Para el neonato: enfermedad hemolítica del recién nacido. Es una enfermedad de muy baja frecuencia.

CASO CLÍNICO: Paciente de 19 años, con 30 semanas de embarazo, antecedente de anemia hemolítica autoinmunitaria por anticuerpos calientes, con cuadro de disnea y sensación de palpitaciones. A su ingreso al Hospital Militar Central se documentó inestabilidad hemodinámica y se diagnosticó crisis hemolítica. Se trató con bolos de metilprednisolona, después prednisona y transfusión de hemoderivados. La finalización del embarazo fue por parto, con recién nacido de bajo peso, sin signos de hemólisis neonatal y adecuado desenlace materno y perinatal.

CONCLUSION: La anemia hemolítica autoinmunitaria por anticuerpos calientes es una enfermedad de muy baja frecuencia durante el embarazo que favorece la morbilidad en la madre y el feto, por la potencial posibilidad de que los anticuerpos crucen la barrera placentaria. El diagnóstico se establece con la identificación de la hemólisis con prueba de antiglobulina o Coombs directo positivo. El soporte transfusional y los corticosteroides son la primera línea de tratamiento.

PALABRAS CLAVE: Anemia hemolítica inmunitaria; hemólisis; eritrocitos; mujer embarazada; insuficiencia cardíaca; restricción del crecimiento fetal; placenta.

Abstract

BACKGROUND: Autoimmune hemolytic anemia is characterized by lysis of erythrocytes that occurs due to immune mechanisms; it affects one in every 140,000 pregnant women. Hemolytic anemia due to warm antibodies constitutes 80% of the cases and poses risks of maternal morbidity: angina, heart failure and death. For the fetus: fetal growth restriction, preterm delivery, miscarriage or fetal death. For the neonate: hemolytic disease of the newborn. It is a very low frequency disease.

CLINICAL CASE: 19-year-old patient, 30 weeks pregnant, with a history of autoimmune hemolytic anemia due to warm antibodies, with dyspnea and palpitations. On admission to the Central Military Hospital, hemodynamic instability was documented, and hemolytic crisis was diagnosed. She was treated with boluses of methylprednisolone, then prednisone and transfusion of blood products. The pregnancy was terminated by delivery, with a low-birth-weight newborn, without signs of neonatal hemolysis and adequate maternal and perinatal outcome.

CONCLUSION: Autoimmune hemolytic anemia due to warm antibodies is a disease of very low frequency during pregnancy that favors morbidity in the mother and fetus, due to the potential possibility of the antibodies crossing the placental barrier. Diagnosis is

¹Residente de Ginecología y Obstetricia.

²Ginecoobstetra, especialista en Medicina Materno Fetal. Hospital Militar Central, Bogotá, Colombia.

Recibido: junio 2021

Aceptado: agosto 2021

Correspondencia

Rafael Eduardo Tarazona Bueno
raedbu@gmail.com

Este artículo debe citarse como:

Tarazona-Bueno RE, Triana-Reyes CA, Aragón-Mendoza RL, Altman-Restrepo M. Anemia hemolítica autoinmunitaria de anticuerpos calientes y embarazo. Reporte de caso. Ginecol Obstet Mex 2022; 90 (1): 84-89.



established by identification of hemolysis with positive antiglobulin or direct Coombs' test. Transfusion support and corticosteroids are the first line of treatment.

KEYWORDS: Autoimmune hemolytic anemia; Hemolysis; Erythrocytes; Pregnant women; Heart failure; Fetal Growth Restriction; Placenta.

ANTECEDENTES

La anemia hemolítica autoinmunitaria se caracteriza por la lisis de eritrocitos que ocurre como consecuencia de los mecanismos inmunitarios;¹ se registran 1 a 3 casos por cada 100,000 personas-año en la población general. La anemia hemolítica autoinmunitaria está mediada por anticuerpos calientes, que es la variedad más común (80% de los casos).² Esta enfermedad implica la coexistencia de isoformas de inmunoglobulina tipo G (IgG), casi siempre del complejo Rh que reaccionan apropiadamente a los glóbulos rojos a temperatura de 37 °C.^{2,3} Posteriormente, el complejo eritrocito-IgG es removido por los macrófagos y secuestrado en el bazo; a veces, esto ocasiona esplenomegalia^{3,4} y la activación del complemento en la superficie de los glóbulos rojos; esto, a su vez, puede conducir a la formación de complejos de ataque de membrana que lisan los glóbulos rojos.² Alrededor del 50% de los casos de anemia hemolítica autoinmunitaria mediada por anticuerpos calientes son primarios o idiopáticos, el resto son secundarios a otras enfermedades: lupus eritematoso sistémico, artritis reumatoide, linfomas o el consumo de medicamentos como las penicilinas o cefalosporinas.⁵

Este tipo de anemia constituye un fenómeno raro durante el embarazo, con pocos casos reportados:⁶ afecta a 1 de cada 140,000 embarazadas.⁷ Puede condicionar riesgos de morbilidad en

la madre: angina, insuficiencia cardíaca e, incluso, la muerte.⁸ En el feto puede dar lugar a restricción del crecimiento intrauterino, parto pretérmino, aborto u óbito fetal.⁹ Los hijos de madres afectadas tienen riesgo de padecer enfermedad hemolítica del recién nacido porque los anticuerpos calientes, en su isoforma IgG, pueden atravesar la placenta con el consiguiente riesgo de hemólisis neonatal.^{10,11}

En virtud de que se trata de una enfermedad con riesgo de morbilidad y mortalidad para la madre y el feto se comunica el caso de una embarazada con anemia por anticuerpos calientes que tuvo crisis hemolítica durante la gestación pero con el adecuado seguimiento el desenlace materno y perinatal fue satisfactorio.

CASO CLÍNICO

Paciente de 19 años, con 30 semanas de embarazo, antecedente de anemia hemolítica autoinmunitaria por anticuerpos calientes, con cuadro de disnea y sensación de palpitaciones. Ingresó al servicio de Urgencias de Ginecología y Obstetricia del Hospital Militar Central de Bogotá, Colombia, con un cuadro clínico de 15 días de evolución de disnea de moderados esfuerzos, clase funcional NYHA III, asociado con palpitaciones.

La última crisis de la paciente se registró una año antes de la consulta en Urgencias. Estaba

recibiendo tratamiento con 50 mg de azatioprina cada 12 horas y 5 mg de prednisona al día que, voluntariamente, suspendió cuando se supo embarazada de cuatro semanas.

En el examen físico la paciente se encontró con frecuencia cardíaca de 134 lpm, tensión arterial de 122-64 mmHg, frecuencia respiratoria de 20 rpm, oximetría de pulso de 93% con oxígeno ambiente; mucosa oral húmeda, con escleras ictéricas. Se escucharon ruidos cardíacos taquicárdicos. El abdomen se palpó sin dolor, con altura uterina de 29 centímetros, con frecuencia cardíaca fetal de 140 lpm. Se decidió hospitalizarla debido a la sospecha diagnóstica de crisis hemolítica. En los estudios paraclínicos al ingreso (**Figura 1**) se documentaron: anemia severa, hemoglobina de 4.6 g/dL, hiperbilirrubinemia de 4.7 mg/dL a expensas de bilirrubina indirecta, reticulocitos de 27%, deshidrogenasa láctica de

1333 U/L, Coombs directo positivo, con análisis de la función hepática y renal normales. Puesto que el peso del feto se encontró en el percentil 3 se completó el estudio del bienestar fetal con Doppler feto placentario, que reportó circulación fetal normal y velocidad pico de la arteria cerebral media sin hallazgos de anemia fetal. El diagnóstico de crisis hemolítica autoinmunitaria se confirmó por la coexistencia de anticuerpos calientes (**Cuadro 1**). La paciente se hospitalizó en la unidad de cuidados intermedios para vigilancia hemodinámica. Se le indicaron: transfusión de 3 unidades de glóbulos rojos y la administración en bolo de 1 g de metilprednisolona por vía intravenosa una vez al día durante 5 días; posteriormente se continuó con 0.5 mg/kg/día. En virtud del riesgo de parto pretérmino por la condición crítica de la madre, se indicó un esquema de maduración pulmonar con 12 mg de betametasona intramuscular cada 24 horas; se le administraron dos dosis.

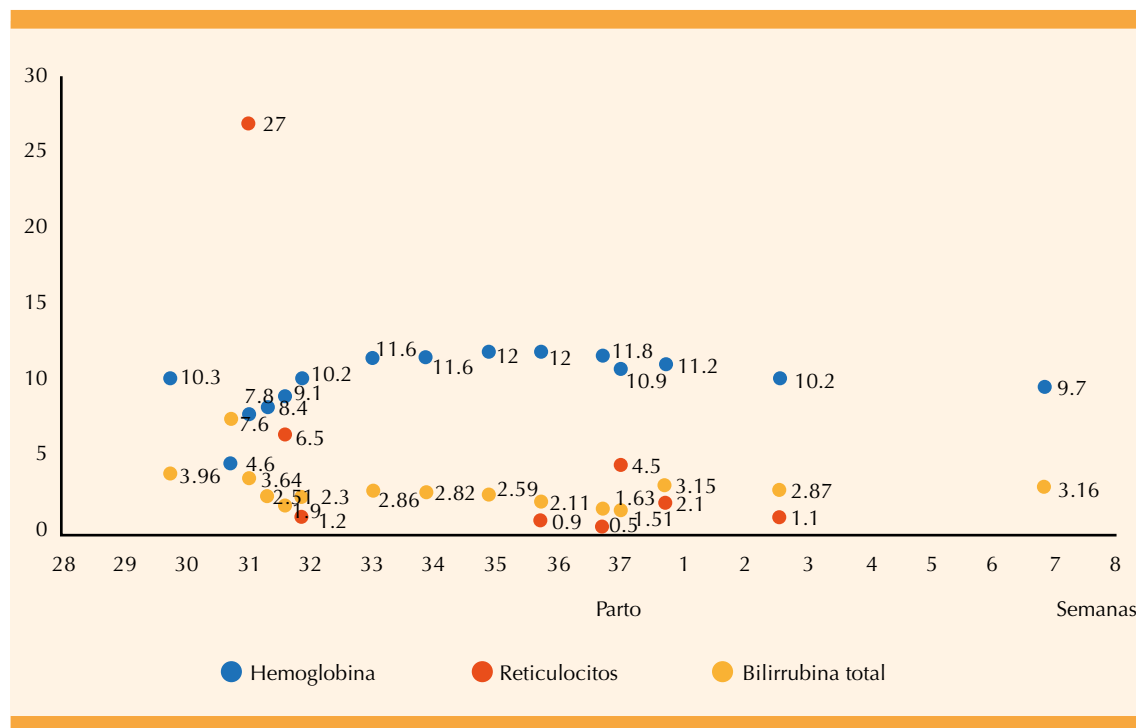


Figura 1. Comportamiento de los estudios paraclínicos durante el embarazo y puerperio. Hemoglobina (g/dL), reticulocitos (%), bilirrubina (mg/dL).

**Cuadro 1.** Análisis paraclínicos para el estudio de pacientes con anemia hemolítica autoinmunitaria

Laboratorio	Resultado	Valores de referencia	Unidad de medida
Coombs directo	Positivo-IgG 4+	---	Negativo
Complemento-C4	22.8	16-48	mg/dL
Complemento-C3	110	88-201	mg/dL
Anti-Smith	18.2	< 20	U
Anti-RNP	16	< 20	U
Anti-DNA	Negativo	---	Negativo
ENAS	Negativo	---	Negativo
Crioaglutininas	Negativo	---	Negativo
IgM hepatitis A	Negativo	---	Negativo
IgG hepatitis A	Negativo	---	Negativo
HBsAg	Negativo	---	Negativo
Anti-core Hb	Negativo	---	Negativo
Anti-hepatitis C	Negativo	---	Negativo
VIH	Negativo	---	Negativo

Durante la estancia hospitalaria experimentó mejoría clínica posterior al tratamiento con el esteroide sistémico. Tuvo amenaza de parto pretérmino debida a la actividad uterina regular y cervicometría de 24 mm, corta para las semanas de embarazo: se trató con nifedipino como tocolítico que, efectivamente resolvió el cuadro clínico. La vigilancia del bienestar fetal durante la hospitalización se llevó a cabo con monitorización fetal diaria y perfil biofísico cada dos días.

La paciente evolucionó hacia la mejoría clínica, estabilidad hemodinámica y tendencia a la normalización de los estudios de laboratorio (**Figura 1**). Al octavo día de estancia hospitalaria se dio de alta para que en su domicilio continuara con la fórmula de 0.5 mg/kg/día de prednisona oral y control semanal del bienestar fetal con perfil biofísico, Doppler feto placentario y estudios paraclínicos para seguimiento de la anemia y la actividad hemolítica, sin retiro de la prednisona oral debido a la recurrencia de la actividad hemolítica al disminuir la dosis.

A las 37 semanas de embarazo acudió a la visita de control con actividad uterina y cambios cervicales; se le indicó refuerzo del trabajo de parto con oxitocina. La recién nacida, por parto, pesó 2355 gramos, midió 47 cm, Apgar 9/10/10, con valoración por un neonatólogo; se envió al alojamiento conjunto, sin signos clínicos ni paraclínicos de hemólisis neonatal. Se evidenció la adecuada evolución de la madre y su hijo y a las 72 horas del nacimiento se le otorgó el alta médica, con prescripción de prednisona oral y control ambulatorio por parte de los especialistas de los servicios de Hematología y Ginecología.

DISCUSIÓN

La anemia hemolítica autoinmunitaria, secundaria a anticuerpos calientes, sobreviene debido a la formación de autoanticuerpos de tipo inmunoglobulina IgG que se unen con alta afinidad a los glóbulos rojos y ocasionan su fagocitosis por macrófagos esplénicos, lo que implica su destrucción secundaria.¹¹

El diagnóstico de anemia hemolítica autoinmunitaria, secundaria a anticuerpos calientes, debe sospecharse ante la aparición de síntomas clínicos asociados con la anemia: palidez mucocutánea, astenia, adinamia, disnea y los asociados con la hemólisis: ictericia o coluria. En el examen físico pueden evidenciarse signos de inestabilidad hemodinámica, esplenomegalia, hepatomegalia e, incluso, insuficiencia cardíaca.¹²

En los estudios paraclínicos suele haber hallazgos compatibles con hemólisis: incremento de la bilirrubina no conjugada, del conteo de reticulocitos y de la deshidrogenasa láctica. La causa inmunitaria de la hemólisis debe evidenciarse con una prueba positiva de antiglobulina directa o de Coombs directa, que indica la coexistencia de anticuerpos (IgG, IgM, IgA) o de complemento unidos a elementos de la membrana celular del eritrocito.^{12,13} Es necesario verificar si la mayor reactividad de los anticuerpos frente a los antígenos de los eritrocitos sucede a una temperatura de 4 o hasta 30 °C (anticuerpos fríos, de predominio IgM), de 37 °C (anticuerpos calientes, de predominio IgG) o temperatura desde 4°C y mayor a 30 °C (anticuerpos mixtos).¹² Es necesario descartar otros eventos agudos que inducen la hemólisis: antecedentes de transfusión en los últimos tres meses, de trasplante de órgano sólido o hematopoyético reciente o hemólisis inducida por medicamentos.¹²

Esta anemia implica aumento del riesgo de complicaciones maternas: insuficiencia cardíaca, hemorragia posparto, muerte.⁶ En el feto: restricción del crecimiento, parto pretérmino, anemia hemolítica y muerte perinatal.^{5,6,13}

Debido a los pocos casos reportados en embarazadas, el tratamiento en ellas es similar al de pacientes adultas. La primera línea de tratamiento es la transfusión de hemoderivados y la indicación de corticosteroides sistémicos:¹¹ 1-1.5

mg/kg al día de prednisona con tasas de control de la hemólisis cercanas al 80%.¹ Se considera que la reacción es adecuada, si después de tres semanas los valores estables de hemoglobina son mayores de 10 g/dL. El tratamiento con corticosteroides debe durar, al menos, 6 meses más, con descenso progresivo de la dosis.² Cuando la reacción no es adecuada puede considerarse alguno de los tratamientos de segunda línea: esplenectomía o rituximab.¹² La esplenectomía es la intervención de segunda línea más eficaz; sin embargo, la disponibilidad en los últimos años de nuevos tratamientos farmacológicos ha llevado a la disminución de esa opción.¹ El rituximab tiene una efectividad mayor al 79% con dosis de 375 mg/m² a la semana durante 28 días;^{12,13} sin embargo, hay poca experiencia con la indicación de este medicamento durante el embarazo.¹¹ La tercera línea de tratamiento son los inmunosupresores azatioprina, ciclofosfamida y ciclosporina que pueden alcanzar una efectividad del 40 al 60% si se administran junto con los corticosteroides.^{11,13}

Puesto que la anemia del feto también puede deberse al paso de anticuerpos IgG a través de la barrera placentaria, se recomienda medir la velocidad pico de la arteria cerebral media para estimar la hemoglobina fetal.⁶ Debido al riesgo de bajo peso fetal asociado con la realización periódica de la ecografía obstétrica y las pruebas de bienestar fetal se propone el perfil biofísico semanal con Doppler fetoplacentario por el diagnóstico asociado de restricción del crecimiento intrauterino. El diagnóstico de anemia hemolítica autoinmunitaria de anticuerpos calientes durante el embarazo no contraindica el parto; la cesárea solo es por indicación obstétrica o afectación hemodinámica de la madre.¹³

CONCLUSION

La anemia hemolítica autoinmunitaria por anticuerpos calientes es realmente excepcional



durante el embarazo. Se caracteriza por la producción de autoanticuerpos contra el glóbulo rojo, que acelera su destrucción. Esto hace que se incremente la morbilidad de la madre y del feto, por el potencial que tienen los anticuerpos de cruzar la barrera placentaria. El diagnóstico se establece con base en la identificación de hemólisis con prueba directa de Coombs positiva. La primera línea de tratamiento es la transfusión de hemoderivados y los corticosteroides.

Consideraciones éticas

La paciente otorgó su consentimiento informado y el Comité de Ética Médica del Hospital Militar Central de Bogotá, Colombia, también dio su consentimiento para la publicación del caso clínico.

REFERENCIAS

1. Barcellini W, Zaninoni A, Giannotta JA, Fattizzo B. New insights in autoimmune hemolytic anemia: from pathogenesis to therapy Stage 1. *J Clin Med* 2020; 9 (12): 3859. <https://doi.org/10.3390/jcm9123859>
2. Kalfa TA. Warm antibody autoimmune hemolytic anemia. *Am Soc Hematol* 2016; 2016 (1): 690-7. <https://doi.org/10.1182/asheducation-2016.1.690>
3. Sudulagunta SR, Kumbhat M, Sodalagunta MB, Settikere Nataraju A, Bangalore Raja SK, Thejaswi KC, Deepak R, Mohammed AH, Sunny SP. Warm Autoimmune Hemolytic Anemia: Clinical Profile and Management. *J Hematol* 2017; 6 (1): 12-20. <https://doi.org/10.14740/jh303w>
4. Valent P, Lechner K. Diagnosis and treatment of autoimmune haemolytic anaemia in adults: A clinical review. *Wien Klin Wochenschr* 2008; 120 (5-6): 136-51. <https://doi.org/10.1007/s00508-008-0945-1>
5. Brodsky R. Warm autoimmune hemolytic anemia. *N Engl J Med* 2019; 381 (7): 648. <https://doi.org/10.1056/NEJMcp1900554>
6. Maroto A, Martinez-Diago C, Tio G, Sagues M, Borrell A, Bonmati A, et al. Autoimmune hemolytic anemia in pregnancy: a challenge for maternal and fetal follow-up. *J Matern Neonatal Med* 2020; 0 (0): 1-3. <https://doi.org/10.1080/14767058.2020.1732344>
7. Sokol R, Hewitt S, Stamps B. Erythrocyte autoantibodies, autoimmune haemolysis and pregnancy. *Orig Pap* 1982; 77(43):169-76. <https://doi.org/10.1111/j.1423-0410.1982.tb00008.x>
8. Ng SC, Wong KK, Raman S, Bosco J. Autoimmune haemolytic anaemia in pregnancy: a case report. *Eur J Obstet Gynecol Reprod Biol* 1990; 37 (1): 83-5. [https://doi.org/10.1016/0028-2243\(90\)90099-m](https://doi.org/10.1016/0028-2243(90)90099-m)
9. Sharma P, Sthapit R. Unexplained hemolytic anemia of pregnancy: Case report with review of related literature. *Nepal J Obstet Gynaecol* 2008; 3 (1): 49-50. <https://doi.org/10.3126/njog.v3i1.1441>
10. Zhang X, Xu Q, Yang Y, Wang L, Liu F, Li Q, et al. Preconception Hb concentration and risk of preterm birth in over 2.7 million chinese women aged 20-49 years: A population-based cohort study. *Br J Nutr* 2018; 120 (5): 508-16. <https://doi.org/10.1017/S0007114518001721>
11. Piatek CI, El-Hemaidi I, Feinstein DI, Liebman HA, Akhtari M. Management of immune-mediated cytopenias in pregnancy. *Autoimmun Rev* 2015; 14 (9): 806-11. <http://doi.org/10.1016/j.autrev.2015.05.003>
12. Hill QA, Stamps R, Massey E, Grainger JD, Provan D, Hill A. The diagnosis and management of primary autoimmune haemolytic anaemia. *Br J Haematol* 2017; 176 (3): 395-411. <https://doi.org/10.1111/bjh.14478>
13. Jäger U, Barcellini W, Broome CM, Gertz MA, Hill A, Hill QA, et al. Diagnosis and treatment of autoimmune hemolytic anemia in adults: Recommendations from the First International Consensus Meeting. *Blood Rev* 2020; 41. <https://doi.org/10.1016/j.blre.2019.100648>
14. Laužikiene D, Ramašauskaite D, Luža T, Lenkutiene R. Pregnancy induced autoimmune warm antibodies hemolytic anemia: a case report. *Geburtshilfe Frauenheilkd* 2015; 75 (11): 1167-71. <https://doi.org/10.1055/s-0035-1558131>