



<https://doi.org/10.24245/gom.v89i10.5465>

Angioedema hereditario tipo III en una embarazada: a propósito de un caso

Hereditary angioedema type III in pregnant women: case report and literature review.

Pablo Luque-González,¹ Ana Redondo-Villatoro,¹ Leticia Azcona-Sutil,¹ Eva Carmona-Domínguez,² Cristina Félix-Santamaría,² María Nieves Cabezas-Palacios²

Resumen

ANTECEDENTES: El angioedema hereditario es una enfermedad rara, caracterizada por episodios recurrentes de edema en cualquier parte del cuerpo, sobre todo en las extremidades, la cara y las vías respiratorias. Existen tres tipos de enfermedad en función de su causa, el menos frecuente es el III con un nivel y función del inhibidor de C1 normales. Su fisiopatología es poco conocida; por lo tanto, su diagnóstico es difícil. Su tratamiento ha avanzado en los últimos años, aunque queda mucho por definir, sobre todo durante el embarazo.

OBJETIVO: Evaluar la bibliografía disponible relacionada con el angioedema hereditario y su atención médica en mujeres embarazadas.

CASO CLÍNICO: Paciente de 30 años, en curso de su primer embarazo. El único antecedente personal destacable fue haber padecido angioedema hereditario tipo III, diagnosticado 10 años antes después de varios episodios de angioedema orofacial. A lo largo del embarazo sobrevinieron varias crisis de la enfermedad que requirieron tratamiento de los episodios agudos y de mantenimiento en el tercer trimestre. Por último, ocurrió un parto instrumentado mediante vaccum, por riesgo de pérdida de bienestar fetal con buen desenlace materno y fetal en el posparto inmediato.

CONCLUSIONES: El angioedema hereditario tipo III es una enfermedad muy rara y poco conocida en la Ginecoobstetricia que requiere establecer un protocolo y estandarización de la atención clínica, sobre todo en las embarazadas, lo que ayudará a proporcionar una información y asistencia de calidad a estas pacientes.

PALABRAS CLAVE: Angioedema hereditario tipo III; adulto; embarazo; enfermedad rara; edema; extremidades; inhibidor C1; posparto.

Abstract

BACKGROUND: Hereditary angioedema is a rare disease characterized by recurrent episodes of edema anywhere in the body, especially in the extremities, face and airways. There are three types of the disease depending on its cause, the most infrequent being III with normal C1 inhibitor level and function. Its pathophysiology is poorly understood; therefore, its diagnosis is difficult. Its treatment has advanced in recent years, although much remains to be defined, especially during pregnancy.

OBJECTIVE: To evaluate the available literature related to hereditary angioedema and its medical care in pregnant women.

CLINICAL CASE: 30-year-old female patient, during her first pregnancy. The only personal history of note was hereditary angioedema type III, diagnosed 10 years earlier after several episodes of orofacial angioedema. Throughout the pregnancy, several crises of the disease occurred, requiring treatment in acute episodes and maintenance treatment in the third trimester. Finally, one delivery was instrumented by vaccum, due to risk of loss of fetal well-being with good maternal and fetal outcome in the immediate postpartum period.

¹ Residente.

² Facultativo adjunto de área.

Unidad de Gestión Clínica de Ginecología y Obstetricia, Hospital Universitario Virgen Macarena, Sevilla, España.

Recibido: enero 2021

Aceptado: abril 2021

Correspondencia

Pablo Luque González
pabluqgon@gmail.com

Este artículo debe citarse como:

Luque-González P, Redondo-Villatoro A, Azcona-Sutil L, Carmona-Domínguez E, Félix-Santamaría C, Cabezas-Palacios MN. Angioedema hereditario tipo III en una embarazada: a propósito de un caso. Ginecol Obstet Mex 2021; 89 (10): 810-817.

Cuando es apremiante suprimir el dolor

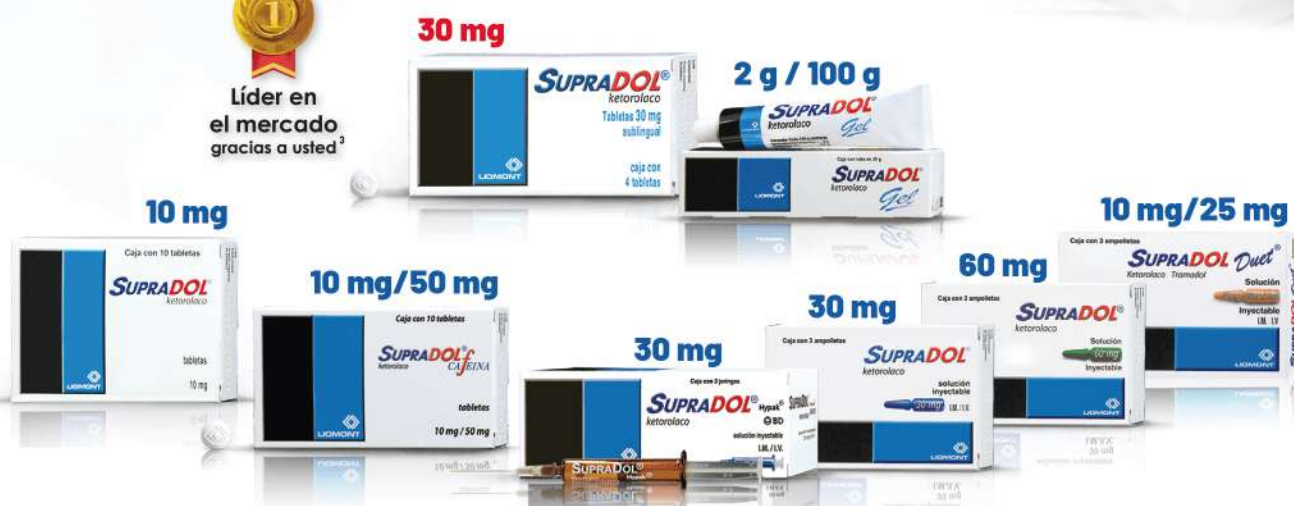Ketorolaco **SUPRADOL**®

Suprime el dolor...

- Posee gran **actividad analgésica y antiinflamatoria**¹
- Efectivo para dolor **leve, moderado e intenso**¹
- Alivia el dolor **sin efectos de sedación y ansiedad**¹
- Indicado cada **6 horas**¹
- **Supradol Duet**® indicado cada **12 horas**²



Líder en
el mercado
gracias a usted³



Cambie la expresión **de su paciente.**



Aviso de publicidad No. 213300202C5390

Supradol® tabletas Reg. Núm. 026M92 SSA IV. Supradol® 30mg sublingual Reg. Núm. 096M2000 SSA IV. Supradol® gel Reg. Núm. 260M99 SSA IV. Supradol F® tabletas Reg. Núm. 345M2006 SSA IV. Supradol® solución inyectable Reg. Núm. 036M92 SSA IV. Supradol Duet® solución inyectable Reg. Núm. 090M2014 SSA IV.

Reporte las sospechas de reacción adversa al correo: farmacovigilancia@liomont.com.mx o en la página de internet: www.liomont.com.mx

Referencias: 1. Información Amplia Para Prescribir (IPP-A) Supradol® sublingual. 2. Información Amplia Para Prescribir (IPP-A) Supradol Duet® solución inyectable. 3. Data de mercado IQVIA PMM valores MAT móvil marzo 2021

Literatura exclusiva para médicos



CONCLUSIONS: Hereditary angioedema type III is a very rare and little-known disease that requires establishing a protocol and standardization of clinical care, especially in pregnant women, which will help to provide quality information and assistance to these patients.

KEYWORDS: Hereditary angioedema Type III; Adult; Pregnancy; Rare disease; Edema; Extremities; C1 inhibitor; Postpartum period.

ANTECEDENTES

El angioedema hereditario, también conocido como edema de Quincke, fue descrito por primera vez en 1843 por Robert Graves. Se trata de una inmunodeficiencia primaria debida a deficiencia en el sistema del complemento transmitida mediante un patrón autosómico dominante.¹ Es una enfermedad potencialmente mortal, discapacitante e infradiagnosticada, con una incidencia estimada entre 1 caso por cada 10,000 a 50,000 embarazos.^{1,2} Se caracteriza por episodios recurrentes de edema doloroso, sin urticaria ni prurito^{2,3} en las mucosas y tejidos submucosos de cualquier parte del cuerpo, casi siempre en las extremidades, la cara, vías respiratorias y el aparato digestivo.⁴

Existen tres tipos de esta enfermedad en función de su etiología: deficiencia (tipo I, 85%), disfunción (tipo II, 15%) de la proteína inhibidora de C1 y angioedema con nivel y función de C1-inhibidor normal (tipo III, excepcional).^{2,5,6} Este último tipo es una enfermedad familiar reconocida recientemente que, aunque con características clínicas similares a los otros dos, se diferencia por ser más habitual en mujeres que en hombres⁶ (90% de los hombres son portadores asintomáticos *versus* 40% de mujeres con angioedema hereditario tipo III).¹

Su fisiopatología es poco conocida, aunque se cree que está mediada por bradicinina.⁶ Para su diagnóstico es necesario estudiar los valores de C4 y la concentración y función del inhibidor de C1.⁷ Su tratamiento ha mejorado considerablemente en los últimos años, gracias a la disponibilidad de varias terapias seguras y eficaces.⁷

Si bien el angioedema hereditario no afecta a las tasas de embarazo o de aborto, el embarazo puede exacerbar sus síntomas debido al incremento fisiológico de estrógenos.^{1,8} Esto, unido a las limitaciones en la prescripción de ciertos medicamentos durante el embarazo, implica la necesidad de una atención médica individualizada en estas pacientes.¹

Enseguida se expone el caso de una paciente embarazada con diagnóstico de angioedema hereditario tipo III que tuvo diversas crisis agudas durante los meses de embarazo. Se llevó a cabo una revisión bibliográfica con el propósito de evaluar la información relacionada con esta infrecuente enfermedad y su tratamiento en embarazadas. Se verificaron, hasta enero de 2021, los artículos registrados en PubMed y Google Scholar publicados entre 2009 y 2021 que incluyeran los términos '*hereditary angioedema*' y '*pregnancy*'. De 95 artículos encontrados, se

incluyeron 9 con referencia directa al angioedema hereditario tipo III y la atención médica en embarazadas; el resto de las referencias se completó con artículos que aportan datos interesantes acerca de esta enfermedad. En virtud de lo infrecuente de esta enfermedad y su desconocimiento por parte de la mayoría de los médicos consideramos su publicación.

CASO CLÍNICO

Paciente de 30 años, en curso de su primer embarazo. El único antecedente personal destacable fue haber padecido angioedema hereditario tipo III, diagnosticado 10 años antes, después de varios episodios de angioedema orofacial. Desde entonces permaneció en revisión por parte del alergólogo. En su estudio solo se encontró la mutación *p.Thr328Lys* en heterocigosis en el exón 9 del gen F12 del factor XII de la coagulación. La paciente no tuvo ninguna crisis aguda ni recibió tratamiento alguno desde hacía 7 años. Durante el seguimiento del embarazo fue enviada a la consulta de alto riesgo, por la enfermedad de base, con ecografías normales a las 12 y 20 semanas de amenorrea.

En el segundo trimestre ocurrieron dos crisis de angioedema labial y uvular resistentes a la toma de 1 g, por vía oral, de ácido tranexámico. La primera cedió enseguida de la administración subcutánea de 30 mg de icatibant, mientras que la segunda requirió la administración intravenosa de 1 g de ácido tranexámico después de resultar resistente, también, a la medicación subcutánea referida. Enseguida de esta crisis, a las 27 semanas de amenorrea, se decidió indicar una dosis de mantenimiento de 500 mg de ácido tranexámico cada 8 horas durante 15 días y, posteriormente, 500 mg cada 12 horas por espacio de otros 15 días.

En el tercer trimestre permaneció vigilada por la sospecha de crecimiento intrauterino restringido

y bajo peso para las semanas de gestación; sin embargo, el peso fetal estimado se encontró normal en los últimos controles ecográficos. Al término del embarazo refirió la toma oral esporádica de 1 g de ácido tranexámico al sobrevenir, al menos, dos episodios de síntomas compatibles con angioedema orofaríngeo, que cedieron.

A las 39 semanas de amenorrea acudió a Urgencias debido a disfagia, sin dificultad respiratoria ni afectación hemodinámica. Durante la exploración se objetivó un marcado edema de la úvula y una leve inflamación en ambos pilares amigdalinos, resistentes a la administración intravenosa de 1 g de ácido tranexámico. Fue necesario ingresarla al hospital para la administración intravenosa de 500 mg de C1-inhibidor, en infusión lenta. Durante la hospitalización inició el trabajo de parto espontáneo, que transcurrió sin contratiempos. Se le administró otra dosis de C1-inhibidor de manera profiláctica 2 horas previas al parto, conforme a las recomendaciones del alergólogo. Por último, tuvo lugar un parto instrumentado mediante *vacuum*, por riesgo de pérdida del bienestar fetal. Nació una niña de 2820 gramos y Apgar 9-10. En el posparto se le indicaron, de manera profiláctica, 500 mg de ácido tranexámico oral cada 8 horas y 40 mg de heparina de bajo peso molecular subcutánea durante al menos 6 semanas. No hubo más crisis en los siguientes dos meses posparto. En la actualidad, la paciente permanece en seguimiento por los especialistas del servicio de Alergología.

DISCUSIÓN

El angioedema hereditario tipo III es una forma realmente excepcional de angioedema⁵ descrita por primera vez en el año 2000 por Bork y colaboradores⁹ con concentraciones de C4 y C1-inhibidor y función de este último normales. La herencia era dominante, ligada al cromosoma X con desconocimiento de la prevalencia real.^{1,10}



Si bien la mayor parte de los síntomas son similares entre los tres tipos de angioedema hereditario, existen algunas diferencias específicas para el angioedema hereditario tipo III: las crisis suelen ser menos frecuentes, con mayor intervalo entre ellas, principal prevalencia de edema cutáneo en la cara, la lengua, la úvula y la laringe, lo que da lugar a más episodios de asfixia, menor frecuencia de crisis recurrentes de dolor abdominal (alrededor de 50%), ausencia de eritema marginal prodrómico y aparición de síntomas a una edad más avanzada; la edad media es de 27 años.¹⁰

Debido a sus características fisiopatológicas no histaminérgicas, el angioedema hereditario no reacciona a la epinefrina, los corticosteroides o los antihistamínicos.¹¹ Su expresión se relaciona con las concentraciones de estrógenos, lo que explica la correlación existente entre los episodios de angioedema hereditario y los periodos con elevadas concentraciones de esa hormona, tales como los anticonceptivos orales o la terapia hormonal sustitutiva y el embarazo.^{1,12} Se observan exacerbaciones durante la pubertad, con una frecuencia del 62%, menstruación (35%) y embarazo (38%), como en la paciente del caso aquí reportado.¹

La identificación de este tipo de angioedema hereditario es más difícil que los otros dos por la falta de especificidad de pruebas analíticas de laboratorio¹ y la necesidad de efectuar estudios genéticos.¹³ Su patogenia no se ha definido claramente; se han llegado a encontrar cuatro grupos en función de distintas causas genéticas descritas:¹³ angioedema hereditario de etiopatogenia desconocida (supone la mayoría de los casos de angioedema hereditario tipo III), angioedema hereditario asociado con una alteración en el factor XII (FXII) de la coagulación (aproximadamente un tercio de los casos) y, de manera más infrecuente y con un mecanismo de acción desconocido, los subtipos asociados

con una variante del gen de la angiopoyetina-1 (ANGPT1) y con el gen del plasminógeno.¹³

Se han descrito distintas alteraciones genéticas en el gen del FXII de la coagulación o factor de Hageman.¹ Estos factores mutados se activan rápidamente después de la acción de la plasmina y provocan una formación excesiva de bradici-nina,¹⁴ que aumenta la permeabilidad vascular con vasodilatación y contracción del músculo liso no vascular al interactuar con el receptor B2.⁵ La alteración en este factor puede provocar, además, una activación excesiva de la vía intrínseca de la coagulación, el sistema fibrinolítico y el sistema del complemento, e intervenir en la aparición del edema.¹

Existen ciertas variantes genéticas, entre las más comunes está la *Thr328Lys* (que la tuvo la paciente del caso) que origina un punto de escisión para la plasmina, lo que facilita la activación del FXII y la generación de bradici-nina.¹³ Esta variante se ha descrito en familias de diversos orígenes: árabes, australianas, brasileñas y europeas, incluidas las españolas.¹⁵ Hace poco se publicó un consenso internacional para establecer el diagnóstico de angioedema hereditario tipo III: tener antecedentes de angioedema recurrente en ausencia de urticaria concomitante o consumo de medicamentos que pudieran originarlo; demostrar concentraciones y funciones normales de C4 y C1-inhibidor; y tener una variante genética asociada con la enfermedad o antecedentes familiares similares, con ineficacia de tratamiento con antihistamínicos a dosis altas.¹³

La atención médica de las embarazadas con angioedema hereditario tipo III es muy limitada.¹ Durante el periodo del embarazo se originan más exacerbaciones, característica en discusión a pesar de algunos estudios que sugieren que la frecuencia es mayor en el primer trimestre.¹⁶ Al parecer hay más respaldo bibliográfico para apo-

yar la idea de que es mayor durante el segundo y tercer trimestre, con una frecuencia que va del 38 al 83%.⁸ Las crisis son infrecuentes durante el parto (6 a 8%) por lo que no se recomienda la profilaxis de rutina.¹⁶ Si la paciente tiene, como en el caso aquí reportado, crisis frecuentes durante el tercer trimestre, o antecedente de crisis graves o localizadas en los genitales, sí se recomienda la profilaxis a corto plazo, al igual que si se prevé la instrumentación del parto o la finalización del embarazo mediante cesárea.¹⁶ En estos casos se recomienda la analgesia epidural en vez de la general para evitar la intubación y el posible desencadenamiento de la crisis.¹ Puesto que durante el posparto prevalece un riesgo aumentado de sufrir una crisis, se recomienda un seguimiento estrecho durante las 72 horas posteriores.¹⁶ La lactancia también puede asociarse con mayor frecuencia de episodios, quizá provocados por el aumento en las concentraciones de prolactina sérica.¹⁶

La restricción para no prescribir algunos fármacos durante el embarazo¹ y la variedad clínica¹⁶ son algunos de los factores que acortan el margen de tratamiento de estas pacientes y dificultan el establecimiento de esquemas consensuados. El tratamiento para las pacientes embarazadas y con angioedema hereditario consiste en la prescripción de una serie de fármacos que en seguida se detallan.

*Concentrados de C1-Inhibidor derivados del plasma humano.*¹ Se administran por vía intravenosa, mediante infusión en 3 a 5 minutos en un ambiente hospitalario. Su efecto se fundamenta en el aumento de las concentraciones plasmáticas de esa proteína en los 30 a 60 minutos siguientes y un incremento tardío en las concentraciones de C4.¹ Su prescripción durante el embarazo y la lactancia es eficaz y segura. Si bien se indica desde hace más de 20 años en Europa, la FDA de Estados Unidos lo aprobó en 2009.¹ Este tratamiento ha demostrado eficacia

en el acortamiento de la duración y en la intensidad de las crisis de angioedema hereditario tipo III, según lo reportan distintos estudios retrospectivos, a pesar de que la patogenia de este angioedema no se origina por una deficiencia del C1-inhibidor.¹³

*Antifibrinolíticos orales, como el ácido tranexámico o el ácido aminocaproico.*¹ Traspasan la placenta y, aunque no se ha demostrado ningún efecto teratogénico, solo se recomienda indicarlos cuando no hay otras opciones,¹ como sucedió en la paciente que tuvo crisis leves en su domicilio y no disponía de otra medicación. Actúan a manera de inhibidores competitivos de la activación de la plasmina y del plasminógeno, lo que hace que disminuya la degradación de la fibrina¹⁷ y el consumo de C1-inhibidor.¹ Según lo reportan Deroux y su grupo¹⁷ es eficaz para prevenir ataques recurrentes de angioedema hereditario asociado con alteraciones en el FXII, con una reducción estadísticamente significativa del 64% de las crisis, y sin efectos secundarios. De cualquier manera es preciso ser cautelosos y valorar su indicación durante el embarazo porque hay un riesgo potencial de tromboembolismo asociado con la hipercoagulabilidad innata del embarazo y la reducción del líquido intravascular que sucede en las crisis de angioedema hereditario.¹⁸ Para reducir este riesgo puede indicarse heparina de bajo peso molecular durante el embarazo y el posparto, con buenos resultados descritos;¹⁹ así se hizo en la paciente del caso en las primeras semanas de posparto.

Icatibant se excreta a través de la leche humana, de ahí que no deba indicarse durante la lactancia.^{1,16} Cuando se administra por vía subcutánea resulta un antagonista competitivo del receptor B2 de la bradicinina, e inhibe su unión.¹ Al igual que los anteriores, su indicación ha demostrado ser eficaz en pacientes con angioedema hereditario.¹³



Plasma fresco congelado.¹ Además del C1-inhibidor, también aporta C2 y C4, lo que puede empeorar el cuadro porque son el sustrato para la activación del edema.¹ Solo se recomienda su indicación en casos de urgencia y, si no se dispone de ninguno de los otros medicamentos mencionados.¹

Ante este amplio abanico de posibilidades, la atención de las pacientes con angioedema hereditario podrá dividirse, según se requiera, en tratamiento a demanda para una crisis aguda o, profilaxis a corto o largo plazo. Se proponen dos algoritmos para la atención médica de la crisis aguda (**Figura 1**) y profilaxis (**Figura 2**) en función de la revisión bibliográfica efectuado^{1,12,13,16,17,20,21} y con base en nuestra propia experiencia clínica consensuada con los alergólogos.

Para las crisis agudas se requiere un tratamiento que detenga lo más rápido posible el avance del edema.¹ La profilaxis a corto plazo se indica para reducir el riesgo de morbilidad y mortalidad durante el periodo en que puede haber mayor riesgo de desencadenar una crisis desde horas

hasta varios días después¹³ (cesárea, parto instrumentado, legrado uterino evacuador, etc.).¹ En estos casos se recomienda la indicación del C1-inhibidor; si no se dispone de éste puede recurrirse a la indicación de: antifibrinolíticos,¹⁶ icatibant¹² o plasma fresco congelado. Para la profilaxis a largo plazo durante el embarazo, en virtud de que están contraindicados los andrógenos, como el danazol²¹ por sus efectos virilizantes,¹ también puede recurrirse a los fármacos mencionados.¹³ El ácido tranexámico, en este caso, es menos eficaz^{20,21} y no existe un consenso acerca de su indicación.¹³ Así, la administración de concentrados de C1-inhibidor e icatibant se está convirtiendo en el tratamiento convencional en la mayoría de los países industrializados, incluidos Estados Unidos, Canadá y los de Europa¹².

CONCLUSIONES

El angioedema hereditario tipo III es una enfermedad rara y poco conocida que requiere la implementación de medidas protocolizadas para su estudio y tratamiento. Resta mucho por avanzar en el conocimiento de su causa, diagnóstico

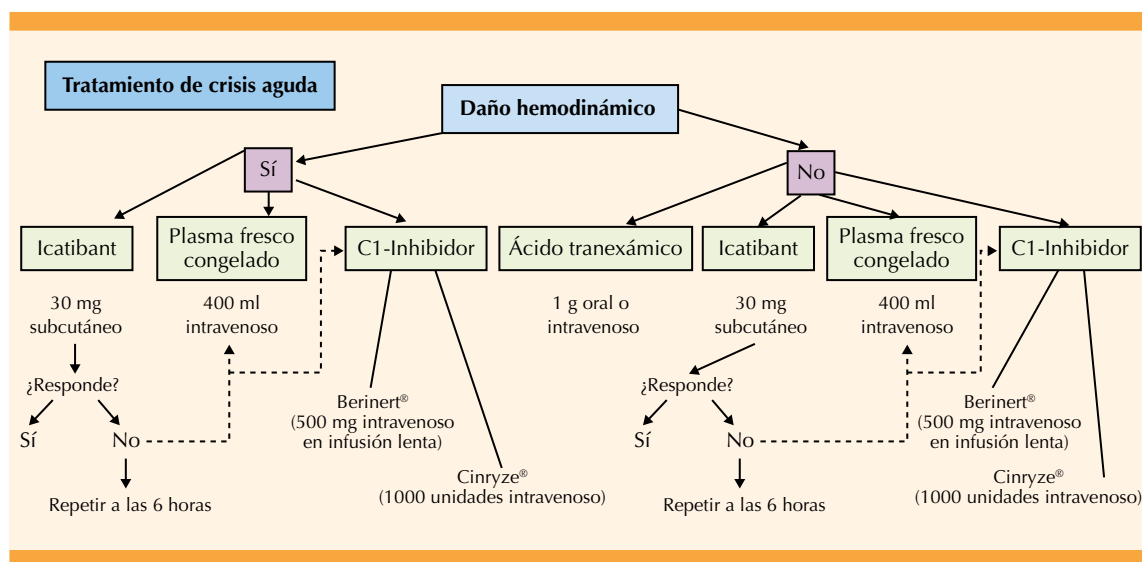


Figura 1. Propuesta de algoritmo para el tratamiento de las crisis agudas en embarazadas.^{1,12,13,16,17,20,21}

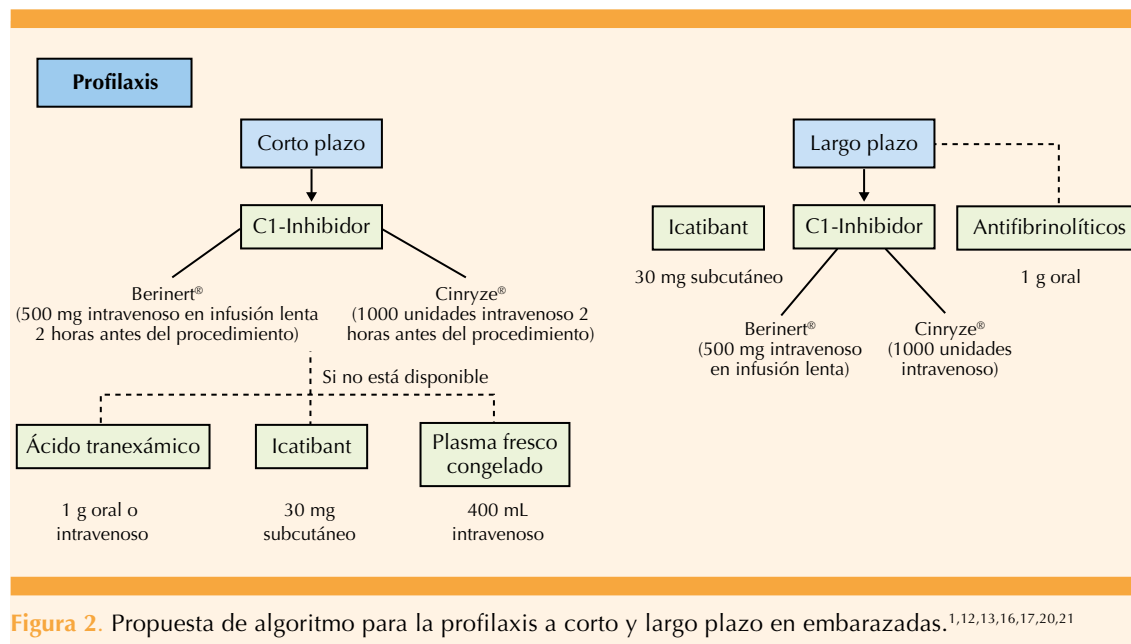


Figura 2. Propuesta de algoritmo para la profilaxis a corto y largo plazo en embarazadas.^{1,12,13,16,17,20,21}

y tratamiento, sobre todo en mujeres embarazadas. Es decisivo aportar a estas pacientes información de calidad acerca de su enfermedad para evitar las exacerbaciones y poder actuar con rapidez si sobrevienen. Se recomienda la cooperación estrecha y la atención interdisciplinaria que garanticen una atención óptima.

REFERENCIAS

- Salazar Torres L. Manejo del embarazo en pacientes con angioedema hereditario. *Rev Cuba Obstetr Ginecol* 2019; 45 (1). <http://revginecobstetricia.sld.cu/index.php/gin/article/view/294>
- Longhurst H, Cicardi M, Craig T, Bork K, et al. Prevention of Hereditary Angioedema Attacks with a Subcutaneous C1 Inhibitor. *N Engl J Med* 2017; 376 (12): 1131-40. doi: 10.1056/NEJMoa1613627
- Craig T, Zuraw B, Longhurst H, Cicardi M, et al. Long-term outcomes with subcutaneous c1-inhibitor replacement therapy for prevention of hereditary angioedema attacks. *J Allergy Clin Immunol Pract* 2019; 7 (6): 1793-802.e2. doi: 10.1016/j.jaip.2019.01.054
- Salazar Torres L, Díaz Marín C, Quintana Gómez F, Avila Gamboa D, et al. Angioedema hereditario y embarazo. *Rev Latin Perinat* 2016;19 (1). http://revperinatologia.com/images/1_Angioedema_hereditario_y_embarazo.pdf
- Ramos Nunes Esteves TM, Serrano A, Amaro S, Ribeiro J. Peri-operative management of a pregnant patient with hereditary angioedema submitted to a cesarean-section: case report. *Rev Bras Anesthesiol* 2020; 70 (1): 48-50. doi: 10.1016/j.bjan.2019.10.003
- Riedl MA. Hereditary angioedema with normal C1-INH (HAE type III). *J Allergy Clin Immunol Pract* 2013; 1 (5): 427-32. doi: 10.1016/j.jaip.2013.06.004
- Banerji A. Hereditary angioedema: classification, pathogenesis, and diagnosis. *Allergy Asthma Proc* 2011; 32 (6): 403-7. doi: 10.2500/aap.2011.32.3492
- Martinez Saguer I, Escuriola Ettingshausen C. Successful management of hereditary angioedema during pregnancy in a patient with heterozygous MTHFR mutation. *Ann Allergy Asthma Immunol* 2017; 118 (6): 734-35. doi: 10.1016/j.anai.2017.04.001
- Bork K, Barnstedt SE, Koch P, Traupe H. Hereditary angioedema with normal C1-inhibitor activity in women. *Lancet* 2000; 356 (9225): 213-7. doi: 10.1016/S0140-6736(00)02483-1
- Moreno AS, Valle SOR, Levy S, França AT, et al. Coagulation Factor XII Gene Mutation in Brazilian Families with Hereditary Angioedema with Normal C1 Inhibitor. *Int Arch Allergy Immunol* 2015; 166 (2): 114-20. doi: 10.1159/000376547
- Gibbons KR, Abraham T, Sandhu M, Peppers BP, et al. Successful perinatal management of hereditary angioedema with normal C1 esterase inhibitor and factor XII mutation using C1 esterase inhibitor therapy. *Ann Allergy Asthma Immunol* 2017; 119 (6): 558-59. doi: 10.1016/j.anai.2017.08.015



12. Satomura A, Fujita T, Nakayama T. Comparison of the Frequency of Angioedema Attack, before and during Pregnancy, in a Patient with Type I Hereditary Angioedema. *Intern Med* 2018;57(5):751-755. doi: 10.2169/internalmedicine.9407-17
13. Betschel S, Badiou J, Binkley K, Borici-Mazi R, et al. The International/Canadian Hereditary Angioedema Guideline. *Allergy Asthma Clin Immunol*. 2019; 15: 72. doi: 10.1186/s13223-019-0376-8
14. De Maat S, Björkqvist J, Suffritti C, Wiesenekker CP, et al. Plasmin is a natural trigger for bradykinin production in patients with hereditary angioedema with factor XII mutations. *J Allergy Clin Immunol* 2016; 138 (5): 1414-1423. e9. doi: 10.1016/j.jaci.2016.02.021
15. Stieber C, Cichon S, Magerl M, Nöthen MM. Clinical Utility Gene Card for hereditary angioedema with normal C1 inhibitor (HAEnC1). *Eur J Hum Genet* 2017; 25 (10): e1-e4. doi: 10.1038/ejhg.2017.104
16. Banerji A, Riedl M. Managing the female patient with hereditary angioedema. *Womens Health (Lond)* 2016; 12 (3): 351-61. doi: 10.2217/whe.16.6
17. Deroux A, Boccon-Gibod I, Fain O, Pralong P, et al. Hereditary angioedema with normal C1 inhibitor and factor XII mutation: a series of 57 patients from the French National Center of Reference for Angioedema. *Clin Exp Immunol* 2016; 185 (3): 332-7. doi: 10.1111/cei.12820
18. Oguma K, Suzuki T, Mano S, Takeuchi S, et al. Hereditary angioedema with deep vein thrombosis and pulmonary thromboembolism during pregnancy. *Taiwan J Obstet Gynecol* 2019; 58 (6): 895-96. doi: 10.1016/j.tjog.2019.04.003
19. Loli-Ausejo D, Hernández-Martín I, Cabañas R, Entrala A, et al. Tranexamic Acid Plus Bemiparin Sodium as Long- Term Prophylaxis in a Patient With FXII-HAE During Pregnancy: A Case Report. *J Investig Allergol Clin Immunol* 2020; 30 (6): 464-65. doi: 10.18176/jiaci.0585
20. Zornoza-García V, Luengo-Tabernero A, Caro-Floriano JDJ, Álvarez-Sierra V, et al. Angioedema hereditario en mujer embarazada con parto normal. *Clin Invest Gin Obst* 2009; 36 (5): 181-82. <https://doi.org/10.1016/j.gine.2008.01.005>
21. Suárez González JA, Ojeda Blanco JC, Gutiérrez Machado M. Angioedema hereditario y embarazo. *Rev Cuba Obstetr Ginecol* 2016; 42 (3). <http://revginecobstetricia.sld.cu/index.php/gin/article/view/78>

CITACIÓN ACTUAL

De acuerdo con las principales bases de datos y repositorios internacionales, la nueva forma de citación para publicaciones periódicas, digitales (revistas en línea), libros o cualquier tipo de referencia que incluya número doi (por sus siglas en inglés: Digital Object Identifier) será de la siguiente forma:

REFERENCIAS

1. Yang M, Gou, ZW, Deng CJ, Liang X, et al.* A comparative study of three different forecasting methods for trial of labor after cesarean section. *J Obstet Gynaecol Res*. 2017;25(11):239-42. <https://doi.org/10.1016/j.jgyobfe.2015.04..0015>.**
- * Cuando la referencia contiene hasta tres autores, éstos se colocarán de forma completa. En caso de 5 autores o más, solo se colocan cuatro, seguidos de la palabra en latín "et al".
- ** El registro Doi deberá colocarse con el link completo (como se indica en el ejemplo).