



Mastitis granulomatosa idiopática: características demográficas, clínicas e imagenológicas en una serie de casos

Idiopathic granulomatous mastitis: demographic, clinical and imaging characteristics of a series of cases.

Eleazar Isaías Pérez-Velázquez,¹ Krisia Mirén Espinosa-Valencia,¹ Daniela Rosas-Baldazo,² Ricardo Ibarra-Patiño³

Resumen

OBJETIVO: Realizar una caracterización demográfica, clínica e imagenológica de una serie de casos de mastitis granulomatosa idiopática.

MATERIALES Y MÉTODOS: Estudio observacional, retrospectivo y transversal de una serie de casos de pacientes con diagnóstico de mastitis granulomatosa idiopática atendidas en el Hospital Universitario Dr. José Eleuterio González, Monterrey, NL, entre enero 2015 y diciembre 2019. Criterio de inclusión: pacientes mayores de 18 años con diagnóstico histológico de mastitis granulomatosa idiopática en ausencia de un agente etiológico específico. Criterios de exclusión: pacientes con cuadro de mastitis relacionado con una patología específica o con algún antecedente de traumatismo-laceración reciente en la mama. Variables de estudio: información demográfica (edad, escolaridad, estado civil, etc.), proceso-método diagnóstico, hallazgos por imagen y tratamientos indicados.

RESULTADOS: Se incluyeron 20 pacientes con edad promedio de 32 años, 17 en edad fértil, y el resto en la posmenopausia. Las 20 pacientes tuvieron, al menos, 1 embarazo de término sumado a un periodo variable de lactancia. 19 tenían enfermedad unilateral, la mayoría en la mama izquierda (60%). El hallazgo principal al establecer el diagnóstico: en 20 una tumoración, 15 de 20 eritema y 11 mastalgia. El reporte radiológico mediante BIRADS fue de IVA en 12, IVB en 6 y 1 tanto para II y III. En todas las pacientes se comprobó el diagnóstico con estudio histopatológico. Doce recibieron tratamiento inicial con prednisona, 7 con antibióticos y AINES y un caso con escisión quirúrgica.

CONCLUSIONES: La mastitis granulomatosa idiopática es una enfermedad rara de prevalencia aún desconocida, con un comportamiento benigno de tipo inflamatorio crónico, cuya patogenia permanece aún desconocida. Al ser una enfermedad con un diagnóstico por exclusión, obliga al estudio histopatológico para establecer el diagnóstico definitivo, idealmente mediante la toma de una biopsia con Tru-cut. Aunque se han planteado varias alternativas terapéuticas, en la actualidad no existe un protocolo universal que justifique un tratamiento en forma generalizada. La resección de la lesión con márgenes amplios asociada o no con corticoides orales, sigue siendo el tratamiento más indicado.

PALABRAS CLAVE: Mastitis granulomatosa; México; mastodinia; laceración; tratamiento; embarazo; menopausia; lactación.

Abstract

OBJECTIVE: To perform a demographic, clinical and imaging characterization of a series of cases of idiopathic granulomatous mastitis.

MATERIALS AND METHODS: Observational, retrospective and cross-sectional study of a series of patients diagnosed with idiopathic granulomatous mastitis, at Hospital Universitario "Dr. José Eleuterio González" in Monterrey, Mexico between January 2015 and December 2019. The study comprised all patients older than 18

¹ Residente de Ginecología y Obstetricia.

² Médico pasante de servicio social en el servicio de Ginecología y Obstetricia.

³ Jefe del Departamento de Ginecología oncológica, servicio de Ginecología y Obstetricia.

Hospital Universitario Dr. José Eleuterio González, Monterrey, Nuevo León.

Recibido: junio 2020

Aceptado: julio 2020

Correspondencia

Eleazar Isaías Pérez Velázquez
eleazar9026@gmail.com

Este artículo debe citarse como

Pérez-Velázquez EI, Espinosa-Valencia KM, Rosas-Baldazo D, Ibarra-Patiño R. Mastitis granulomatosa idiopática: características demográficas, clínicas e imagenológicas en una serie de casos. Ginecol Obstet Mex. 2020; 88 (9): 598-605.
<https://doi.org/10.24245/gom.v88i9.4440>



years old who had histological diagnosis of idiopathic granulomatous mastitis in the absence of a specific agent. Patients with mastitis related to a specific pathology or with a history of recent breast trauma/laceration were excluded. Variables to determine are demographic information (age, education, marital status, etc.), diagnostic process/method, imaging findings and treatment.

RESULTS: 20 patients with an average age of 32 years were included, 17 of childbearing age, and the rest at menopause. All patients had at least one full-term pregnancy and a variable lactation period. 19 presented the disease unilaterally, 60% in the left breast. Clinical presentation: 20 presented tumor, 15 erythema and 11 mastalgia. Imaging: BIRADS IVA in 12, IVB in 6, III in 1 and II in 1. Diagnostic confirmation was performed in all patients by histopathological study. 12 received initial treatment with prednisone, 7 with antibiotics and NSAIDs, and one case with surgical excision.

CONCLUSIONS: Idiopathic granulomatous mastitis is a rare benign and chronic inflammatory disease of unknown prevalence and pathogenesis. It mainly affects women of reproductive age. Imaging studies usually report nonspecific findings. It requires histopathological study to establish a definitive diagnosis, as it is a disease with diagnosis by exclusion, ideally by taking a Tru-cut biopsy. Although several therapeutic alternatives have been proposed, currently there is no universal protocol for treatment, however, resection of the lesion with wide margins associated or not with oral corticosteroids prevails as the most widely used treatment nowadays.

KEYWORDS: Granulomatous mastitis; Mexico; Mastodynia; Laceration; Treatment; Pregnancy; Menopause; Lactation.

ANTECEDENTES

La mastitis granulomatosa idiopática, conocida también como mastitis no puerperal o mastitis lobular granulomatosa,¹ es una enfermedad mamaria inflamatoria crónica rara, descrita por primera vez por Kessler y Wollochen en 1972. Se caracteriza, sobre todo, por infiltrados granulomatosos en la mama,³ en ausencia de infección específica, traumatismos o evidencia de patología agregada. Desde el punto de vista clínico y de imagen puede simular un carcinoma mamario. Antes de establecer el diagnóstico de mastitis granulomatosa idiopática deben excluirse las diferentes causas de mastitis y de malignidad. Para la confirmación diagnóstica es indispensable el estudio histopatológico de la lesión.^{4,5}

Sus factores de riesgo son la hiperprolactinemia, embarazo y lactancia y, entre otros factores sugeridos pero aún no comprobados, los anti-

conceptivos orales, tabaquismo, enfermedades autoinmunes y diabetes.¹ Puesto que la causa de mastitis granulomatosa idiopática no está clara y el diagnóstico se establece por exclusión, puede tratarse de una enfermedad heterogénea con manifestaciones clínicas variables.⁶ Los datos clínicos encontrados con más frecuencia incluyen: masa mamaria, dolor y linfadenopatía axilar;⁷ los casos más avanzados pueden manifestarse con áreas ulceradas, formación de abscesos y tractos sinusales o fístulas.⁸

Desde el punto de vista microscópico hay una lobulitis crónica, áreas de necrosis con tendencia a la formación de granulomas no caseificantes.⁹

Aunque se han planteado distintas alternativas terapéuticas, quirúrgicas y médicas, el tratamiento óptimo es, hasta la fecha, incierto. El tratamiento más aceptado es la observación con o sin administración de corticosteroides o, en

casos severos, la resección quirúrgica del tejido afectado, asociado o no, con corticoesteroides por vía oral.¹⁰ El desafío diagnóstico y terapéutico de esta enfermedad lleva, con frecuencia, a exponer al paciente a un curso prolongado de la enfermedad, causando un impacto significativo en la calidad de vida.

El objetivo de este estudio fue: realizar una caracterización demográfica, clínica e imagenológica de una serie de casos de mastitis granulomatosa idiopática.

MATERIALES Y MÉTODOS

Estudio observacional, retrospectivo y transversal de una serie de casos de pacientes con diagnóstico de mastitis granulomatosa idiopática atendidas en el Hospital Universitario Dr. José Eleuterio González, Monterrey, NL, entre enero 2015 y diciembre 2019. Criterios de inclusión: pacientes mayores de 18 años, con diagnóstico histológico de mastitis granulomatosa idiopática en ausencia de un agente específico. Criterios de exclusión: cuadro de mastitis relacionado con una patología específica o antecedente de traumatismo-laceración reciente en la mama. Variables de estudio: información demográfica (edad, escolaridad, estado civil, etc.), proceso-método diagnóstico, hallazgos por imagen (ultrasonido de mama bilateral y mastografía) y tratamientos indicados. El análisis de las variables se hizo en Excel Office 365 ProPlus. La categorización imagenológica se realizó con base en el sistema internacional de clasificación Breast Imaging Report and Database System (BIRADS).

RESULTADOS

Se analizaron 20 pacientes con diagnóstico clínico y confirmación histopatológica de mastitis granulomatosa idiopática, con límites de edad de 20 y 53 años, media de 32 años. La mayoría

se encontraba en edad fértil y contaban con un patrón menstrual regular, excepto 3 pacientes que se encontraban en la menopausia al momento del diagnóstico; de ellas, solo 1 recibía terapia hormonal de remplazo.

Antecedentes ginecoobstétricos relacionados con la mastitis granulomatosa idiopática: menarquia entre 12 y 14 años y media de 12.55 años; métodos de planificación familiar al momento del diagnóstico: solo 2 recurrían a métodos hormonales (anticonceptivos orales e inyectables de depósito, respectivamente), el 100% contaba, al menos, con el antecedente de un embarazo de término sumado a un periodo variable de lactancia.

Presentación clínica al momento del diagnóstico: en 19 de 20 pacientes una lesión unilateral, en 12 de 20 en la mama izquierda y en 7 de 20 en la derecha, solo 1 caso fue bilateral (**Figura 1**). En 12 de 20 pacientes la localización principal fue el cuadrante superior interno.

Clínica predominante al momento del diagnóstico: tumoración en 20 de 20 pacientes, eritema en 15 de 20, mastalgia en 11 de 20, formación de absceso en 10 de 20, retracción de pezón en 3 de 20, adenopatía axilar en 2 de 20 y telorrea en 2 de 20. **Cuadro 1**

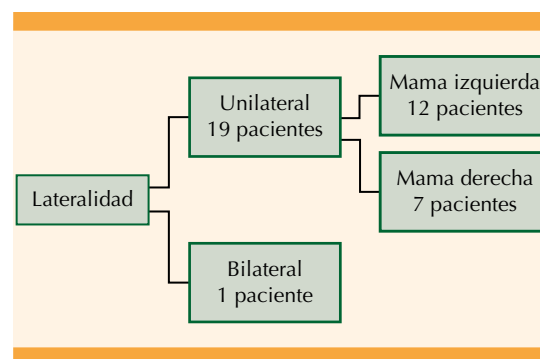


Figura 1. Lateralidad de la lesión.

**Cuadro 1.** Presentación clínica al momento del diagnóstico

Presentación clínica	n = 20	%
Tumoración	20	100
Eritema	15	75
Mastalgia	11	55
Absceso	10	50
Retracción del pezón	3	15
Adenopatía axilar	2	10
Telorrea	2	10

Hallazgos por métodos de gabinete (ultrasonido mamario bilateral y mastografía): 12 de 20 como BIRADS 4A, 6 de 20 BIRADS 4B, 1 de 20 BIRADS 3 y 1 de 20 BIRADS 2. **Cuadro 2**

Confirmación diagnóstica: en 14 pacientes mediante toma de biopsia percutánea por trucut guiada por ultrasonido, en 5 casos biopsia incisional y solo en 1 caso biopsia escisional de la lesión. En las 20 pacientes se confirmó el diagnóstico de mastitis granulomatosa idiopática por estudio histopatológico.

Tratamiento inicial: en 12 de 20 pacientes 5 mg al día de prednisona; en 7 de 20 antibióticos y solo 1 de 20 recibió AINES y fue tratada mediante escisión quirúrgica.

Evolución clínica: el grupo tratado mediante corticoterapia tuvo un curso favorable en comparación el que recibió antibiótico en combinación con AINES; la paciente tratada con escisión

quirúrgica amplia no experimentó recurrencia de enfermedad durante el seguimiento.

DISCUSIÓN

La mastitis granulomatosa es una enfermedad inflamatoria mamaria rara y benigna que se caracteriza y diferencia del resto de las mastitis por su histología, una reacción inflamatoria granulomatosa confinada a los lóbulos mamarios conformada por células epitelioides y células gigantes multinucleadas, y microabscesos.¹¹ La lesión no corresponde a ninguna causa aparente ni se asocia con traumatismo, infección específica o material extraño por eso, hasta ahora, su patogénesis sigue sin conocerse.¹²

Existe escasa evidencia científica acerca de la prevalencia de esta enfermedad porque, a menudo, es un diagnóstico de exclusión.¹¹ En un estudio de Gómezpedroso y su grupo se documentaron 21 casos en el transcurso de un año en un hospital de alta especialidad en la Ciudad de México, mientras que en nuestro estudio efectuado en Nuevo León se documentaron 20 casos confirmados en el transcurso de 5 años;¹³ esto conduce a dos conclusiones: es una enfermedad que permaneció en la penumbra durante mucho tiempo, subdiagnosticada y confundida con otras enfermedades y, quizá, no es tan infrecuente como se describe en la bibliografía y, segundo, las cifras podrían variar en el grupo poblacional según su mayor susceptibilidad dependiente de características demográficas del entorno. Además, debe tenerse en cuenta el flujo de pacientes de cada hospital para poder determinar una relación más exacta de esta variación. Merece la pena profundizar en el tema y llevar a cabo un estudio multicéntrico o, al menos, una revisión bibliográfica mexicana para acercarnos a la cifra real de nuestro país, tomando en cuenta que no es posible descartar la etnicidad como un factor causal de este tipo de mastitis. También será importante identificar los factores que podrían

Cuadro 2. Diagnóstico por imagen, clasificación BIRADS

Diagnostico por imagen (BIRADS)	n = 20	%
BIRADS II	1	5
BIRADS III	1	5
BIRADS IVA	12	60
BIRADS IVB	6	30

relacionarse con la aparición de la enfermedad en mujeres mexicanas.

En un estudio publicado por el CDC en 2009, llevado a cabo en Indianápolis, se reportó un grupo de 9 pacientes con mastitis granulomatosa idiopática, 8 eran mexicanas.¹⁴ Otro estudio de revisión sistemática emprendido por Altintoprak y colaboradores, en Turquía, menciona una cifra burda y, tal vez, lejana a la realidad de 21 casos en México en un lapso de 19 años (1995 a 2014).¹⁵

Con base en nuestros desenlaces puede deducirse que los antecedentes de embarazos, paridad y lactancia juegan un papel importante en la aparición de la mastitis granulomatosa idiopática. Otros autores sugieren que los procesos de embarazo y lactancia están vinculados con la mastitis granulomatosa idiopática. También se ha sugerido la deficiencia de alfa1-antitripsina, el consumo de anticonceptivos orales, la hiperprolactinemia, el tabaquismo, la autoinmunidad, agentes microbiológicos (por ejemplo, *Corynebacterium kroppenstedtii*), y la etnicidad como factores implicados con la mastitis granulomatosa idiopática.¹⁵ La mayoría de las pacientes de este estudio negaron haber consumido anticonceptivos orales, pero esto quizá se deba a la falta de información de la población mexicana acerca de los métodos de planificación familiar.¹⁶ A su vez, se ha descrito que las alteraciones hormonales durante los procesos de embarazo y lactancia tienen un efecto importante en la fisiopatología de la enfermedad. Un porcentaje de las pacientes tenía sobrepeso u obesidad, factor que no se ha asociado previamente con la mastitis granulomatosa idiopática, pero que podría estar vinculado con el desequilibrio hormonal.

En este estudio, la edad promedio de las pacientes fue de 32 años, lo que coincide con lo que se señala en la bibliografía universal. La mayoría de los autores hablan de "edad fértil" cuando

nosotros encontramos que 3 de 20 pacientes eran postmenopáusicas al momento del diagnóstico, algo destacado a tomar en cuenta. El principal motivo de consulta en este estudio fue una tumoración mamaria de reciente aparición. Con respecto a la manifestación clínica, 19 de 20 pacientes tenían una lesión unilateral y con un leve predominio de la mama izquierda, similar a lo encontrado por Gomezpedroso y su grupo en su estudio de población mexicana, en el que la principal manifestación fue una tumoración mamaria unilateral.¹³ Por otra parte, Wolfrum y colaboradores refieren mayor frecuencia de lesiones retroareolares en su revisión sistemática.¹⁷ En este estudio se encontró que el cuadrante superoexterno es el lugar de afectación más común.

El diagnóstico de la mastitis granulomatosa idiopática se establece con base en la clínica, la imagenología y la posterior confirmación anatómo-patológica. Una revisión sistemática de los métodos diagnósticos de la mastitis granulomatosa idiopática menciona características variables en la mamografía y en la ultrasonografía que van desde tejido mamario aparentemente normal, hasta indistinguible, imagenológicamente, del cáncer de mama invasivo.¹⁸ Numerosos estudios enfocados en la aplicación de la mastografía para el diagnóstico de mastitis granulomatosa han encontrado que una densidad focal asimétrica es el patrón mamográfico más común observado.^{19,20} Es posible encontrar un aumento unilateral difuso en la densidad mamaria, patrón más frecuentemente encontrado en neoplasias malignas.²¹

El ultrasonido se utiliza como método auxiliar diagnóstico con una sonda lineal de alta frecuencia (7-10 MHz); los hallazgos encontrados por éste son aún más variables y menos específicos. En general, se reporta esta lesión como una masa hipoeoica o heterogénea, con extensiones hipoeoicas tubulares características que conectan



con otras masas cercanas más pequeñas.²² En un estudio publicado por Ramírez y sus colegas, que abarcó 36 casos de mastitis granulomatosa, el principal dato ultrasonográfico encontrado fue un área irregular hipocogénica con y sin extensiones tubulares.²³

En este estudio se dividieron las lesiones según la clasificación BIRADS, realizada con el respaldo de mastografía y ultrasonido mamario bilateral, y se encontraron 18 casos clasificados como BIRADS 4. Un caso se reportó como BIRADS 3; de la misma forma se reportó un solo caso como BIRADS 2. Los desenlaces obtenidos son similares a los encontrados por Gomezpedroso, donde 18 pacientes de 21 se clasificaron como BIRADS 4 y 3 pacientes de 21 como BIRADS 3.¹³

La totalidad de los casos incluidos en este ensayo se confirmaron con un estudio histopatológico. Al microscopio, la mastitis granulomatosa se caracteriza por granulomas no caseificantes concentrados en lobulillos, como características histopatológicas se describe un fondo inflamatorio y la existencia de células linfoplasmocíticas. Además, se ha reportado la existencia de numerosas células gigantes de Langhans, polimorfonucleares e histiocitos epitelioides en los granulomas, así como microabscesos, zonas de necrosis, tractos sinusales y ectasia de conductos.²⁴ A menudo, las tinciones de gram y los cultivos se reportan negativos.⁵

Los tratamientos universalmente indicados varían desde el expectante, médico con corticosteroides, quirúrgico y una combinación de todos ellos, empero, no existe un consenso acerca del tratamiento óptimo para esta enfermedad. En la institución en la que se estableció el diagnóstico y se trataron las pacientes de este estudio se prefirió optar por el tratamiento médico, excepto en una paciente en quien se decidió la escisión quirúrgica. Lei y su grupo llevaron a cabo una revisión sistemática y un metanálisis en los que

encontraron que el tratamiento quirúrgico es superior al médico si se toma en cuenta, específicamente, el tiempo en el que se resuelve el problema, con completa remisión y baja tasa de recurrencia. Además, que el tratamiento con corticosteroides es una alternativa aceptable, conservadora, para pacientes que rechacen un procedimiento quirúrgico.²⁵ Sin embargo, otros estudios, como el de Kiyak y su grupo, informan que la escisión local amplia no es el tratamiento ideal para la mastitis granulomatosa complicada con abscesos, fístulas y afectación difusa de la mama; la mayoría de estas pacientes se recupera espontáneamente en un lapso promedio de 5 meses. Se sugiere el seguimiento a intervalos cortos antes de decidir el tratamiento con corticosteroides.²⁶

Es importante informarle a la paciente todas las opciones de tratamiento y elegir la mejor opción para cada caso. Hace poco, un ensayo clínico aleatorizado con 30 pacientes comparó dos grupos tratados con dosis altas y bajas de corticosteroides, respectivamente; se encontró que las dosis altas de prednisolona reportaron las tasas más altas de remisión y menor recurrencia.²⁷

El estudio aquí reportado es representativo del Noreste de México, efectuado en uno de los hospitales de referencia más importantes regional y estatal, describe una serie de características demográficas, clínicas e imagenológicas de la enfermedad que sirven para generar nuevas hipótesis y ser un punto de referencia para nuevos estudios.

Los casos clínicos reunidos en este documento fueron revisados y atendidos por personal especializado en el diagnóstico y tratamiento de la patología mamaria. Todas las muestras fueron procesadas por el mismo equipo especializado en histopatología mamaria. Debido al modelo de estudio no es posible estimar de manera directa las medidas de incidencia o prevalencia, lo que

también limita una estimación del riesgo. No fue posible determinar si existe una asociación entre una exposición a factores ambientales y la aparición de la enfermedad.

Debido a que el estudio se basa en población del Noreste del estado, no es posible delimitar la repercusión de esta enfermedad en la República Mexicana.

CONCLUSIONES

La mastitis granulomatosa idiopática es una enfermedad de causa aún incierta y, debido a su baja prevalencia de tratamiento aún no debidamente normado. En México aún es escasa la bibliografía que permita definir cuál es la prevalencia, pero sí la forma de su manifestación clínica e imagenológica, que es uniforme, al menos, en las entidades federativas estudiadas. La manifestación de un cuadro tumoral, con eritema, mastalgia o absceso mamario en una paciente en edad fértil, orienta al diagnóstico; sin embargo, debido a la similitud clínica con otras patologías mamarias, y ser una enfermedad diagnosticada mediante exclusión, obliga al estudio histopatológico para establecer el diagnóstico definitivo, idealmente mediante la toma de una biopsia con Tru-cut.

Si bien el diagnóstico siempre será histopatológico, los estudios de imagen, ultrasonido mamario bilateral y mastografía orientan hacia el diagnóstico y establecen una ruta posible para métodos diagnósticos invasivos complementarios porque estos, en la mayoría de los casos, suelen ser poco específicos.

Si bien se han planteado varias alternativas terapéuticas, en la actualidad no existe un protocolo universal que justifique un tratamiento en forma generalizada; sin embargo, la resección de la lesión con márgenes amplios, asociada o no con corticoides orales, prevalece como el tratamiento más indicado en la actualidad.

REFERENCIAS

1. Pluguez-Turull CW, et al. Idiopathic granulomatous mastitis: Manifestations at multimodality imaging and pitfalls. *Radiographics*. 2018; 38 (2): 330-56. doi: 10.1148/rg.2018170095
2. Kessler E, Wolloch Y. Granulomatous mastitis: a lesion clinically simulating carcinoma. *Am J Clin Pathol*. 1972; 58 (6): 642. doi: <https://doi.org/10.1093/ajcp/58.6.642>
3. Schelfout K, et al. Observations of an idiopathic granulomatous mastitis. *Eur J Obstet Gynecol Reprod Biol*. 2001; 97 (2): 260-2. doi: [https://doi.org/10.1016/S0301-2115\(00\)00546-7](https://doi.org/10.1016/S0301-2115(00)00546-7)
4. Pérez PJA, et al. Mastitis granulomatosa idiopática: diagnóstico y tratamiento en 14 casos. *Rev Chil Cirugía*. 2007; 59 (4). doi: <http://dx.doi.org/10.4067/S0718-40262007000400003>
5. Marín Hernández C, et al. Idiopathic granulomatous mastitis. A rare benign entity that can simulate breast cancer. *Cirugía Española* 2018; 96 (3): 177-8. doi: 10.1016/j.cireng.2018.02.005
6. Baslaim MM, et al. Idiopathic granulomatous mastitis: A heterogeneous disease with variable clinical presentation. *World J Surg*. 2007; 31 (8): 1677-81. doi: 10.1007/s00268-007-9116-1
7. Yaghan R, et al. A proposal of a clinically based classification for idiopathic granulomatous mastitis. *Asian Pacific J Cancer Prev*. 2019; 20 (3): 929-34. doi: 10.31557/APJCP.2019.20.3.929
8. Bansal AG, et al. Idiopathic granulomatous mastitis masquerading as a postbiopsy abscess. *Radiol Case Reports [Internet]*. 2013; 8 (3): 773. doi: <http://dx.doi.org/10.2484/rcr.v8i3.773>
9. Yukawa M, et al. Management of granulomatous mastitis: A series of 13 patients who were evaluated for treatment without corticosteroids. *Int Surg*. 2015; 100 (5): 774-82. doi: 10.9738/INTSURG-D-14-00231.1
10. Hovanesian Larsen LJ, et al. Geetalyengar, granulomatous lobular mastitis- imaging, diagnosis and treatment. *AJR*. 2009; 193: 574-81. doi: 10.2214/AJR.08.1528
11. Memis A, et al. Granulomatous mastitis: imaging findings with histopathologic correlation. *Clin Radiol*. 2002; 57: 1001-6. doi: 10.1053/crad.2002.1056
12. Wilson JP, et al. Idiopathic granulomatous mastitis: in search of a therapeutic paradigm. *Am Surg* 2007; 73 (8): 798-802. doi: 10.1177/000313480707300813
13. Gómezpedroso-Rea J, et al. Mastitis granulomatosa idiopática: características clínicas y tratamiento de una serie de casos. *Ginecol Obstet Mex*. 2019; 87 (6): 385-91. doi: <https://doi.org/10.24245/gom.v87i6.3073>
14. Roper W, et al. Idiopathic idiopathic granulomatous granulomatous mastitis in hispanic Women-Indiana, 2006-2008. *Centers Dis Control Prev*. 2016; 58 (47): 1317-21. <https://www.cdc.gov/mmwr/preview/mmwrhtml/mm5847a1.htm>



15. Altintoprak F. Aetiology of idiopathic granulomatous mastitis. *World J Clin Cases*. 2014; 2 (12): 852. doi: 10.12998/wjcc.v2.il2.852
16. Gómez-Inclán S, et al. Teenagers' access to contraception in Mexico City. *Salud Publica Mex*. 2017; 59 (3): 236-47. doi: <http://doi.org/10.21149/7891>
17. Wolfrum A, et al. Granulomatous mastitis: A therapeutic and diagnostic challenge. *Breast Care*. 2018; 13 (6): 413-8. doi: 10.1159/000495146
18. Illman JE, et al. Granulomatous diseases of the breast and axilla: radiological findings with pathological correlation. *Insights Imaging*. 2018; 9 (1): 59-71. doi: <https://doi.org/10.1007/s13244-017-0587-9>
19. Imoto S, et al. Idiopathic granulomatous mastitis: case report and review of the literature. *Jpn J Clin Oncol* 1997; 27 (4): 274-77. doi: 10.1007/s11606-009-1207-2
20. Yilmaz E, et al. Mammographic and sonographic findings in the diagnosis of idiopathic granulomatous mastitis. *Eur Radiol*. 2001; 11: 2236-40. doi: 10.1007/s003300100965
21. Han BK, et al. Granulomatous mastitis: mammographic and sonographic appearances. *AJR Am J Roentgenol*. 1999; 173 (2): 317-20. doi: 10.2214/ajr.173.2.10430126
22. Yeong Yi A, et al. Diffuse infiltrative lesion of the breast: Clinical and radiologic features. *Korean J Radiol*. 2011; 12 (1): 113-21. doi: 10.3348/kjr.2011.12.1.113.
23. Ramírez PT, et al. Mastitis granulomatosa idiopática: 10 años de experiencia en el Centro de Imagenología del Hospital Clínico de la Universidad de Chile. *Rev Chil Obstet Ginecol*. 2015; 80 (2): 111-8. doi: <http://dx.doi.org/10.4067/S0717-75262015000200003>
24. Zhou F, et al. Granulomatous lobular mastitis. *Chronic Dis Transl Med*. 2016; 2 (1): 17-21. doi: 10.1016/j.cdtm.2016.02.004
25. Lei X, et al. Treatments for idiopathic granulomatous mastitis: Systematic review and meta-analysis. *Breastfeed Med*. 2017; 12 (7): 415-21. doi: 10.1089/bfm.2017.0030
26. Kiyak G, et al. Management of idiopathic granulomatous mastitis: dilemmas in diagnosis and treatment. *BMC Surg*. 2014; 14: 66. doi: 10.1186/1471-2482-14-66
27. Montazer M, et al. Comparison of the outcome of low dose and high-dose corticosteroid in the treatment of idiopathic granulomatous mastitis. *Asian Pacific J Cancer Prev*. 2020; 21 (4): 993-6. doi: 10.31557/APJCP.2020.21.4.993

CITACIÓN ACTUAL

De acuerdo con las principales bases de datos y repositorios internacionales, la nueva forma de citación para publicaciones periódicas, digitales (revistas en línea), libros o cualquier tipo de referencia que incluya número doi (por sus siglas en inglés: Digital Object Identifier) será de la siguiente forma:

REFERENCIAS

1. Katarina V, Gordana T. Oxidative stress and neuroinflammation should be both considered in the occurrence of fatigue and depression in multiple sclerosis. *Acta Neurol Belg*. 2018;34(7):663-9. doi: 10.1007/s13760-018-1015-8.
2. Yang M, et al. A comparative study of three different forecasting methods for trial of labor after cesarean section. *J Obstet Gynaecol Res*. 2017;25(11):239-42. doi: <https://doi.org/10.1016/j.gyobfe.2015.04.015>.