



## Lesión esplénica accidental en cirugía ginecológica laparoscópica asociada con la técnica de entrada. Reporte de un caso y revisión bibliográfica

### Incidental splenic injury during laparoscopic gynecological surgery associated with the entry technique. A case report and literature review.

Ángel Saucedo-López,<sup>1</sup> Rafael Topete-Estrada,<sup>2</sup> Alfonso Saucedo-López,<sup>3</sup> Alejandra Gómez-Fernández<sup>4</sup>

#### Resumen

**ANTECEDENTES:** Las lesiones accidentales del bazo durante la cirugía laparoscópica ginecológica son complicaciones raras, con gran repercusión en la morbilidad y mortalidad perioperatoria. La cirugía laparoscópica mediante compresión asistida y administración de hemostáticos es una opción viable en pacientes con lesiones esplénicas derivadas del acceso de los trocares.

**CASO CLÍNICO:** Paciente de 48 años, con síndrome anémico secundario a trastornos (hipermenorrea y metrorragias) menstruales de seis meses de evolución, atendida en el departamento de Ginecología del Hospital General Dr. Manuel Gea González donde se clasificó con P0A0L1M0-C0O1E1I0N0 (FIGO 2011). Se decidió la histerectomía laparoscópica con salpingooforectomía bilateral. Durante el procedimiento quirúrgico tuvo sangrado activo, dependiente de la pared esplénica. Se ejerció compresión del sitio sangrante y se aplicó Surgicel® (producto hemostático absorbible-Ethicon), con adecuada hemostasia. La paciente evolucionó satisfactoriamente y fue dada de alta sin contratiempos.

**CONCLUSIÓN:** Existen pocos reportes de lesiones esplénicas accidentales en cirugía ginecológica laparoscópica. La parte más peligrosa es la introducción de la aguja de Veress y del trocar, que pueden provocar lesiones viscerales o a vasos sanguíneos. Las pacientes con lesiones esplénicas accidentales deben ser tratadas por un equipo multidisciplinario.

**PALABRAS CLAVE:** Lesión accidental; cirugía laparoscópica ginecológica; complicaciones laparoscópicas; lesiones de entrada por trocar; lesión esplénica.

#### Abstract

**BACKGROUND:** Incidental spleen injuries during gynecological laparoscopic surgery are rare complications that have a major impact on perioperative morbidity and mortality. Laparoscopic management through assisted compression and haemostatic products has been a recommended option in patients who have splenic lesions secondary to the path of laparoscopic trocars.

**CLINICAL CASE:** 48-year-old patient with anemic syndrome secondary to 6-month-old menstrual disorders. It is protocolized in the Department of Gynecology of the Hospital Dr. Manuel Gea González where it is classified P0A0L1M0 – C0O1E1I0N0 (FIGO 2011). It is proposed for laparoscopic hysterectomy with bilateral salpingophorectomy. In the surgical act there is active bleeding dependent on splenic wall. It is compressed from the bleeding site and Surgicel® (absorbable hemostatic product – Ethicon) is applied, presenting hemostasis. The patient evolved successfully and left without incident.

**CONCLUSION:** There are few documented reports of incidental splenic injuries in laparoscopic gynecological surgery. The most dangerous part of laparoscopy is the introduction of the Veress needle and the trocar, where visceral lesions or blood vessels may occur. Timely diagnosis of these complications is important for proper treatment. Incidental splenic injuries should be treated by a multidisciplinary team.

**KEYWORDS:** Incidental injury; Gynecological laparoscopic surgery, Laparoscopic complications, Trocar entry injuries, Spleen injury.

<sup>1</sup> Alta Especialidad en Infertilidad y Reproducción Asistida, Instituto Valenciano de Infertilidad (México), Cirugía Endoscópica Ginecológica, Hospital General Dr. Manuel Gea González, adscrito al Hospital de Gineco-Pediatría 3A, Instituto Mexicano del Seguro Social, Ciudad de México.

<sup>2</sup> Ginecoobstetra, jefe del departamento de Ginecología laparoscópica, adscrito al Hospital General Dr. Manuel Gea González, Ciudad de México.

<sup>3</sup> Hospital General Regional 36, Instituto Mexicano del Seguro Social, Puebla.

<sup>4</sup> Ginecoobstetra, adscrita al Hospital de Gineco-Pediatría 3A, Instituto Mexicano del Seguro Social, Ciudad de México.

**Recibido:** enero 2020

**Aceptado:** febrero 2020

#### Correspondencia

Ángel Saucedo López  
angelthisis@hotmail.com

#### Este artículo debe citarse como

Saucedo-López A, Topete-Estrada R, Saucedo-López A, Gómez-Fernández A. Lesión esplénica accidental en cirugía ginecológica laparoscópica asociada con la técnica de entrada. Reporte de un caso y revisión bibliográfica. Ginecol Obstet Mex. 2020 junio;88(6):412-419. <https://doi.org/10.24245/gom.v88i6.3864>



## ANTECEDENTES

La laparoscopia ginecológica, incluso la diagnóstica, no está exenta de riesgos. A pesar de que las técnicas y el instrumental han mejorado, aún sobrevienen complicaciones.<sup>1</sup>

La tasa de complicaciones en la cirugía laparoscópica difiere según el procedimiento realizado. Las tasas asociadas con la laparoscopia diagnóstica se reportan entre 0.06 - 0.09%. Este rango se eleva de 0.36 a 13.3% en la laparoscopia quirúrgica.<sup>1</sup>

En Taiwán, Tian y colaboradores (2007)<sup>2</sup> reportan 34 complicaciones en 31 pacientes que necesitaron tratamiento, 3 tuvieron múltiples complicaciones; la tasa general de complicaciones fue 0.72% (31/4307). Se detectaron: 13 lesiones de vejiga (0.30%), 7 lesiones intestinales (0.16%), 3 casos con hemorragia interna (0.07%), 4 hematomas con abscesos de muñón vaginal (0.09%), 3 lesiones ureterales (0.07%), 3 lesiones de vasos importantes (0.07%) y 1 hematoma en el sitio del trocar (0.02%).

La lesión de grandes vasos suele originarse por introducción de la aguja de Veress o del trocar en una dirección incorrecta: cuando es demasiado vertical se lesiona la aorta y cuando es demasiado lateral los vasos ilíacos. Incluso, puede deberse a neumoperitoneo insuficiente, trocar metálico sin sistema de protección en la punta, elevación errónea de la pared abdominal al introducir la aguja de Veress y control inadecuado de la fuerza durante la introducción del trocar.

La parte más peligrosa de la laparoscopia es la introducción de la aguja de Veress y del trocar. Debe practicarse, exactamente, en la línea media, formando un ángulo de 45° con la horizontal. La paciente debe estar, por completo, en posición horizontal. Para evitar posibles complicaciones se desarrolló la técnica de laparoscopia

abierta. En México se estima que la incidencia de complicaciones de la cirugía laparoscópica ginecológica es de 6 por cada 1000 casos y la tasa de mortalidad de 3.3 por cada 100,000 procedimientos.<sup>3</sup>

Debido a la gran difusión en México de la cirugía laparoscópica ginecológica, se han reportado nuevas complicaciones que deben conocerse, con la intención de evitarlas. La cirugía laparoscópica tiene características peculiares: visión bidimensional, utilización de instrumental muy largo y ausencia de tacto directo de los tejidos, que la diferencian básicamente de la cirugía convencional y obligan al cirujano a un proceso de adaptación y aprendizaje rápido (este último asociado con complicaciones directas de la técnica implementada por sus ejecutores).<sup>4</sup>

El estudio de las complicaciones en laparoscopia se divide en dos grandes grupos: el primero asociado con las derivadas de la técnica *per se* y el segundo con las que devienen por alguna de las diferentes técnicas utilizadas en el tratamiento de diversas enfermedades, y que si bien no todas son consideradas el patrón de referencia, constituyen un logro importante en el arsenal terapéutico de muchos grupos de trabajo.<sup>5</sup>

En cuanto a las complicaciones propias de la laparoscopia se encuentran:<sup>6-11</sup>

### Complicaciones derivadas de la aguja de insuflación y de los trocares:

- *Lesión de los vasos de la pared abdominal:* es una complicación frecuente, producida por la introducción de los trocares, sobre todo los que poseen aristas cortantes, que entre sus ventajas producen menor presión y para la introducción de la camisa fijadora de la vaina posee un mayor diámetro. Es necesario la transiluminación de la pared para visualizar los vasos de mayor calibre,

con la finalidad de evitar su lesión y la punción del trayecto teórico de la arteria epigástrica.

- *Lesión de vísceras huecas:* puede ocurrir en el estómago, intestino delgado o colon. Se produce con frecuencia en quienes tuvieron una cirugía previa abdominal con adherencias del tubo digestivo en la pared anterior, lo que sugiere la punción con aguja de Veress lejos de la cicatriz de laparotomía, en un cuadrante superior, de preferencia izquierdo o, mejor aún, la colocación de un trocar de Hasson con visión directa.
- *Lesión de vísceras sólidas:* es una complicación poco frecuente, originada al introducir la óptica y no sugiere gravedad, porque suele tratarse de punciones superficiales en el hígado, el sangrado se detiene espontáneamente.
- *Hernias de orificios de los trocates:* es una complicación rara en los orificios de 5 y 10 mm en situación lateral, sobre todo cuando se realizan de manera oblicua. Puede ocurrir en caso de ampliación del orificio para extracción de la pieza, principalmente en la zona umbilical, por lo que se aconseja la sutura de aponeurosis de los trocates de línea media.
- *Complicaciones provocadas por el material quirúrgico de laparoscopia:* la utilización de instrumental dentro de la cavidad abdominal siempre debe efectuarse con visión óptica, para evitar lesiones en los distintos órganos; por tanto, debe seguirse todo el recorrido, desde su entrada a la cavidad. Las lesiones producidas por el uso incorrecto o movilización incontrolada del instrumental quirúrgico pueden pasar inadvertidas, con lo que aumenta su gravedad. El uso inadecuado de electrocoagulación (utilizada con el

disector), las tijeras o las pinzas de hemostasia pueden originar lesiones térmicas en lugares no deseados (diafragma, tubo digestivo, vía biliar, etc.).

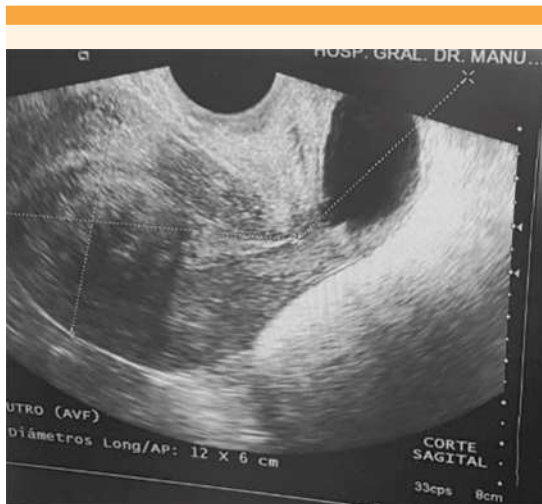
El objetivo de este estudio fue: exponer el caso clínico, tratamiento y preservación de una paciente con traumatismo accidental del bazo por un trocar de entrada en una cirugía laparoscópica ginecológica, donde se recurrió al tratamiento con Surgicel® (producto hemostático absorbible – Ethicon) como agente hemostático.

### CASO CLÍNICO

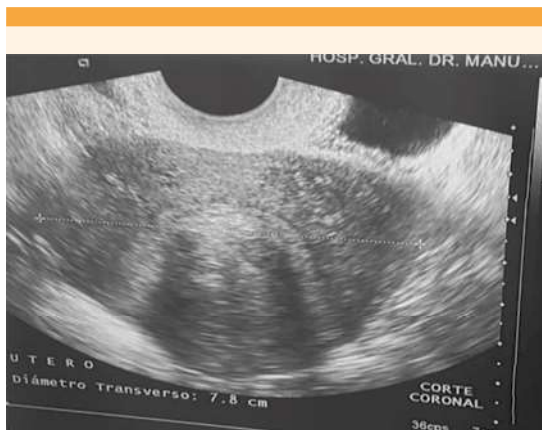
Paciente de 48 años, con índice de masa corporal de 24 y antecedentes obstétricos de 3 cesáreas, la última registrada en 2016. Inició su padecimiento en enero de 2018, con alteraciones menstruales caracterizadas por hipermenorrea y metrorragias, que se intensificaron en los últimos 6 meses.

Acudió al servicio de Ginecología del Hospital Dr. Manuel Gea González en septiembre 2018, donde se inició el protocolo de estudio y tratamiento de la hemorragia uterina anormal, con mejoría parcial del cuadro clínico. En mayo de 2019, el ultrasonido pélvico endovaginal reportó: útero de 120 x 78 x 60 mm, con imagen sugerente de mioma intramural de 40 x 31 mm en el fondo uterino; endometrio de 24 mm, ovario derecho de 11 x 10 x 9 mm, con 1 folículo antral de 6 mm, y ovario izquierdo de 12 x 8 x 9 mm sin folículos antrales (**Figuras 1 y 2**); además de un mioma intramural de 40 x 31 mm, tipo 3 (FIGO 2011),<sup>12</sup> con baja reserva ovárica,<sup>13</sup> endometrio engrosado sugerente de probable hiperplasia endometrial.<sup>14</sup>

La biometría hemática reportó anemia leve (OMS 2008).<sup>15</sup> El examen general de orina, urocultivo, exudado vaginal normal y Papanicolaou sin alteraciones. La biopsia de endometrio informó



**Figura 1.** Ultrasonido pélvico endovaginal, corte sagital, con diámetros uterinos longitudinal y anteroposterior.

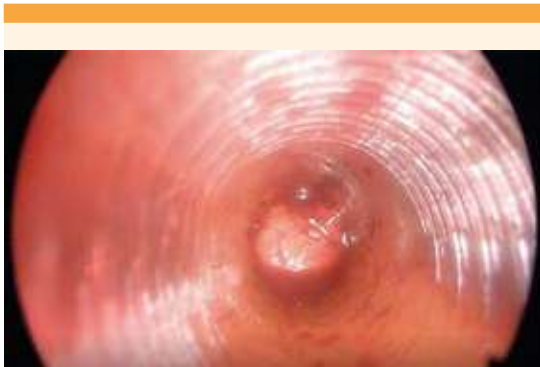


**Figura 2.** Ultrasonido pélvico endovaginal, corte transverso, diámetro uterino transverso.

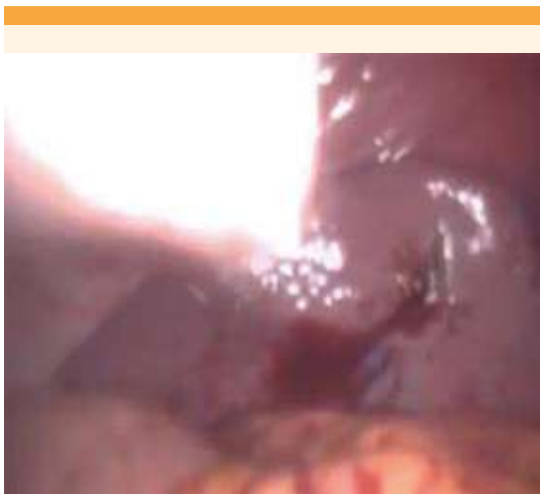hiperplasia endometrial simple con atipias. Por lo anterior, se establecieron los diagnósticos de hemorragia uterina anormal secundaria a miomatosis uterina intramural tipo 3 (FIGO 2011),<sup>12</sup> P0 A0 L1 M0–C0 O0 E1 I0 N0 (FIGO 2011),<sup>12</sup> hiperplasia endometrial simple con atipias (ACOG 2015)<sup>14</sup> y anemia leve (OMS 2008).<sup>15</sup>

La paciente se programó para histerectomía laparoscópica, con salpingooforectomía bilateral asistida por laparoscopia (Karl Storz® Modelo 26003BA 10mm, 30 grados) en mayo de 2019. Durante el procedimiento quirúrgico se implementó la técnica de trocar directo sin aguja de Veress-Palmer, en donde se introdujo el trocar (GSMT®, Modelo OETP10-FT100) a nivel umbilical de forma directa. Para ello se realizó una incisión transumbilical de 10 mm de piel y se procedió a la disección dirigida hasta la fascia umbilical; posteriormente se traccionó la pared abdominal con fuerza y se introdujo, cuidadosamente, el trocar, paralelo a la paciente y perpendicular a la pared traccionada, hasta la entrada del trocar a la cavidad peritoneal, procediendo posteriormente a la insuflación. Se introdujeron 3 trocares accesorios (Geyi® Modelo GYTR-I [12]: 10 mm): 2 laterales, cada uno a 2-3 cm por encima de cada cresta ilíaca anterosuperior, de forma perpendicular hasta sobrepasar la fascia a nivel de la línea pararrectal, a 5 cm por encima de la sínfisis púbica, aproximadamente a 8 cm de la línea alba; y 1 trocar accesorio, en la línea medioclavicular izquierda, a 12 cm de la cresta iliaca anterosuperior izquierda. Se realizó el procedimiento quirúrgico proyectado, que terminó con la extracción de las piezas quirúrgicas. Se procedió a la revisión dirigida de la cavidad abdominopélvica (**Figura 3**) y en el hipocondrio izquierdo se encontró sangrado activo, dependiente de la pared esplénica (**Figura 4**). Los signos vitales reportaron: tensión arterial 85/64 mmHg, frecuencia cardíaca 124 latidos por minuto, frecuencia respiratoria 26 por minuto, temperatura 36.8° C, por lo que se solicitó interconsulta con el servicio de Cirugía general. Se inició el tratamiento conjunto: compresión del sitio de sangrado durante 5 minutos y aplicación de Surgicel® (producto hemostático absorbible – Ethicon), con lo que se observó adecuada hemostasia. Se decidió colocar un drenaje tipo Biovac TM® en el hueco pélvico y se procedió al cierre de puertos de acceso de la pared abdominal.





**Figura 3.** Trocar de entrada con sangrado activo en la cavidad abdominal.



**Figura 4.** Sangrado activo dependiente de la pared esplénica subcapsular, de 1 cm de longitud.

En el transoperatorio se encontraron: útero de 11 x 9 cm, con mioma intramural de 4 cm en su diámetro mayor; ovario izquierdo de 10 x 10 mm y derecho de 9 x 10 mm; hemoperitoneo con sangrado activo, dependiente de lesión esplénica subcapsular de 1 cm. La hemostasia fue adecuada y el sangrado transoperatorio estimado de 600 cc.

Al finalizar el procedimiento la paciente ingresó a hospitalización, donde recibió tratamiento médico y continuó su evolución sin deterioro hemodinámico, dándose de alta a su domicilio a las 72 horas del posoperatorio.

## METODODOLOGÍA

Con base en las complicaciones asociadas con diversos tipos de cirugía (litiasis biliar, patología gastroesofágica, cirugía esplénica, etc.), sobre todo en el área de patología ginecológica, hasta la fecha no se han reportado casos de histerectomía laparoscópica relacionada con lesiones accidentales del bazo, por lo que realizamos una búsqueda bibliográfica en Medline PubMed, Embase, Cochrane, Ovid-Hinari, Scielo, Bireme y Lilacs, utilizando las palabras clave: “lesión incidental, cirugía laparoscópica ginecológica, complicaciones laparoscópicas, lesiones de entrada, lesión esplénica, manejo médico-quirúrgico en lesión esplénica, miomatosis uterina, mioma, leiomioma, lesiones en laparoscopia, lesiones por trocates de entrada”. Se revisaron los artículos de los últimos 30 años a la fecha, en idioma inglés y español. Se seleccionaron estudios clínicos con la mayor evidencia disponible, centrándose en casos clínicos, revisiones sistemáticas y comités de opinión. Se encontraron 29 artículos asociados con el tema y las palabras clave de interés, de los que se incluyeron 23 acordes con el estudio y se descartaron 6 por cronología fuera de tiempo.

## DISCUSIÓN

La laparoscopia es un procedimiento que va en aumento en el área ginecológica, debido a sus ventajas respecto de la laparotomía: recuperación más rápida, menor dolor posoperatorio y estancia hospitalaria corta.<sup>16</sup> Sin embargo, por tratarse de un procedimiento invasivo, existe riesgo de complicaciones al momento de in-



troducir los instrumentos endoscópicos en la cavidad abdominal.<sup>17</sup>

De acuerdo con los datos bibliográficos, se estima una mortalidad de 3-10% en pacientes con traumatismo del bazo y morbilidad de 20-24% en quienes sufren complicaciones posoperatorias.<sup>18</sup>

Las lesiones accidentales del bazo durante la cirugía electiva son frecuentes, principalmente cuando se efectúa en el hemiabdomen superior, no así en cirugías pélvicas, que son poco comunes. Artigas y sus colaboradores<sup>19</sup> informan una casuística de 10%, García Gutiérrez y su grupo<sup>20</sup> de 18.8% y Valls y sus coautores<sup>21</sup> de 14.4%. No obstante, otras series señalan entre 10 y 30% de las indicaciones de esplenectomías.<sup>22</sup>

Para evitar lesiones viscerales se han considerado diferentes sitios de inserción de la aguja de Veress, como cuando se sospechan de adherencias periumbilicales. En nuestro caso no se utilizó esta técnica. El sitio más frecuente de acceso es el punto de Palmer, localizado a 3 cm por debajo del reborde costal, con línea media claviclar. Esta vía de entrada está contraindicada en pacientes con hepatoesplenomegalia o antecedentes de cirugía gástrica o esplénica;<sup>22</sup> la paciente de este estudio no tenía tales antecedentes.

La clasificación de la herida esplénica depende de la graduación adoptada en 1994 por la American Trauma Society y corresponde a la observada en el **Cuadro 1**.<sup>23</sup>

La paciente de este estudio tuvo diagnóstico de hemorragia uterina anormal, por lo que se decidió el tratamiento quirúrgico. Se observó una lesión esplénica grado 1, secundaria a la vía de entrada, sin factores de riesgo (hepatomegalia o cirugía gástrica previa) y con los signos clínicos manifestados en el intraoperatorio fue posible encontrar y diagnosticar la complicación.

La laceración esplénica de la paciente se encuentra planteada por la American Trauma Society<sup>17</sup> y corresponde a grado 1, tratada de manera conservadora, sin requerimiento de esplenectomía; por tanto, se dio de alta a las 72 horas posteriores al evento quirúrgico. La complicación no tuvo un desenlace fatal, debido al diagnóstico y tratamiento oportunos.

Las posibles complicaciones asociadas con la lesión esplénica<sup>24</sup> incluyen: sepsis de la herida quirúrgica, fiebre posoperatoria, neumonía, derrame pleural, absceso subfrénico y peritonitis. Sin embargo, estos criterios se descartaron en nuestro caso.

Hasta la fecha, México no cuenta con datos estadísticos de lesiones esplénicas ocasionadas por cirugía laparoscópica en procedimientos ginecológicos, por lo que este caso clínico plantea la posibilidad de futuras líneas de investigación descriptivas, probablemente comparativas, con la finalidad de tener una casuística propia en el país, adquirir mayor conocimiento y experiencia, y conocer y reducir el riesgo de morbilidad y

**Cuadro 1.** Clasificación de la herida esplénica. American Trauma Society<sup>17</sup>

Grado 1	Hematoma subcapsular menor de 10% del área esplénica o laceración de menos de 1 cm de profundidad.
Grado 2	Hematoma subcapsular de 10-50% del área esplénica, hematoma menor de 5 cm de diámetro, sin expansión o laceración de 1 a 3 cm de profundidad
Grado 3	Hematoma subcapsular mayor de 50% del área esplénica, en expansión, o laceración mayor a 3 cm, no hilar.
Grado 4	Laceración hilar o devascularización mayor de 25% de la masa esplénica.
Grado 5	Desprendimiento o devascularización hilar total

mortalidad en lesiones viscerales provocadas por las vías de acceso de la laparoscopia, tomando en cuenta los factores de riesgo de cada paciente, el diagnóstico certero y oportuno, y la toma de decisiones para ofrecer el tratamiento adecuado.

## CONCLUSIÓN

La cirugía endoscópica puede resolver más de 80% de las alteraciones ginecológicas; no obstante, las complicaciones han aumentado en los últimos años. Desafortunadamente, los casos reportados con complicaciones son escasos. Este estudio informa una lesión esplénica accidental grado 1 intraoperatoria, excepcional, provocada por el trocar de entrada durante la cirugía laparoscópica en una mujer adulta, no embarazada, ocasionada por la introducción del trocar umbilical de forma directa sin aguja de Veress-Palmer, que si bien no terminó en un desenlace fatal, amenazó la vida de la paciente y resultó en mayor morbilidad y estancia hospitalaria. La información de este caso sirve de precedente de nuevas líneas de investigación del tema, brinda un panorama más amplio de las complicaciones que pueden surgir en la cirugía laparoscópica ginecológica y genera información de la técnica adecuada de entrada de los trocates laparoscópicos, la identificación de los factores de riesgo, la sospecha clínica del cuadro durante el evento quirúrgico, el diagnóstico oportuno y tratamiento adecuado para mejorar el pronóstico evolutivo de las pacientes.

## REFERENCIAS

1. Tarik A, Fehmi C. Complications of gynaecological laparoscopy--a retrospective analysis of 3572 cases from a single institute. *J Obstet Gynaecol*. 2004 Oct;24(7):813-6. DOI: 10.1080/01443610400014857
2. Rieder JM, et al. Differences in left and right laparoscopic adrenalectomy. *JSL* 2010; 14 (3): 369-73. 10.4293/108680810X12924466007520
3. Vázquez-Frías JA, et al. Prevention and treatment of abdominal wall bleeding complications at trocar sites: review of the literature. *Surg Laparosc Endosc Percutan Tech* 2009;19:195-7. <https://doi.org/10.1097/SLE.0b013e3181a620dc>
4. Salcido FJC, et al. Complicaciones de la laparoscopia ginecológica en un servicio de biología de la reproducción. *Ginecol Obstet Mex* 2008;76(7):386-91.
5. Delgado-Gomis F, et al. Complicaciones de la cirugía laparoscópica: *Cir Esp* 2001;69:330-336. <https://www.elsevier.es/es-revista-cirugia-espanola-36-sumario-vol-69-num-3-X0009739X01X85014>
6. Deziel DJ, et al. Complications of laparoscopic cholecystectomy: a national survey of 4292 hospitals and analysis of 77604 cases. *Am J Surg* 1993;165:9-14. <https://www.ncbi.nlm.nih.gov/pubmed/8418705>
7. Baasgard SE. Major vascular injury during gynecologic laparoscopy. Report of case and review of published cases. *Acta Obstet Gynecol Scand* 1989; 68: 283-285. DOI:10.3109/00016348909021007
8. Voyles C, et al. A practical approach to laparoscopic cholecystectomy. *Am J Surg* 1991;161:365-370. DOI:10.1016/0002-9610(91)90599-9
9. Ponsky JL. Complications of laparoscopic cholecystectomy. *Am J Surg* 1991;161:393-395. DOI:10.1016/0002-9610(91)90605-d
10. Hyness SR, et al. Venous gas embolism during Gynaecological laparoscopy. *Can J Anaesth* 1992;39:748-749. DOI:10.1007/BF03008249
11. Seller J, et al. La anestesia en cirugía laparoscópica. En: Delgado F, editor. *Cirugía laparoscópica para cirujanos generales*. Madrid: Acirhospe, 1995. [http://www.scielo.org.pe/scielo.php?script=sci\\_arttext&pid=S1025-55832013000100012](http://www.scielo.org.pe/scielo.php?script=sci_arttext&pid=S1025-55832013000100012)
12. Malcolm G. Et al. FIGO classification system (PALM-COEIN) for causes of abnormal uterine bleeding in nonpregnant women of reproductive age. *Int J Gynecol Obstet* 2011;113:3-13. <https://doi.org/10.1016/j.ijgo.2010.11.011>
13. Bohm-Velez M, et al. AIUM practice guideline for the performance of ultrasound of the female pelvis. *J Ultrasound Med* 2014; 33 (6): 1122-30. DOI:10.7863/ultra.33.6.1122
14. Endometrial intraepithelial neoplasia. Committee Opinion No. 631. American College of Obstetricians and Gynecologists. *Obstet Gynecol* 2015;125:1272-8. <https://www.acog.org/-/media/Committee-Opinions/Committee-on-Gynecologic-Practice/co631.pdf?dmc=1%20>
15. Benoist B, et al. Worldwide prevalence of anaemia 1993-2005. Base de datos mundial sobre la anemia de la OMS, Ginebra, Organización Mundial de la Salud, 2008. [https://apps.who.int/iris/bitstream/handle/10665/43894/9789241596657\\_eng.pdf;jsessionid=70107FCA62BF0AE836CB20A020E5B594?sequence=1](https://apps.who.int/iris/bitstream/handle/10665/43894/9789241596657_eng.pdf;jsessionid=70107FCA62BF0AE836CB20A020E5B594?sequence=1)
16. Saidi MH, et al. Complications and cost of Multipuncture laparoscopy. *Gynaecol Endosc* 1994;3:85. [https://doi.org/10.1016/0029-7844\(94\)00411-4](https://doi.org/10.1016/0029-7844(94)00411-4)
17. Espadas LF. Manual de asistencia al paciente politraumatizado. 2ª ed. 1997



18. Buntain WL, et al. Splenorrhaphy: changing concepts for the traumatized spleen. *Surgery* 2007;86:748-60. <https://www.ncbi.nlm.nih.gov/pubmed/386543>
19. Artigas V, et al. Cirugía conservadora en las lesiones esplénicas. *Valoración de 60 casos. Cir Esp* 1985;29(4):663-8.
20. García-Gutiérrez A, et al. Valvuloplastia de Toupet en la hernia hiatal deslizante y en la incompetencia del esfínter esofágico inferior. *Rev Cubana Cir* 2005;24(6):585-601.
21. Valls MA, et al. Algunas consideraciones sobre la esplenectomía. *Rev Cubana Cir* 2007;26(4):49-59. [http://scielo.sld.cu/scielo.php?script=sci\\_arttext&pid=S0034-74931998000200009](http://scielo.sld.cu/scielo.php?script=sci_arttext&pid=S0034-74931998000200009)
22. Danforth DH, et al. Incidental splenectomy a review of the literature and New York Hospital experience. *Ann Surg* 2006;183:124-9. doi:10.1097/00000658-197602000-00007
23. Brill AI, et al. Fundamentals of Peritoneal Access. *J Am Assoc Gynecol Laparosc* 2003;10:287-97. [http://www.scielo.org.co/scielo.php?script=sci\\_arttext&pid=S0034-74342011000100011](http://www.scielo.org.co/scielo.php?script=sci_arttext&pid=S0034-74342011000100011)
24. Munro MG. Laparoscopic access: complications, technologies, and techniques. *Curr Opin Obstet Gynecol* 2002;14:36-74. [https://doi.org/10.1016/S1701-2163\(16\)35496-2](https://doi.org/10.1016/S1701-2163(16)35496-2)

### CITACIÓN ACTUAL

De acuerdo con las principales bases de datos y repositorios internacionales, la nueva forma de citación para publicaciones periódicas, digitales (revistas en línea), libros o cualquier tipo de referencia que incluya número doi (por sus siglas en inglés: Digital Object Identifier) será de la siguiente forma:

#### REFERENCIAS

1. Katarina V, Gordana T. Oxidative stress and neuroinflammation should be both considered in the occurrence of fatigue and depression in multiple sclerosis. *Acta Neurol Belg.* 2018;34(7):663-9. doi: 10.1007/s13760-018-1015-8.
2. Yang M, et al. A comparative study of three different forecasting methods for trial of labor after cesarean section. *J Obstet Gynaecol Res.* 2017;25(11):239-42. doi: <https://doi.org/10.1016/j.gyobfe.2015.04.015>.