



Trasmisión vertical de la enfermedad de Chagas: reporte de caso

Chagas disease vertical transmission: Case report.

Diana Katherine Sandoval-Martínez,¹ Mayra Zulay Jaimes-Sanabria,² Fanny Loren Jiménez-Vargas²

Resumen

ANTECEDENTES: La enfermedad de Chagas es una zoonosis causada por *Trypanosoma cruzi*, un parásito endémico de América Latina. Los niños se infectan por el contacto con vectores o por transmisión congénita.

CASO CLINICO: Paciente indígena, de 32 años, procedente del área rural del occidente colombiano, analfabeta, con antecedente de 7 embarazos y 6 partos, el embarazo actual con 29.5 semanas determinadas por la ecografía del tercer trimestre, sin controles prenatales, con trabajo de parto pretérmino y oligohidramnios severo. El embarazo finalizó por cesárea, sin complicaciones y el nacimiento de una niña que pesó 1290 gramos. A los 50 días de vida cursó con inestabilidad hemodinámica, dificultad respiratoria, palidez mucocutánea y fiebre con diagnóstico de sepsis de origen indeterminado. Los estudios de extensión reportaron: parasitemia positiva por microhematocrito para *Trypanosoma cruzi*, con amastigotes en el líquido cefalorraquídeo. Diagnóstico: meningoencefalitis chagásica.

CONCLUSIONES: La transmisión vertical de la enfermedad de Chagas es baja; la transmisión congénita es la responsable de la progresiva aparición de la enfermedad en zonas endémicas y no endémicas. En las embarazadas es importante la inclusión del tamizaje para infección por *Trypanosoma cruzi*, como parte del conjunto de pruebas de control prenatal.

PALABRAS CLAVE: Enfermedad de Chagas; *Trypanosoma cruzi*; parásitos; tercer trimestre del embarazo; trabajo de parto prematuro; oligohidramnios; cesárea; América Latinas; Colombia.

Abstract

BACKGROUND: Chagas disease is a zoonosis caused by *Trypanosoma cruzi*, a parasite endemic to Latin America. Children become infected by contact with vectors or by congenital transmission.

CLINICAL CASE: Illiterate indigenous patient, 32 years old, from the rural area of western Colombia, with a history of 7 pregnancies and 6 deliveries, the current pregnancy with 29.5 weeks determined by the third trimester ultrasound, without prenatal controls, with preterm labor and severe oligohydramnios. The pregnancy ended by cesarean section, without complications and the birth of a girl who weighed 1290 g. At 50 days of life, he developed hemodynamic instability, respiratory distress, mucocutaneous pallor and fever with a diagnosis of sepsis of undetermined origin. Extension studies reported: positive microhematocrit parasitaemia for *Trypanosoma cruzi*, with amastigotes in the cerebrospinal fluid. Diagnosis: Chagasic meningoencephalitis.

CONCLUSIONS: The vertical transmission of Chagas disease is low; congenital transmission is responsible for the progressive appearance of the disease in endemic and non-endemic areas. In pregnant women, it is important to include screening for *Trypanosoma cruzi* infection, as part of the prenatal control test suite.

KEYWORDS: Chagas disease; *Trypanosoma cruzi*; Parasites; Pregnancy Trimester, Third; Preterm labor; Oligohydramnios; Cesarean Section; Latin America; Colombia.

¹ Patóloga, Departamento de Patología.

² Estudiante de XII nivel de Medicina, Facultad de Salud. Hospital Universitario de Santander, Universidad Industrial de Santander, Bucaramanga, Colombia.

Recibido: noviembre 2019

Aceptado: diciembre 2019

Correspondencia

Diana K. Sandoval
kt_sandoval@hotmail.com
deppat@uis.edu.co

Este artículo debe citarse como

Sandoval-Martínez DK, Jaimes-Sanabria MZ, Jiménez-Vargas FL. Trasmisión vertical de la enfermedad de Chagas: reporte de caso. Ginecol Obstet Mex. 2020 abril;88(4):271-276. <https://doi.org/10.24245/gom.v88i4.3607>

ANTECEDENTES

La enfermedad de Chagas es una zoonosis causada por *Trypanosoma cruzi*, un parásito endémico en 21 países del continente americano. Entre 70 y 80% de los infectados permanecen asintomáticos durante el resto de su vida, los demás evolucionan a la fase crónica de la enfermedad.¹ El parásito se transmite de diferentes maneras; la más común es a través de la picadura de los triatominos (insectos voladores, principales vectores del *Trypanosoma cruzi*); menos frecuente por transfusiones de sangre, trasplante de órganos, transmisión vertical² y por la ingestión accidental de alimentos contaminados con el protozoo.¹

Se estima que en el mundo *Trypanosoma cruzi* infecta cada año a 8 millones de personas.³ La incidencia anual de la enfermedad de Chagas en América Latina es de 28,000 casos y causa, en promedio, aproximadamente 12,000 muertes.¹ En la misma región, la prevalencia de la enfermedad en mujeres embarazadas va de 5 a 40%, según la zona geográfica,⁴ con una tasa de transmisión congénita de 1%.¹ La Organización Panamericana de la Salud estimó en 2010 para Colombia una tasa de incidencia de 1.14 casos de Chagas congénito por cada 1000 nacidos vivos.⁵ Además, debido a la movilización de la población, la enfermedad se ha detectado en regiones no endémicas.^{4,6}

La mayor parte de las veces las embarazadas infectadas pasan por un proceso crónico y asintomático.⁷ La probabilidad de transmisión congénita depende de la respuesta inmunitaria materna, fetal y neonatal, de factores placentarios y de la virulencia del parásito.^{8,9} La infección congénita por *Trypanosoma cruzi* se relaciona con parto prematuro,⁸ bajo peso al nacer, hidrops fetal,⁷ hepatoesplenomegalia,⁹ trastornos neurológicos, lesiones cutáneas, ictericia, hidrocele, cuadros febriles,¹⁰ insuficiencia respiratoria, me-

ningoencefalitis, miocarditis, cardiomegalia,¹¹ y muerte neonatal,⁷ pero puede ser asintomática incluso en 90% los casos.^{11,12} Además, el tratamiento antichagásico está contraindicado durante el embarazo,⁷ por la toxicidad de los medicamentos.¹³

CASO CLÍNICO

Paciente indígena, de 32 años, procedente del área rural del occidente colombiano, analfabeta, con antecedente de 7 embarazos y 6 partos. El embarazo actual en las 29.5 semanas, determinadas en la ecografía del tercer trimestre, sin controles prenatales. Acudió a un centro de atención primaria debido a trabajo de parto pretérmino, con ruptura de membranas, sin foco infeccioso evidente. Fue remitida a un centro de atención terciaria, a donde ingresó hemodinámicamente estable, sin signos de respuesta inflamatoria sistémica. En el examen ginecológico se la encontró con las membranas rotas, líquido amniótico claro, sin leucorrea, ni sangrado. Los exámenes de laboratorio clínico se reportaron en límites de normalidad. Perfil infeccioso para VIH, sífilis, hepatitis B negativo y huella serológica para toxoplasmosis. La ecografía obstétrica de control se informó con oligohidramnios severo (ILA: 1.39), sin otros hallazgos.

La madre no evidenció signos de respuesta inflamatoria; monitoreo fetal categoría I. Recibió esquema de maduración pulmonar completo con betametasona (12 mg al día en 2 dosis), tratamiento antibiótico profiláctico (ampicilina más eritromicina). El embarazo finalizó por cesárea, sin complicaciones y sin alteraciones evidentes en la cavidad uterina o la placenta, con el nacimiento de una niña que pesó 1290 gramos.

La recién nacida mostró adecuada adaptación neonatal, Apgar 8 al minuto y 9 a los 5 minutos de vida. Las primeras horas las cursó con



síndrome de dificultad respiratoria del recién nacido, con evolución satisfactoria. Al mes de vida extrauterina tuvo un cuadro de sepsis, con urocultivo positivo para *Klebsiella pneumoniae*, tratada con antibiótico de amplio espectro. A los 50 días de vida, de manera súbita, tuvo inestabilidad hemodinámica, dificultad respiratoria, palidez mucocutánea y fiebre con diagnóstico de sepsis de origen indeterminado. Los estudios de extensión reportaron: hemoglobina 7.5 mg/dL, parasitemia positiva por microhematocrito para *Trypanosoma cruzi*, con amastigotes en el líquido cefalorraquídeo. Se estableció el diagnóstico de meningoencefalitis chagásica y se inició tratamiento escalonado con benznidazol, con adecuada mejoría clínica y sin evidencia de toxicidad secundaria al tratamiento. El electrocardiograma y ecocardiograma de control se informaron sin signos de enfermedad cardíaca por Chagas.

En los estudios complementarios se encontró serología positiva para *Trypanosoma cruzi*, en ambos padres. A los 23 días de iniciado el tratamiento antiparasitario fue dada de alta del hospital y continuó con tratamiento ambulatorio con benznidazol, hasta completar 60 días. En el seguimiento clínico a los siete meses, el examen directo de sangre no evidenció amastigotes de *Trypanosoma cruzi* y la ecografía trasfontanelar sin evidencia de alteraciones.

La genotipificación del *Trypanosoma cruzi* mostró linaje Tc1 y en el estudio histopatológico de la placenta se reconoció infección intraamniótica ascendente, con reacción inflamatoria materna severa, con corioamnionitis aguda y subcorionitis. Evidencia de respuesta inflamatoria fetal con polimorfonucleares en la pared muscular y una de las arterias umbilicales (vasculitis umbilical); en el disco placentario se observó intervillitis y deciduitis plasmocítica, con amastigotes en el trofoblasto intermedio y en el plato basal.

Figura 1

DISCUSIÓN

La enfermedad de Chagas es una enfermedad parasitaria, sistémica y crónica causada por *Trypanosoma cruzi*, un parásito intracelular obligado.¹⁴ La describió Carlos Chagas en 1909.¹⁵ Esta enfermedad se caracteriza por su alta carga de morbilidad y mortalidad: cerca de 80% de las personas infectadas de todo el mundo carecen de diagnóstico y tratamiento oportuno.¹² Sus factores de riesgo se asocian con condiciones socioeconómicas bajas.¹

La vía de transmisión vertical del parásito es a través de la vellosidad coriónica, el sincitiotrofoblasto, el seno placentario marginal y el aparato genital durante el nacimiento, la primera es la más aceptada.¹⁴

Durante la transmisión congénita, los tripomastigotes de la sangre materna deben cruzar la barrera placentaria; en el espacio intervilloso pueden invadir las células que conforman las vellosidades (sincitiotrofoblasto, citotrofoblasto y estroma), en su interior los tripomastigotes se diferencian en amastigotes que conforman nidos, proliferan y, después de cierto número de replicaciones, los amastigotes se diferencian nuevamente en tripomastigotes que podrían invadir el capilar fetal e infectar al feto. La existencia de nidos de parásitos es decisiva para el diagnóstico.¹³ **Figura 2**

En la mayor parte de los países endémicos las mujeres embarazadas, con infección crónica, transmiten parásitos a sus fetos en 1-2% de los casos. En algunas regiones de Bolivia, Chile y Paraguay la tasa alcanza 5%.¹⁵

En la placenta de casos graves y mortales de enfermedad congénita de Chagas (abortos, mortinatos o recién nacidos prematuros que fallecen en el periodo neonatal) se evidencia inflamación severa, con grandes áreas de destrucción del

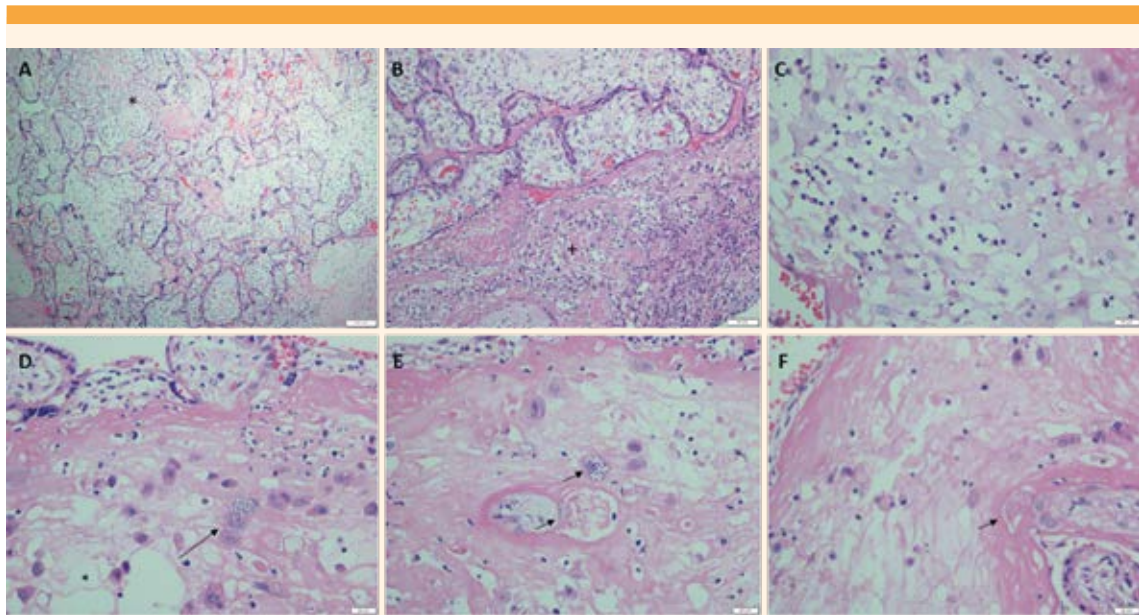


Figura 1. Imágenes histológicas del disco placentario. **A.** Coloración de hematoxilina-eosina e intervillositis plasmocítica (*). **B.** Deciduitis plasmocítica (+) **C.** Detalle histológico de las células plasmáticas. **D, E y F.** Las flechas señalan nidos de amastigotes en la decidua basal del disco placentario.

trofoblasto y necrosis vellositaria; los amastigotes se encuentran en el trofoblasto vellosito y células estromales. En la placenta de neonatos vivos con infección congénita leve por *Trypanosoma cruzi*, puede no haber inflamación o ser menos evidente. Los parásitos no se identifican fácilmente; se observan si se encuentran en el trofoblasto vellosito y extraveloso. Puede asociarse con mayor frecuencia con corioamnionitis y funisitis,⁹ similar a lo observado en este caso.

Vivir durante el embarazo en áreas de alta densidad de vectores se asocia con alto riesgo de enfermedad de Chagas congénita más grave y mortal.⁹ La paciente motivo de este reporte provenía de un área donde la transmisión por el vector es endémica.¹¹

En un estudio llevado a cabo en un área endémica de Chile, la mayoría de las madres procedían del área rural, 77.3% eran multigestantes, 13.6%

con alguna comorbilidad durante el embarazo: hipertensión y diabetes gestacional. En relación con los parámetros clínicos del recién nacido con Chagas congénito confirmado, la mayoría eran de término y 50% asintomáticos al nacer. En relación con la placenta, en 28 de 29 madres con la enfermedad parasitaria, los hallazgos histopatológicos mostraron: edema, necrosis, depósito fibrinoide y, en un caso, nidos de amastigotes, eritroblastosis e infiltración linfoplasmocitaria intensa.¹⁷

En un estudio efectuado en Europa, en área no endémica, se incluyeron 122 mujeres embarazadas entre quienes se evidenciaron tres casos de Chagas congénito. Ninguna de las madres recibió tratamiento antes del embarazo y solo un neonato tuvo manifestaciones clínicas sugerentes de enfermedad de Chagas: hidropesía fetal, ascitis, inestabilidad hemodinámica, anemia.¹⁸ En la bibliografía se menciona que alrededor de 50%

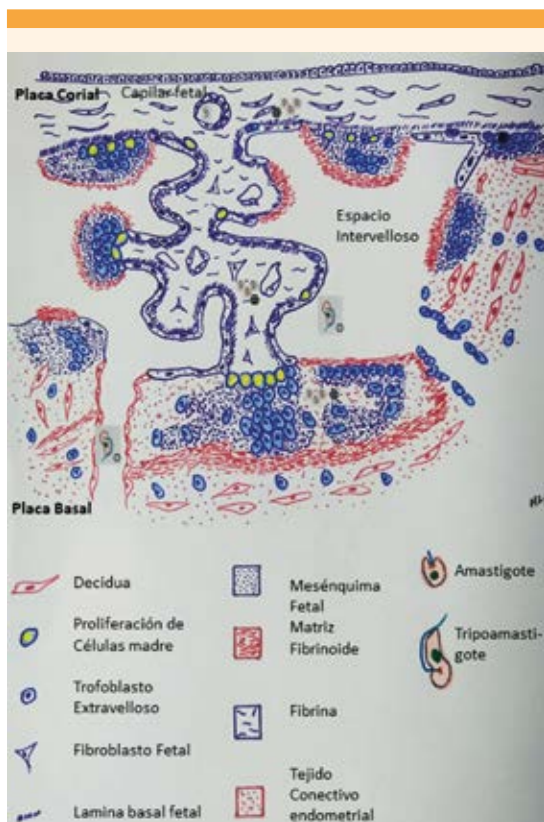

Figura 2. Mecanismo de transmisión trasplacentaria del Chagas. La forma amastigote del *Trypanosoma cruzi* en la sangre materna pasa al espacio intervilloso donde entra en contacto con la superficie vellositaria-trofoblasto (○). Luego de ingresar al tejido viloso se transforma en amastigotes que conforman nidos o quistes (⊗) que proliferan hasta que se lleva a cabo la invasión del torrente sanguíneo fetal a través de los capilares fetales. Imagen adaptada de la referencia 16, capítulo 8, página 110.

de los recién nacidos prematuros hijos de madres con Chagas no superviven.¹³ En este caso, se trató de un prematuro extremo, con meningoencefalitis chagásica, enfermedad menos frecuente en la presentación de esta parasitemia.¹¹

La enfermedad de Chagas congénita es una forma clínica especial de infección aguda por *Trypanosoma cruzi* que es curable, incluso, en

100% de los casos que se diagnostican y tratan antes del año de vida.⁹ En Colombia existen estrategias de tamizaje sistemático de las embarazadas que habitan en las zonas con alta endemidad o con otros factores de riesgo.⁵ Durante el control prenatal obligatorio solo se incluye el tamizaje para VIH, toxoplasmosis, sífilis y hepatitis B, pero no para enfermedad de Chagas.¹¹

CONCLUSIÓN

La enfermedad de Chagas es una de las infecciones tropicales más desatendidas del mundo, la transmisión vertical del *Trypanosoma cruzi*, en términos generales es baja, pero se considera un problema de salud pública porque la transmisión congénita es la responsable de la progresiva globalización y urbanización de la enfermedad en zonas endémicas y no endémicas. Por lo anterior se considera importante incluir el tamizaje para esta infección en las embarazadas, como parte del conjunto de pruebas de control prenatal.

Agradecimientos

Al personal del Departamento de Patología de la Universidad Industrial de Santander, Colombia.

REFERENCIAS

1. Pan American Health Organization. https://www.paho.org/hq/index.php?option=com_content&view=article&id=5856:2011-informacion-general-enfermedad-chagas&Itemid=40370&lang=en.
2. Bern C. Chagas' Disease. *N Engl J Med* 2015; 373 (5): 456-66. doi: 10.1056/NEJMra1410150.
3. Pan American Health Organization. <https://www.who.int/chagas/epidemiology/en/>.
4. Castillo C, et al. Host-parasite interaction: changes in human placental gene expression induced by *Trypanosoma cruzi*. *Parasit Vectors* 2018; 11: 479. <https://doi.org/10.1186/s13071-018-2988-0>.
5. Organización Panamericana de la Salud. Nuevas generaciones sin la infección por el VIH, la sífilis, la hepatitis B y la enfermedad de Chagas en las Américas 2018. ETMI Plus. Washington, DC: OPS, 2019.

6. Coura JR. The main sceneries of Chagas disease transmission. The vectors, blood and oral transmissions -a comprehensive review. Mem Inst Oswaldo Cruz 2015; 110 (3): 277-82. <https://doi.org/10.1590/0074-0276140362>.
7. Heller DS, et al. Travel History Is Important ! A Case of *Trypanosoma cruzi* Identified by Placental Examination. Pediatr Dev Pathol 2019; 22 (2): 175-76. <https://doi.org/10.1177/1093526618789298>.
8. Medina L, et al. Differential infectivity of two *Trypanosoma cruzi* strains in placental cells and tissue. Acta Trop 2018; 186: 35-40. <https://doi.org/10.1016/j.actatropica.2018.07.001>.
9. Carlier Y, et al. Congenital Chagas disease as an ecological model of interactions between *Trypanosoma cruzi* parasites, pregnant women, placenta and fetuses. Acta Trop 2015; 151: 103-15. <https://doi.org/10.1016/j.actatropica.2015.07.016>.
10. Sarasúa W, et al. Chagas congénito. Placenta chagásica. Rev Med Urug 1986; 2: 149-154.
11. Cucunubá ZM, et al. Primer consenso colombiano sobre Chagas congénito y orientación clínica a mujeres en edad fértil con diagnóstico de Chagas. Infectio 2014; 18 (2): 50-65. <https://doi.org/10.1016/j.infect.2013.12.001>.
12. Dias JC, et al. Brazilian Consensus on Chagas Disease, 2015. Epidemiol Serv Saude 2016; 25 (spe): 7-86. doi: 10.5123/S1679-49742016000500002.
13. Kemmerling U, et al. Infection and invasion mechanisms of *Trypanosoma cruzi* in the congenital transmission of Chagas' disease: A proposal. Biol Res 2010; 43 (3): 307-16. doi: /S0716-97602010000300007.
14. Díaz-Luján C, et al. Role of placental barrier integrity in infection by *Trypanosoma cruzi*. Acta Trop 2016; 164: 360-68. <https://doi.org/10.1016/j.actatropica.2016.09.021>.
15. Rassi A Jr, et al. American Trypanosomiasis (Chagas Disease). Infect Dis Clin North Am 2012; 26 (2): 275-91. doi: 10.1016/j.idc.2012.03.002.
16. Baergen RN. Manual of Pathology of the Human Placenta. Second Edition. New York: Springer-Verlag, 2011; 110. doi:10.1007/978-1-4419-7494-5.
17. Apt W, et al. Congenital infection by *Trypanosoma cruzi* in an endemic area of Chile: A multidisciplinary study. Tras R Soc Trop Med Hyg 2013; 107 (2): 98-104. doi: 10.1093/trstmh/trs013.
18. Francisco-González L, et al. Congenital transmission of Chagas disease in a non-endemic area, is an early diagnosis possible? PLoS ONE.2019; 14 (7): e0218491. doi: 10.1371/journal.pone.0218491.

CITACIÓN ACTUAL

De acuerdo con las principales bases de datos y repositorios internacionales, la nueva forma de citación para publicaciones periódicas, digitales (revistas en línea), libros o cualquier tipo de referencia que incluya número doi (por sus siglas en inglés: Digital Object Identifier) será de la siguiente forma:

REFERENCIAS

1. Katarina V, Gordana T. Oxidative stress and neuroinflammation should be both considered in the occurrence of fatigue and depression in multiple sclerosis. Acta Neurol Belg 2018;34(7):663-9. doi: 10.1007/s13760-018-1015-8.
2. Yang M, et al. A comparative study of three different forecasting methods for trial of labor after cesarean section. J Obstet Gynaecol Res 2017;25(11):239-42. doi: <https://doi.org/10.1016/j.gyobfe.2015.04.015>