



Hemoperitoneo secundario a la ruptura espontánea de una variz uterina en una paciente con embarazo a término: reporte de un caso y revisión bibliográfica

Hemoperitoneum secondary to spontaneous rupture of a uterine varice in a patient with a full-term pregnancy: A case report and literature review.

Marta Benito-Vielba,¹ Claudia Giménez-Molina,² Andrea Espiau-Romera,² Marta Lamarca-Ballesteros,¹ Sergio Castán-Mateo³

Resumen

ANTECEDENTES: La ruptura de una variz útero-ovárica durante el embarazo es un evento poco frecuente, pero con importantes implicaciones en la morbilidad y mortalidad materna y neonatal. Puede acontecer en cualquier momento del embarazo, aunque su frecuencia se incrementa en el tercer trimestre y durante el parto.

CASO CLÍNICO: Paciente de 32 años, con 39 semanas de embarazo, en control prenatal, sin contratiempos, que acudió al servicio de Urgencias debido a un dolor abdominal generalizado e intenso, de dos horas de evolución. A la exploración física se encontraron: hipotensión, taquicardia y anemia moderada; hemoglobina de 8.9 g/dL y hematocrito de 35%. La evaluación fetal reportó: taquicardia y posterior bradicardia. Se decidió finalizar el embarazo por cesárea urgente, donde se objetivó hemoperitoneo de aproximadamente 1 L y sangrado activo procedente de la ruptura de un vaso en la parte posterior de la pared uterina que se suturó con puntos dobles. El desenlace materno y neonatal fue favorable.

CONCLUSIONES: La rotura de las várices útero-ováricas puede originarse por hemoperitoneo masivo y resultar en consecuencias graves para la madre y el feto. La sospecha diagnóstica y la laparotomía de urgencia son decisivas para cohibir el sangrado y lograr un desenlace materno y fetal satisfactorios.

PALABRAS CLAVE: Útero; variz uterina; embarazo; taquicardia; anemia; hemoglobina; hematocrito; vigilancia fetal; cesárea; hemoperitoneo; laparotomía.

Abstract

BACKGROUND: The rupture of an utero-ovarian varicose vein during pregnancy is an infrequent event but it can have important implications for maternal and neonatal morbidity and mortality. It can occur at any time during pregnancy, although its frequency is increased in the third trimester and during labor.

CLINICAL CASE: A single gestation of 39 weeks, with regular monitoring without incidents, who went to the emergency department for intense and generalized abdominal pain of two hours of evolution. The patient presented hypotension and tachycardia and moderate anemia with a hemoglobin of 8.9 g/dL and a hematocrit of 35%. Fetal monitoring showed fetal tachycardia with decreased variability and subsequent bradycardia. It was decided to end the pregnancy by an urgent caesarean section where a hemoperitoneum of approximately 1 liter was observed. As well, and active bleeding resulting from the rupture of a posterior uterine wall vein was noted and controlled with hemostatic sutures. The maternal and neonatal results were favorable.

¹ Ginecoobstetra.

² Residente de Ginecología y Obstetricia.

³ Jefe del servicio de Obstetricia.

Hospital Universitario Miguel Servet, Zaragoza, España.

Recibido: mayo 2020

Aceptado: junio 2020

Correspondencia

Marta Benito Vielba
martabv90@gmail.com

Este artículo debe citarse como

Benito-Vielba M, Giménez-Molina C, Espiau-Romera A, Lamarca-Ballesteros M, Castán-Mateo S. Hemoperitoneo secundario a la ruptura espontánea de una variz uterina en una paciente con embarazo a término: reporte de un caso y revisión bibliográfica. Ginecol Obstet Mex. 2020; 88 (10): 722-726. <https://doi.org/10.24245/gom.v88i10.4231>



CONCLUSIONS: Spontaneous rupture of utero-ovarian varicose veins can be the cause of massive hemoperitoneum and can maternal and fetal serious consequences. A promptly suspected diagnosis and an urgent laparotomy are vital to restrain bleeding and achieve a good maternal and fetal result.

KEYWORDS: Utero; Varicose vein; Pregnancy; Tachycardia; Anemia; Hemoglobin; Hematocrit; Fetal monitoring; Cesarean section; Hemoperitoneum; Laparotomy.

ANTECEDENTES

La rotura de las venas útero-ováricas durante el embarazo es un evento poco frecuente, pero con importantes consecuencias para la madre y el feto. Por lo general, se manifiesta con un cuadro de abdomen agudo, con descenso de la hemoglobina, sin sangrado visible, que en la mayoría de los casos requiere laparotomía urgente. El cuadro puede acompañarse de signos de choque hipovolémico y tener repercusión fetal debido a la severidad. Se estima que esta complicación afecta a 1 de cada 10,000 embarazos.¹

CASO CLÍNICO

Paciente de 32 años, primigesta, con 39 semanas de embarazo, sin antecedentes médicos ni quirúrgicos de interés. Refirió haber logrado el embarazo de forma espontánea y sin complicaciones prenatales. Acudió al servicio de Urgencias por dolor abdominal generalizado e intenso, de comienzo brusco, de 2 horas de evolución. Las constantes fisiológicas al ingreso fueron: tensión arterial 90-65 mmHg, frecuencia cardíaca 106 latidos por minuto y temperatura de 36.2 °C. Tenía mal estado general y en la exploración abdominal se objetivaron: dolor generalizado a la palpación profunda del abdomen y signos de irritación peritoneal. La exploración vaginal reportó una puntuación de 1 en la escala de Bishop. No se visualizó sangrado vaginal ni

pérdida de líquido amniótico. El registro cardiotocográfico informó taquicardia fetal, patrón con desaceleración y disminución de la variabilidad, por lo que se decidió finalizar el embarazo por cesárea urgente. **Figura 1**

Los estudios de sangre reportaron: hemoglobina de 8.9 g/dL y hematócrito de 35%. La concentración de plaquetas y los tiempos de coagulación fueron normales.

Durante la cesárea, después de la apertura peritoneal, se objetivó abundante hemoperitoneo (aproximadamente 1 L). El recién nacido pesó 2920 g, la puntuación de Apgar fue de 9 al minuto y de 10 a los 5 minutos. La evaluación cuidadosa de la cavidad uterina y la placenta no mostró signos de desprendimiento. Se exteriorizó el útero para su correcta inspección y se observaron múltiples vasos en la cara posterior de ambos ligamentos útero-ováricos, con rotura de uno de ellos, que provocó sangrado activo abundante. **Figura 2**

Debido a la hemorragia se decidió suturar la várice mediante puntos dobles hemostáticos, consiguiendo el cese del sangrado (**Figura 3**). La paciente permaneció estable durante la intervención y el posoperatorio, la única complicación fue anemia moderada, con hemoglobina de 8 g/dL 24 horas después de la cirugía, por lo que se administraron 4 dosis de hierro por vía intrave-

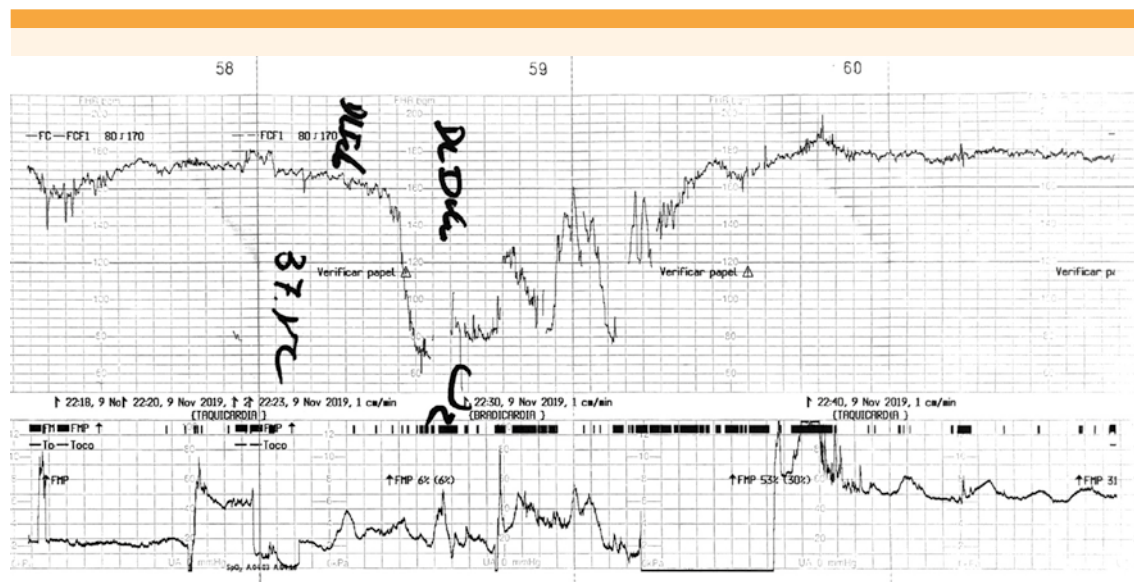

Figura 1. Registro cardiotocográfico fetal.

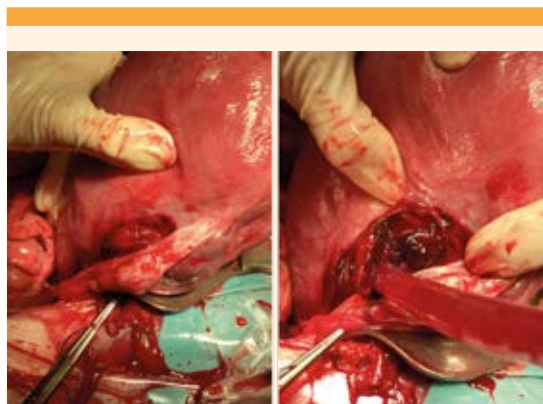


Figura 2. Rotura de la variz con sangrado activo después de la exteriorización del útero.

nosa y, posteriormente, hierro por vía oral, con curación de la anemia dos meses después.

El recién nacido y la madre evolucionaron favorablemente y se dieron de alta cuatro días después del evento obstétrico.

DISCUSIÓN

La rotura de várices de la cara posterior del útero, o várices útero-ováricas, es una causa poco frecuente de hemoperitoneo durante el embarazo. Su incidencia se estima en 1 de cada 10,000 partos. La rotura puede producirse en cualquier momento del embarazo, pero el tercer trimestre y el evento obstétrico suponen los periodos con mayor frecuencia.¹ Zierysen y sus colaboradores² informaron un caso que se originó durante el puerperio.

Hasta la fecha se desconoce la causa por la que se produce la rotura de venas útero-ováricas. Algunos autores sugieren que podría deberse al incremento repentino de la presión venosa en unas venas útero-ováricas hipertrofiadas durante el embarazo. El incremento de la presión puede ser secundario a las contracciones uterinas, defecación, tos severa o coito, y podrían favorecer la ruptura de los vasos.¹ Otros cofactores implicados suponen la coexistencia de implantes

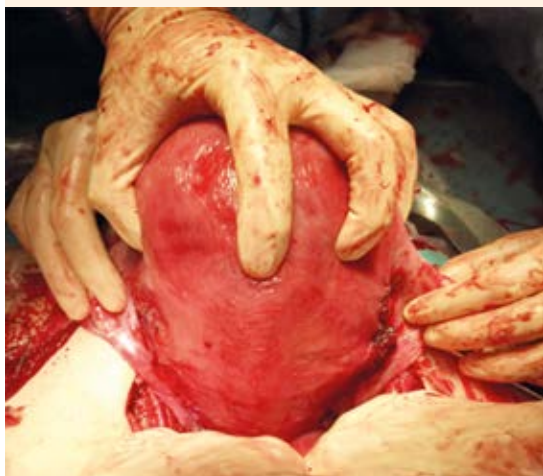

Figura 3. Aspecto de la pared uterina después de suturar el vaso sangrante.

endometriósicos, adherencias, cirugías previas, miomas uterinos y multiparidad.^{3,4}

En cuanto a la disposición anatómica, parece que las venas localizadas en el ligamento ancho son las que generan esta complicación con mayor frecuencia (78.3%), seguidas de las venas situadas en la cara posterior (18.3%) y las de la cara anterior del útero (3.3%).¹

El diagnóstico preoperatorio no es sencillo de establecer, debido al cuadro de dolor abdominal durante el embarazo. En la mayoría de los casos el diagnóstico se establece durante la laparotomía, pues permite explorar la cavidad y visualizar el punto concreto del sangrado.

Los signos clínicos sugerentes del cuadro son: dolor abdominal intenso de inicio brusco, datos de hipovolemia (hipotensión arterial, taquicardia), descenso de la hemoglobina sin metrorragia y pérdida del bienestar fetal.⁵ El diagnóstico diferencial se establece con desprendimiento prematuro de placenta, rotura uterina, embarazo

ectópico, apendicitis, rotura hepática o esplénica, torsión de un quiste ovárico y obstrucción intestinal.⁶

La ecografía abdominal puede ser útil para identificar líquido libre en la cavidad abdominal; sin embargo, debe limitarse para casos menos críticos, subagudos o en situaciones dudosas con buen estado general materno, observando un vaso sangrante y dilatado mediante el estudio Doppler color.⁷

El tratamiento incluye laparotomía urgente para la sutura del vaso sangrante y la correcta reposición de la volemia. Se han descrito casos en los que la simple compresión es suficiente para cohibir la hemorragia.⁸ Asimismo, existen casos en los que después de suturar el vaso sangrante se decide continuar con el embarazo, debido a la edad gestacional temprana.⁹⁻¹¹ Sin embargo, otros autores señalan la necesidad de finalizar el embarazo y efectuar histerectomía, debido a la imposibilidad de corregir el sangrado.¹² Díaz-Murillo y su grupo¹³ señalan que la embolización mediante radiología intervencionista de ambas arterias uterinas es una opción favorable.¹³ Este tratamiento puede prolongar el embarazo y es útil en pacientes con gestaciones prematuras, en los que la extracción fetal puede tener graves consecuencias para el pronóstico neonatal. Sin embargo, esta estrategia no fue posible en la paciente del caso porque existía inestabilidad hemodinámica y daño fetal.

Cuando el cuadro se diagnostica de forma temprana, es posible obtener un desenlace materno y fetal favorables, como en el caso aquí presentado. Existen series antiguas que describen una mortalidad materna de 49%,¹ pero debido a los avances en atención prenatal, parto y técnicas anestésicas, se ha observado un significativo descenso de 3-4%.⁶

En cuanto a la mortalidad perinatal, los estudios previos la informaban en 31%.⁶ En la actualidad

también existen casos con desenlaces neonatales desfavorables, por ejemplo, Andrés-Oros y sus colaboradores reportaron la muerte fetal de ambos gemelos en una paciente de 33 + 6 semanas de embarazo.⁸ Sin embargo, la mayoría de los casos descritos en los últimos años muestran, en general, un pronóstico neonatal favorable cuando se interviene oportunamente.^{12,14,15}

CONCLUSIÓN

La rotura de vasos útero-ováricos durante el embarazo o puerperio es una causa poco frecuente de hemoperitoneo y abdomen agudo. Debido a la gravedad del cuadro e implicaciones en la morbilidad y mortalidad materna y fetal es importante el diagnóstico y tratamiento oportunos, con la intención de conseguir el cese de la hemorragia.

REFERENCIAS

- Hodgkinson CP, Christensen RC. Hemorrhage from ruptured utero-ovarian veins during pregnancy: report of 3 cases and review of literature. *Am J Obstet Gynecol* 1950; 59 (5): 1112-7. doi: 10.1016/s0002-9378(16)39178-5
- Ziereisen V, et al. Spontaneous rupture of utero-ovarian vessels in the postpartum period: report of a case and literature review. *J Gynecol Obstet Biol Reprod* 2003; 32 (1): 51-4.
- Wada S, et al. Uterine vein rupture at delivery as a delayed consequence of laparoscopic surgery for endometriosis: a case report. *J Minim Invasive Gynecol* 2009; 16 (4): 510-2. doi: 10.1016/j.jmig.2009.05.001
- Renuka T, et al. Hemorrhage from ruptured utero-ovarian veins during pregnancy. *Int J Gynecol Obstet* 1998; 60 (2): 167-8. doi: 10.1016/s0020-7292(97)00229-4
- Foley MR, et al. Spontaneous rupture of uteroovarian veins in pregnancy: two case reports. *Am J Obstet Gynecol* 1987; 156 (4): 962-4. doi: 10.1016/0002-9378(87)90367-x
- Ginsburg KA, et al. Spontaneous utero-ovarian vessel rupture during pregnancy: three cases reports and review of literature. *Obstet Gynecol* 1987; 69 (2): 474-6.
- Kusanovic JP, et al. Cervical varix as a cause of vaginal bleeding during pregnancy: prenatal diagnosis by color Doppler ultrasonography. *J Ultrasound Med* 2006; 25 (4): 545-9. doi: 10.7863/jum.2006.25.4.545
- Andrés-Oros MP, et al. Rotura espontánea de variz uterina durante la gestación. Descripción de dos casos y revisión bibliográfica. *Ginecol Obstet Mex* 2010; 78: 128-31.
- Pittion S, et al. Rupture spontanée de varices utérines au troisième trimestre de la grossesse. *J Gynecol Obstet Biol Reprod* 2000; 29 (8): 801-2.
- González R, et al. Rotura espontánea de los vasos uterinos durante el embarazo: comunicación de un caso y revisión bibliográfica. *Ginecol Obstet Mex* 2008; 76 (4): 221-3.
- Aziz U, et al. Spontaneous rupture of uterine vessels in pregnancy. *Obstet Gynecol* 2004; 103 (2): 1089-91. doi: 10.1097/01.AOG.0000121833.79081.c7
- Emergui-Zrihen Y, et al. Rotura espontánea de varices uterinas como causa de hemoperitoneo en la segunda mitad de la gestación. *Prog Obstet Gynecol* 2015. <https://doi.org/10.1016/j.pog.2015.10.001>
- Díaz-Murillo R, et al. Spontaneous hemoperitoneum due to rupture of uterine varicose veins during labor successfully treated by percutaneous embolization. *Case Rep Obstet Gynecol* 2014; 2014: 580384. <https://www.ncbi.nlm.nih.gov/pmc/articles/PMC4119914/>
- Lim PS, et al. Spontaneous rupture of uterine varicose veins: a rare cause for obstetric shock. *J Obstet Gynaecol Res* 2014; 40 (6): 1791-4. doi: 10.1111/jog.12402
- Munir SI, et al. Spontaneous rupture of utero-ovarian vessels in pregnancy. *BMJ Case Rep* 2012. <http://dx.doi.org/10.1136/bcr.02.2012.5904>