



Tromboembolismo pulmonar secundario a un mioma uterino gigante: tratamiento médico-quirúrgico. Reporte de un caso

Pulmonary thromboembolism secondary to enormous uterine fibroid: medical-surgical management. A case report.

Lourdes Gabasa-Gorgas, Marta Benito-Vielba, Silvia Ortega-Marcilla, María Pilar del Tiempo-Marques, Hortensia Yagüe-Moreno, Raúl Bolea-Tobajas

Resumen

ANTECEDENTES: Los miomas uterinos son los tumores benignos más frecuentes en la mujer premenopáusica. La mayor parte no generan síntomas; no obstante, pueden producir problemas sistémicos graves por compresión de estructuras vitales.

CASO CLÍNICO: Paciente de 42 años, nuligesta, con anemia ferropénica secundaria a sangrado menstrual abundante por útero miomatoso. Acudió a consulta por disnea de grandes esfuerzos y astenia progresiva, dolor torácico en la porción izquierda del tórax, de perfil pleurítico-mecánico y palpitaciones. Tensión arterial 128-47 mmHg, frecuencia cardíaca de 133 latidos por minuto y saturación de oxígeno de 92%. En las exploraciones complementarias se encontraron: 7455 ng/mL de dímero-D, electrocardiograma con taquicardia sinusal (125 lpm), hemibloqueo de la rama derecha, angiotomografía computada con tromboembolismo pulmonar bilateral agudo, tomografía axial: útero polimiomatoso, en anteversión, de 200 mm. Compresión de la vena cava inferior en la zona de prebifurcación iliaca con trombosis parcial de la vena iliaca derecha. Se colocó un filtro de vena cava inferior. Se estableció el diagnóstico de tromboembolia pulmonar secundaria a compresión por útero miomatoso gigante. Se realizó histerectomía y salpingectomía bilateral por laparotomía. Anatomía patológica: útero de 1900 g, de 200 x 180 x 110 mm, con múltiples nódulos subserosos e intramurales. A los 5 meses, la paciente permanecía en buen estado de salud.

CONCLUSIONES: Los miomas de gran tamaño (1000 g) deben considerarse un factor de riesgo de tromboembolia venosa por compresión externa de las venas ilíacas.

PALABRAS CLAVE: Tromboembolismo pulmonar; mioma gigante, tromboembolismo venoso; histerectomía.

Abstract

BACKGROUND: Uterine fibroids are the most common benign tumor in premenopausal women. Most of them do not generate symptoms; however, they can produce serious systemic problems due to the compression of vital structures.

CLINICAL CASE: A 42-year-old woman, Nuligest, anemia secondary to heavy menstrual bleeding due to myomatous uterus. She consulted for dyspnea of great efforts and progressive asthenia, chest pain in left hemithorax of pleuritic-mechanical profile and palpitations. Blood pressure 128/47. Heart rate 133, O₂ Saturation 92%. Non-painful mass in hypogastrium. Not edema or signs of deep vein thrombosis. In the complementary explorations we found: D-Dimer 7455, Electrocardiogram: Sinus tachycardia at 125 bpm. Right bundle hemiblock, Computed angiotomography: Acute bilateral pulmonary thromboembolism Doppler lower extremities: external iliac femoral veins and thrombus-free popliteal, probable compression of the iliac veins by myoma, TC: Polymyomatous uterus, in anteversion, of 200 mm. Compression of inferior cava venous in iliac prebifurcation zone with partial thrombosis of right iliac venous. We Placed a lower vena cava filter with a diagnosis of secondary pulmonary thromboembolism due to compression by a enormous uterine fibroid. A hysterectomy and bilateral salpingectomy by laparotomic was performed. Pathological anatomy: uterus of 1900 g,

Servicio de Ginecología, Hospital Materno Infantil Miguel Servet, Zaragoza, España.

Recibido: marzo 2019

Aceptado: abril 2019

Correspondencia

Lourdes Gabasa Gorgas
Lourdesgabasa@gmail.com

Este artículo debe citarse como

Gabasa-Gorgas L, Benito-Vielba M, Ortega-Marcilla S, Del Tiempo-Marques MP, Yagüe-Moreno H, Bolea-Tobajas R. Tromboembolismo pulmonar secundario a un mioma uterino gigante: tratamiento médico-quirúrgico. Reporte de un caso. Ginecol Obstet Mex. 2019 julio;87(7):489-495.
<https://doi.org/10.24245/gom.v87i7.3040>

200 x 180 x 110 mm with multiple subserous and intramural nodules. At 5 months, the patient is asymptomatic.

CONCLUSIONS: Large myomas (1000 g) should be considered a risk factor for venous thromboembolism due to external compression of the iliac veins.

KEYWORDS: Pulmonary thromboembolism; Large myoma; Venous thromboembolism; Hysterectomy.

ANTECEDENTES

La tromboembolia venosa es una alteración grave y común, que en ocasiones puede provocar la muerte por tromboembolismo pulmonar súbito.¹ Entre los múltiples factores de riesgo de la tromboembolia venosa destacan: inmovilizaciones prolongadas, embarazo y puerperio, procedimientos quirúrgicos, obesidad y consumo de anticonceptivos orales combinados.² Estos factores producen cambios circulatorios, caracterizados por la triada de Virchow: daño del endotelio vascular, hipercoagulación y disminución de la circulación venosa.³

Los miomas uterinos pueden generar eventos tromboembólicos debido a la compresión de las venas iliacas o de la vena iliaca inferior, con daño vascular y disminución de la velocidad de la circulación sanguínea.⁴

La prevalencia global de miomas uterinos es de 25% en mujeres en edad reproductiva, incluso de 40% en menores de 50 años, lo que supone una de las alteraciones ginecológicas más frecuentes.⁵ La mayor parte de los miomas uterinos no provoca síntomas y el sangrado uterino anormal es, quizá, la manifestación más común.⁶ Sin embargo, cuando alcanzan gran tamaño pueden generar complicaciones secundarias por la compresión de estructuras vitales abdominales, como los vasos sanguíneos o, sobre todo, las

venas iliacas.⁷ Esta circunstancia puede originar un evento tromboembólico venoso, que pone en riesgo la vida de las pacientes.⁸

Las pacientes con tromboembolia venosa y miomas uterinos suponen un reto terapéutico, pues el tratamiento con anticoagulantes suele aumentar el inicio de los síntomas y provoca sangrado uterino anormal.^{9,10} La cirugía es un tratamiento complicado; por tanto, es necesario establecer el momento adecuado para efectuarla, tomando en cuenta el periodo oportuno para revertir la anticoagulación y adecuar la correcta vigilancia, porque en ese momento aumenta aún más el riesgo de tromboembolia pulmonar.¹¹⁻¹²

CASO CLÍNICO

Paciente de 42 años, nuligesta, con IMC de 24 kg/m², alergia a los antiinflamatorios no esteroides y el paracetamol; exfumadora desde hacía 4 años (índice predictivo de asma: 12), con antecedente de anemia ferropénica por metrorragias debidas a útero polimiomatoso, en seguimiento por el servicio de Ginecología.

Acudió al servicio de Urgencias por disnea de grandes esfuerzos de un mes evolución y astenia progresiva, supuestamente referida por anemia ferropénica por metrorragia. La enfermedad coincidió con el inicio de la anticoncepción por vía oral 10 días previos; en los últimos cuatro días



aumentó la disnea hasta tornarse de pequeños-mínimos esfuerzos, asociada con dolor torácico en el hemitórax izquierdo, de perfil pleurítico-mecánico y sensación de palpitaciones.

A la exploración física se encontró tensión arterial de 128-47 mmHg, frecuencia cardiaca 133 lpm, saturación de oxígeno basal 92%. La paciente se encontraba consciente y orientada, de buen color; respiración normal en reposo. A la auscultación cardiopulmonar se encontró ritmo de 100 lpm, sin soplos, con murmullo vesicular conservado. En el abdomen se palpó una masa no dolorosa en el hipogastrio, compatible con un mioma uterino conocido. No tenía signos de edema ni tromboembolia venosa en las extremidades inferiores.

Las pruebas diagnósticas iniciales reportaron equilibrio ácido-base con pH 7.39; $p\text{CO}_2$ 35.8; enzimas cardíacas: troponina I, 0.52 $\mu\text{g/L}$, creatina-cinasa MB 21.5 $\mu\text{mol/L}$; bioquímica: glucosa 144 mg/dL, función renal y hepática normal, péptido natriurético cerebral 1029 pg/mL; hemograma: leucocitos 10,900 millones por mm^3 , neutrófilos 83%, hemoglobina 12.2 g/dL, hematocrito 38.3%, plaquetas 202,000 millones por mm^3 ; dímero-D 7455 ng/mL.

El ecocardiograma informó taquicardia sinusal de 125 lpm, con morfología de hemibloqueo de la rama derecha (**Figura 1**). La angiotomografía torácica mostró signos de tromboembolismo pulmonar bilateral agudo, con múltiples defectos en la reposición intraluminal, que se extendían desde la bifurcación distal de ambas arterias principales, con afectación de las arterias lobar superior e interlobar derecha, así como de la arteria pulmonar principal izquierda, con afectación de la arteria lobar superior e inferior izquierda, con extensión a las segmentarias basales izquierdas.

En cuanto a los hallazgos del tromboembolismo pulmonar bilateral agudo: índice de la arteria

pulmonar respecto de la aorta adyacente mayor con aumento de tamaño de las cavidades derechas; leve derrame pericárdico anterior, con espesor máximo de 11 mm y bulla de 10 mm en la región apical izquierda; el resto del parénquima pulmonar sin alteración significativa. No se observó derrame pleural ni alteraciones en la región abdominal. **Figura 2**

El ecocardiograma reportó ventrículo izquierdo sin dilatación, grosor parietal normal. Fracción de eyección del ventrículo izquierdo conservada, movimiento septal anómalo asociado con sobrecarga del ventrículo derecho (índice de excentricidad 1.48). Patrón diastólico normal, sin datos de elevación de la presión telediastólica del ventrículo izquierdo. Raíz de aorta normal. Aurícula izquierda no dilatada. Aurícula derecha ligeramente dilatada (20 cm^2). Ventrículo derecho ligeramente dilatado (eyección del ventrículo derecho de 42 mm; relación de la dimensión del ventrículo-aurícula derechos de 1.07). Ligera disfunción sistólica del ventrículo derecho, con hipocinesia del segmento medio e hipercontractilidad apical (desplazamiento del anillo tricuspídeo de 23, S' 11 cm/s, cambio fraccional del área de 26%). Insuficiencia tricuspídea ligera, que permitió estimar el gradiente ventrículo-aurícula derechos de 32 mmHg. Vena cava inferior no dilatada (16 mm), ausencia de colapso inspiratorio. Presión arterial pulmonar sistólica de 42 mmHg. Fina lámina de derrame pericárdico, sin datos de afectación hemodinámica.

El estudio Doppler de las extremidades inferiores evidenció: venas ilíacas externas femorales y poplíteas libres de trombos, probable compresión de las venas ilíacas por mioma. Ausencia de trombosis venosa en ambas extremidades inferiores.

Con estos datos se estableció el diagnóstico presuntivo de tromboembolismo pulmonar y la

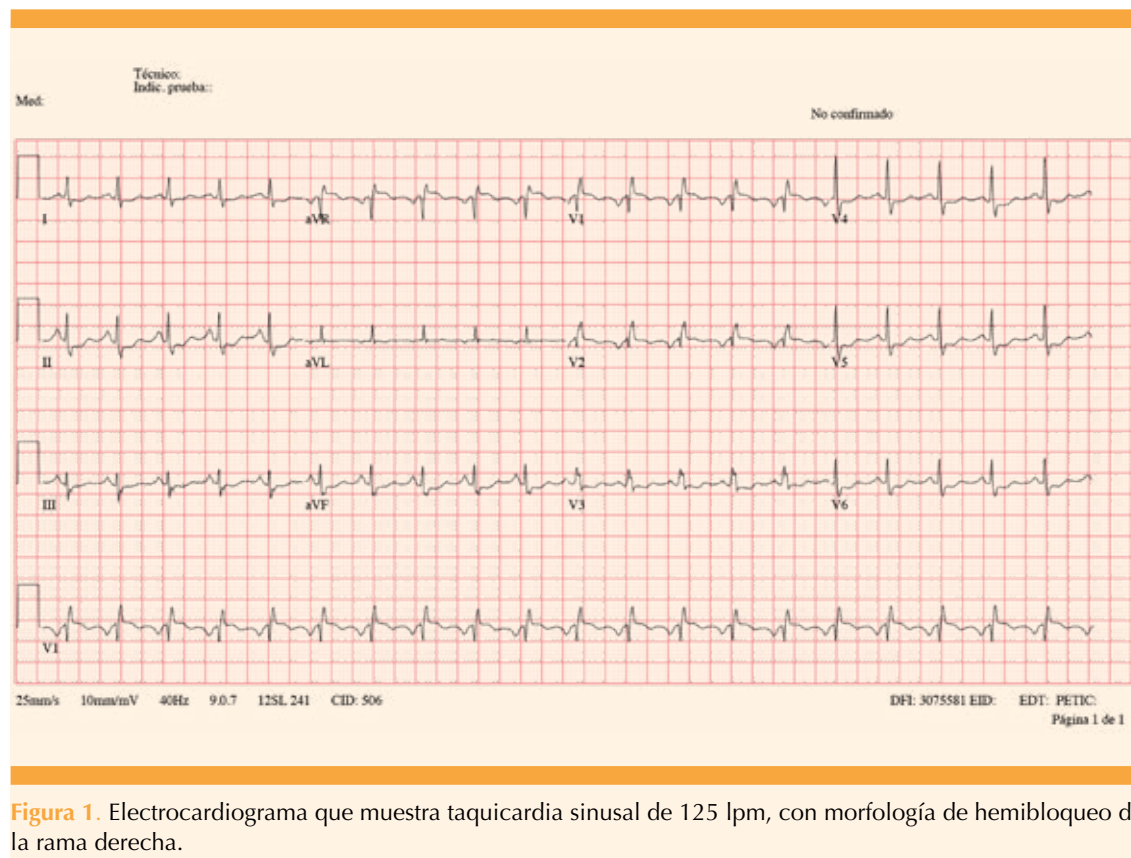


Figura 1. Electrocardiograma que muestra taquicardia sinusal de 125 lpm, con morfología de hemibloqueo de la rama derecha.

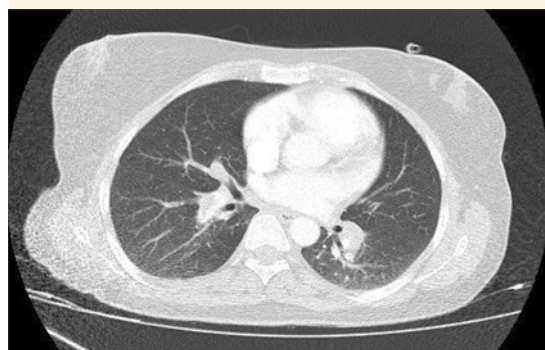


Figura 2. Angiotomografía torácica que evidencia signos de tromboembolismo pulmonar bilateral agudo con múltiples defectos de falta de relleno intraluminal, que se extienden desde la bifurcación distal de ambas arterias principales.

paciente fue ingresada a la unidad de cuidados intensivos para vigilancia durante 48 horas; se inició tratamiento con enoxaparina, en dosis de 60 mg/12 h por vía subcutánea. Posteriormente pasó al área de hospitalización. Después de 5 horas tuvo un episodio presincopeal y desaturación, por lo que fue reevaluada, nuevamente, en cuidados intensivos y por inestabilidad hemodinámica se decidió ingresarla a control en la unidad de monitorización respiratoria de Neumología. Por los hallazgos ecocardiográficos de elevación de la presión arterial pulmonar sistólica y signos de disfunción del ventrículo derecho, el servicio de Cardiología decidió colocar un filtro de vena cava inferior por sospecha de un nuevo episodio de tromboembolismo pulmonar. **Figura 3**

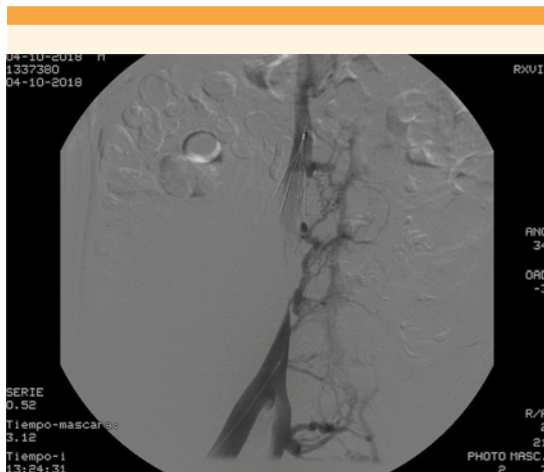


Figura 3. Filtro de la vena cava inferior.

Durante el ingreso fue evaluada por el servicio de Neurología, debido a hiperestesia en la región lateral del muslo izquierdo, quienes diagnosticaron neuropatía compresiva del nervio femoro-cutáneo izquierdo. También fue valorada por el servicio de Ginecología, quienes suspendieron el tratamiento anticonceptivo y programaron la cirugía de útero polimiomatoso como posible origen de la enfermedad tromboembólica por compresión. Quince días después la paciente se dio de alta, para continuar en control ambulatorio y recibir tratamiento con acenocumarol.

Durante el seguimiento, la ecografía ginecológica mostró una masa pélvica de 18 x 16 cm, a expensas de útero aumentado de tamaño, polimiomatoso, que llegaba hasta la mitad del abdomen; endometrio fino (coincidente con los primeros días del ciclo menstrual) y ovarios sin alteraciones evidentes. Riñones no dilatados (**Figura 4**). La tomografía abdomino-pélvica reportó: útero grande, polimiomatoso, en anteversión, de 200 mm, eje longitudinal con el mioma de mayor tamaño (105 x 85 mm), en el fondo-cara lateral derecha; filtro en la vena

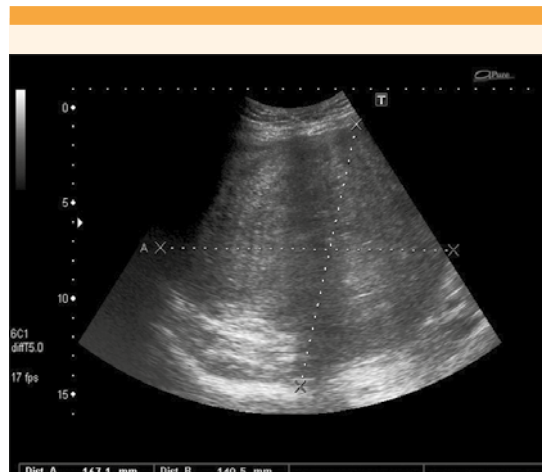


Figura 4. Ecografía abdominal donde se visualiza una masa uterina, compatible con mioma uterino de gran tamaño.

cava inferior, por debajo de las venas renales. Compresión de la vena cava inferior en la zona de prebifurcación iliaca, con trombosis parcial de la vena iliaca derecha. **Figura 5**

Se indicó histerectomía y salpingectomía bilateral por vía laparotómica. Los hallazgos quirúrgicos mostraron un mioma uterino de gran

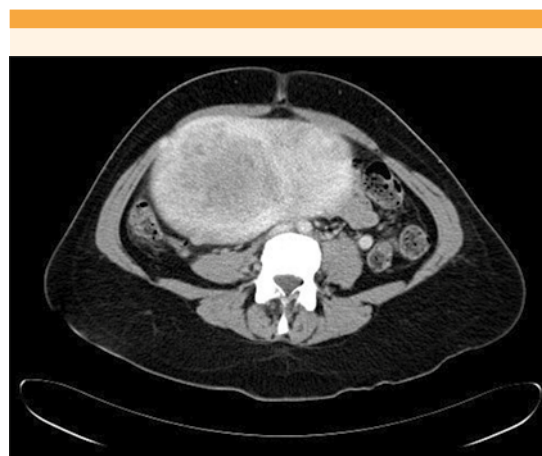


Figura 5. Tomografía abdomino-pélvica.

tamaño (**Figura 6**). El procedimiento transcurrió sin complicaciones y durante el posoperatorio se realizó la exéresis del filtro de la vena cava inferior. La paciente fue dada de alta a los 7 días de la cirugía. El reporte anatomopatológico definitivo fue: pieza de histerectomía de 1900 g, de 200 x 180 x 110 mm, con múltiples nódulos subserosos, de 5-20 mm. En la apertura de la pieza también se observaron diversos nódulos intramurales, de 3-26 mm. El diagnóstico final fue adenomiosis con leiomiomas múltiples.

En la revisión posquirúrgica de 30 días se observó a la paciente con buen estado de salud y sin complicaciones. El estudio de trombofilias no reportó alteraciones. Tres meses después se reincorporó completamente a su vida normal.

DISCUSIÓN

El caso aquí reportado muestra la asociación entre miomas uterinos y tromboembolia pulmonar. El control y la valoración de los miomas uterinos es uno de los principales motivos de consulta ginecológica. El sangrado uterino anormal representa una señal de alarma, pues supone

el síntoma más frecuente en estas pacientes y generalmente olvidamos las complicaciones asociadas con el tamaño del útero.

Diversos estudios señalan la posibilidad de alteraciones urológicas (hidronefrosis) asociadas con masas pélvicas de gran tamaño;¹³⁻¹⁵ sin embargo, los miomas uterinos también pueden comprimir las venas ilíacas y originar un episodio de tromboembolismo, como el descrito en nuestro caso.¹⁶⁻¹⁸

Otras investigaciones reportan la relación entre miomas uterinos y tromboembolismo venoso. Lecharite-Roberge y su grupo describieron siete episodios de tromboembolismo en mujeres con miomas de gran tamaño, estableciendo una causa-evento con la disminución de estasis venosa por el episodio de compresión externa, incluso lo consideran una causa de eventos trombóticos recurrentes.¹⁰

Shoita y sus colaboradores reportaron la estimación del tamaño uterino como factor de riesgo para complicaciones venosas,¹² considerando que es necesario un tamaño uterino superior a 1000 g para sufrir un evento de trombosis. Algunos estudios anatomopatológicos posmortem informan casos de tromboembolismo pulmonar producidos por úteros de menor tamaño.⁸ Por lo tanto, se requieren estudios adicionales para establecer el tamaño mínimo necesario y actuar previamente al evento mediante cirugía.

El diagnóstico y tratamiento de pacientes con tromboembolismo pulmonar es difícil de establecer; por tanto, se requiere el apoyo de un equipo multidisciplinario. Ante la posibilidad de recurrencia del evento tromboembólico es importante considerar el tratamiento con anticoagulantes por vía oral y valorar la colocación de un filtro de vena cava inferior para posponer la cirugía, generalmente 2-3 meses. La intervención quirúrgica debe individualizarse. En

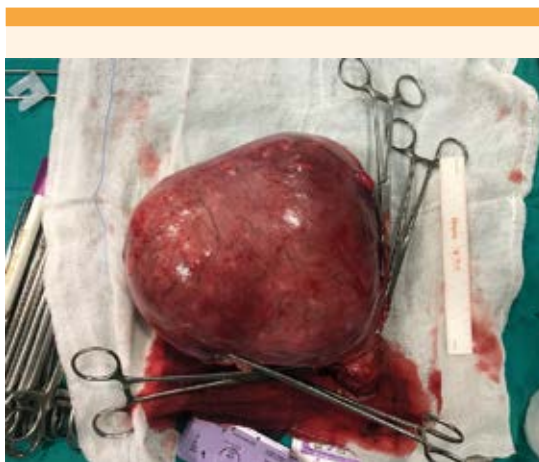


Figura 6. Pieza quirúrgica del mioma uterino de gran tamaño, de aspecto benigno.



las pacientes jóvenes, con deseo de embarazo no cumplido y posibilidad de resección de miomas sin complicaciones debe indicarse como primera opción la miomectomía; por el contrario, la histerectomía se sugiere en mujeres con paridad satisfecha o de mayor edad.⁴ En nuestra paciente, por tratarse de un útero con adenomiosis y múltiples leiomiomas, la histerectomía fue la única opción a considerar. El momento de la intervención quirúrgica es decisivo, debe suspenderse el tratamiento con anticoagulantes para evitar el sangrado quirúrgico y reiniciarlo inmediatamente en el posoperatorio.⁴

CONCLUSIÓN

Los miomas uterinos son tumoraciones benignas frecuentes y rara vez producen complicaciones; sin embargo, los de gran tamaño deben considerarse un factor de riesgo de tromboembolia venosa por compresión externa de las venas ilíacas. El diagnóstico oportuno y tratamiento multidisciplinario son importantes para minimizar las complicaciones vitales derivadas.

REFERENCIAS

1. Nishikawa H, et al. Deep venous thrombosis and pulmonary thromboembolism associated with a huge uterine myoma-a case report. *Angiology* 2000;51(2):161-6. <https://doi.org/10.1177/000331970005100210>
2. Olaf M, et al. Deep venous thrombosis. *Emerg Med Clin North Am* 2017;35(4):743-770. <https://doi.org/10.1016/j.emc.2017.06.003>
3. Bagot CN, et al. Virchow and his triad: a question of attribution. *Br J Haematol* 2008;143(2):180-90. <https://doi.org/10.1111/j.1365-2141.2008.07323.x>
4. Fletcher H, et al. Venous thromboembolism as a complication of uterine fibroids: A retrospective descriptive study. *J Obstet Gynaecol* 2009;29(8):732-736. <https://doi.org/10.3109/01443610903165545>
5. Pavone D, et al. Epidemiology and risk factors of uterine fibroids. *Best Pract Res Clin Obstet Gynaecol* 2018;46:3-11. <https://doi.org/10.1016/j.bpobgyn.2017.09.004>
6. De la Cruz MS, et al. Uterine fibroids: diagnosis and treatment. *Am Fam Physician* 2017;15;95(2):100-107. <https://pdfs.semanticscholar.org/2d01/22a7aec04a18ca89f3b6e2d02c7ad53d1228.pdf>
7. Srettabunjong S. Systemic thromboembolism after deep vein thrombosis caused by uterine myomas. *Am J Forensic Med Pathol* 2013;34(3):207-209. <https://doi.org/10.1097/PAF.0b013e318298a456>
8. Rosenfeld H, et al. Lower extremity deep venous thrombosis with fatal pulmonary thromboembolism caused by benign pelvic space-occupying lesions- an overview. *Am J Forensic Med Pathol* 2012;57(3):665-668.
9. Moulder JK, et al. Management considerations for patients with uterine fibroids and concurrent venous thromboembolism. *Curr Opin Obstet Gynecol* 2016;28(4):329-335. <https://doi.org/10.1097/GCO.0000000000000286>
10. Lacharite-Roberge AS, et al. Case series of seven women with uterine fibroids associated with venous thromboembolism and chronic thromboembolic disease. *Pulm Circ* 2019;9(1):2045894018803873. <https://doi.org/10.1177/2045894018803873>
11. Shiota M, et al. Deep-vein thrombosis is associated with large uterine fibroids. *Tohoku J Exp Med* 2011;224:87-89.
12. Hung HK, et al. Increased risk of venous thromboembolism in women with uterine leiomyoma: a nationwide, population- based case-control study. *Acta Cardiol Sin* 2018;34:66-76. [https://doi.org/10.6515/ACS.201801_34\(1\).20170901B](https://doi.org/10.6515/ACS.201801_34(1).20170901B)
13. Dagur G, et al. Urological complications of uterine leiomyoma: a review of literature. *Int Urol Nephrol* 2016;48(6):941-8. <https://doi.org/10.1007/s11255-016-1248-5>
14. Idowu BM, et al. Ultrasonographic characterisation of obstructive uropathy in Nigerian women with uterine fibroids. *Niger Postgrad Med J* 2018;25(4):220-224. https://doi.org/10.4103/npmj.npmj_122_18
15. Mihmanli V, et al. Giant cervical myoma associated with urinary incontinence and hydronephrosis. *Clin Exp Obstet Gynecol* 2015;42(5):690-1.
16. Fernandes FL, et al. Uterine myoma as a cause of iliac vein thrombosis and pulmonary embolism: common disease, rare complication. *Respirol Case Rep* 2014;2(4):132-4. <https://doi.org/10.1002/rcr2.79>
17. Cărbunaru A, et al. Extensive left iliac veins and inferior vena cava thrombosis revealing a giant uterine myoma. *Rom J Intern Med* 2016;54(1):70-3. <https://doi.org/10.1515/rjim-2016-0009>
18. Caparelli ML, et al. Unusual causes of venous thrombosis: bladder distension and uterine mass. *Ann Vasc Surg* 2018;46:370.e9-370.e12. <https://doi.org/10.1016/j.avsg.2017.08.046>