



## Síndrome de Herlyn-Werner-Wunderlich: dos modalidades diferentes de manifestación. Reporte de dos casos

### Herlyn-Werner-Wunderlich syndrome: two different presentation modalities. Report of two cases.

Janer Sepúlveda-Agudelo,<sup>1</sup> Hermes Jaimes-Carvajal<sup>2</sup>

#### Resumen

**ANTECEDENTES:** El síndrome de Herlyn-Werner-Wunderlich es una anomalía congénita mülleriana rara, que se caracteriza por la asociación entre útero didelfo, obstrucción del tabique vaginal y agenesia renal.

**PRIMER CASO:** Paciente de 13 años, con dolor pélvico severo de 8 días de evolución. Durante el examen físico refirió dolor abdominal generalizado. La ecografía pélvica abdominal mostró: útero bicornue con hematócolpos y la resonancia magnética nuclear: útero único con hematócolpos y agenesia renal derecha. En la laparoscopia se evidenció el útero didelfo, con hematosalpinx, síndrome adherencial moderado de epiplón y focos de endometriosis. Se efectuaron la incisión del tabique vaginal y su resección. Con esto se consiguió el drenaje completo del hematócolpos y fue posible la vaginoplastia; la paciente tuvo buena evolución.

**SEGUNDO CASO:** Paciente de 30 años, con dismenorrea, dolor pélvico y ciclos regulares. En el examen físico se observaron dos cuellos uterinos: el derecho de aspecto normal y el izquierdo puntiforme. La ecografía mostró: útero didelfo con colección líquida en el medio. La resonancia magnética reportó: útero didelfo y agenesia renal izquierda. En la histeroscopia se evidenció, en el cuello derecho y a la mitad del útero una cavidad tubular. El endometrio y ostium derecho normal. El cuello izquierdo era rudimentario y puntiforme, con salida de material purulento. La laparoscopia evidenció dos hemiúteros con trompas y ovarios normales.

**CONCLUSIÓN:** El diagnóstico temprano de esta anomalía congénita disminuye la morbilidad a largo plazo, la posibilidad de endometriosis, deterioro de la fertilidad y las complicaciones obstétricas. El tratamiento es con técnicas de mínimo acceso que ofrecen más ventajas: magnificación del campo quirúrgico, menor dolor posoperatorio, recuperación más rápida y mejor resultado estético.

**PALABRAS CLAVE:** Síndrome de Herlyn-Werner-Wunderlich; útero didelfo; hematócolpos; anomalías urogenitales; anomalías urigenitales; laparoscopia; fertilidad.

#### Abstract

**BACKGROUND:** The Herlyn-Werner-Wunderlich syndrome is a rare Müllerian congenital anomaly, characterized by the association between didelphus uterus, obstruction of the vaginal septum and renal agenesis.

**FIRST CASE:** Patient of 13 years, with severe pelvic pain of 8 days of evolution. During the physical examination he reported generalized abdominal pain. Abdominal pelvic ultrasound showed: bicornuate uterus with hematócolpos and nuclear magnetic resonance: single uterus with hematócolpos and right renal agenesis. In laparoscopy the didelphus uterus was evidenced, with hematosalpinx, moderate adherent adhesion syndrome and foci of endometriosis. The incision of the vaginal septum and its resection were made. With this, complete drainage of the hematócolpos was achieved and vaginoplasty was possible; the patient had a good evolution.

**SECOND CASE:** Patient of 30 years, with dysmenorrhea, pelvic pain and regular cycles. In the physical examination two uterine necks were observed: the right one of normal aspect and the left one punctate. The ultrasound showed: uterus didelphy with

<sup>1</sup>Ginecoobstetra, especialista en Cirugía Endoscópica Ginecológica, profesor asociado, Grupo de Investigación GINO.

<sup>2</sup>Ginecoobstetra, especialista en Cirugía Endoscópica Ginecológica, profesor titular.

Departamento de Ginecoobstetricia, Universidad Industrial de Santander, Bucaramanga, Colombia.

Este artículo fue presentado como trabajo libre, en la modalidad de presentación oral en el 13Th AAGL *International Congress on Minimally Invasive Gynecology* y V Congreso Colombiano de Endoscopia Ginecológica, Cartagena, del 22 al 25 de febrero de 2017.

**Recibido:** septiembre 2018

**Aceptado:** noviembre 2018

#### Correspondencia

Janer Sepúlveda Agudelo

janersepulveda@yahoo.es

#### Este artículo debe citarse como

Sepúlveda-Agudelo J, Jaimes-Carvajal H. Síndrome de Herlyn-Werner-Wunderlich: dos modalidades diferentes de manifestación. Reporte de dos casos. Ginecol Obstet Mex. 2019 febrero;87(2):139-145.  
<https://doi.org/10.24245/gom.v87i2.2508>

liquid collection in the middle. Magnetic resonance reported: didelphys uterus and left renal agenesis. The hysteroscopy revealed a tubular cavity in the right neck and in the middle of the uterus. The endometrium and normal right ostium. The left neck was rudimentary and punctate, with leakage of purulent material. The laparoscopy showed two hemiutero with normal tubes and ovaries.

**CONCLUSION:** Early diagnosis of this congenital anomaly decreases long-term morbidity, the possibility of endometriosis, impaired fertility and obstetric complications. The treatment is with minimal access techniques that offer more advantages than open surgery.

**KEYWORDS:** Herlyn-Werner-Wunderlich syndrome; Didelphus uterus; Hematocolpos; Uterine anomalies; Urogenital abnormalities; Laparoscopy; Fertility.

## ANTECEDENTES

El síndrome de Herlyn-Werner-Wunderlich es una anomalía congénita mülleriana rara, que se caracteriza por la asociación entre útero didelfo, obstrucción del tabique vaginal y agenesia renal; también es conocido con el acrónimo de síndrome de OHVIRA. Los primeros reportes son de 1922,<sup>1</sup> pero lo describieron Herlyn y Werner en 1971; años más tarde (1976) Wunderlich describió una asociación con aplasia renal.<sup>2</sup> Su incidencia es de 1 caso por cada 20,000 mujeres.<sup>3</sup>

La causa exacta se desconoce aunque sí se sabe que se origina por un desarrollo anormal de los conductos de Wolff y Müller.<sup>2-5</sup> Lo común es que la anomalía suceda alrededor de las ocho semanas de gestación, cuando esos dos conductos se afectan simultáneamente.<sup>4,5</sup> Se origina por una falla en la fusión entre ambos conductos de Müller, que resulta en una duplicación del útero y, quizá, de la vagina. En 75% de los casos hay un tabique vaginal.<sup>4</sup> Cuando no hay síntomas el diagnóstico es difícil. Esta anomalía debe sospecharse en mujeres jóvenes, con dolor abdominal o dismenorrea, en quienes tienen una masa pélvica con hematocolpos y hematómetra.<sup>4</sup>

En la actualidad se describen dos formas de presentación de este síndrome: una con obstrucción completa y otra con obstrucción incompleta. Esto hace que las manifestaciones clínicas sean diferentes, lo mismo que la edad de la presentación.<sup>2</sup>

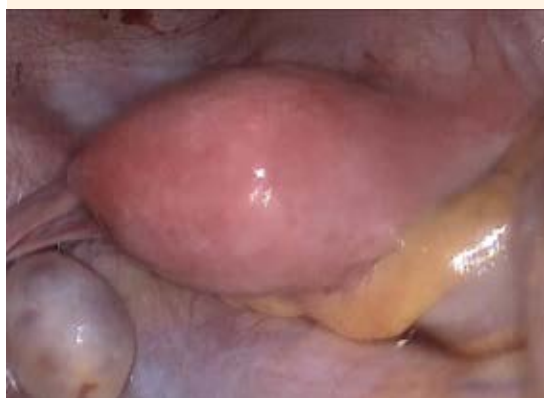## PRIMER CASO

Paciente de 13 años, menarquia a los 11, retardo mental leve, antecedente de epilepsia. Ingresó al servicio de Urgencias del Hospital Universitario de Santander, Bucaramanga, Colombia debido a dolor pélvico severo, de ocho días de evolución. Un año antes se le realizó una laparoscopia por cuerpo lúteo hemorrágico. Durante el examen físico manifestó dolor abdominal generalizado, con defensa voluntaria. La ecografía pélvica abdominal reportó: útero bicornes con hematocolpos; la resonancia magnética útero único con hematocolpos y agenesia renal derecha. La ecografía tomada durante la intervención quirúrgica evidenció: útero didelfo, con hematosalpinx derecho y hematocolpos. En la histeroscopia se encontró la hemivagina derecha muy distendida. La laparoscopia se efectuó con técnica cerrada, con entrada por punto de Palmer y con presión de 20 mmHg, luego a 15 mmHg: se evidenció el útero didelfo, con hematosalpinx, síndrome

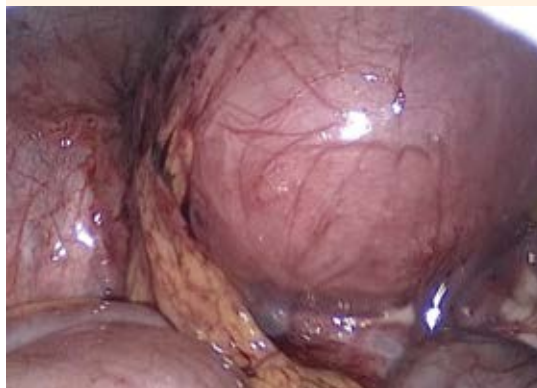adherencial moderado de epiplón y focos de endometriosis (**Figuras 1, 2 y 3**). Se llevó a cabo la liberación de las adherencias y la salpingectomía derecha. Enseguida, con visión laparoscópica, se realizó una incisión a la altura del tabique vaginal, se resecó y consiguió el drenaje completo del hematocolpos. La vaginoplastia se efectuó con puntos de polyglactina 910 2:0. Luego de la recuperación necesaria la paciente se dio de alta del hospital, sin complicaciones, con buena evolución hasta el momento de enviar el manuscrito a publicación.

## SEGUNDO CASO

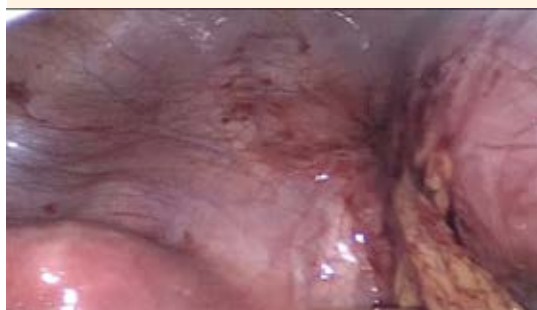Paciente de 30 años, solicitó consulta por dismenorrea, dolor pélvico e infertilidad. Sus ciclos eran regulares. A los 19 años la hospitalizaron debido a una masa en la vagina con salida de material purulento. En el examen físico se observaron dos cuellos uterinos: el derecho de aspecto normal y el izquierdo puntiforme. La ecografía reportó: útero didelfo, con colección líquida en uno de los hemiúteros. La resonancia magnética confirmó: útero didelfo y ausencia del riñón izquierdo. En la histeroscopia, en el hemiútero derecho, el cuello y endometrio eran normales,



**Figura 1.** Hemiútero izquierdo. Caso 1

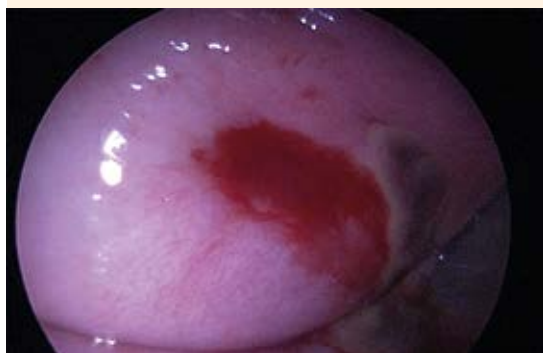

**Figura 2.** Hemiútero derecho. Caso 1

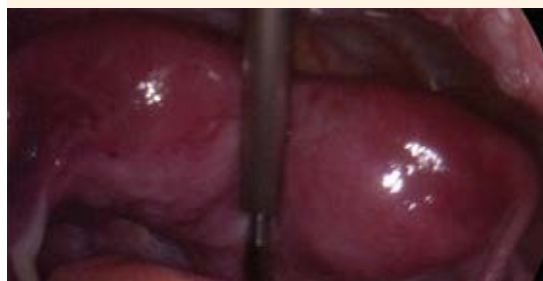

**Figura 3.** Hemiútero izquierdo y derecho: Caso 1

lo mismo que el ostium derecho; el izquierdo estaba ausente. Posteriormente se identificó otro cuello rudimentario, puntiforme, con salida de material purulento (**Figura 4**) que motivó la suspensión del procedimiento por vía vaginal; se decidió la laparoscopia, que evidenció dos hemiúteros con trompas y ovarios normales (**Figura 5**). La paciente permaneció hospitalizada para recibir tratamiento con antibióticos de amplio espectro; posteriormente fue dada de alta, sin complicaciones. Las dilataciones continuaron en tres ocasiones. En otra histeroscopia quedó de manifiesto que el hemiútero derecho permanecía sin cambios y el izquierdo con menor tamaño,



**Figura 4.** Aspecto macroscópico de los cuellos uterinos. Caso 2



**Figura 5.** Imagen laparoscópica de los hemiúteros. Caso 2  
Clasificación de Herlyn-Werner-Wunderlich de Zhu L y colaboradores<sup>2</sup>:  
Grupo 1. Hemivagina completamente obstruida

sin signos de material purulento; se dejó un DIU tipo T de cobre. Aproximadamente a los dos años logró quedar embarazada; se le realizó cesárea a las 39 semanas, sin complicaciones, con recién nacido de sexo masculino y peso adecuado para la edad gestacional.

## DISCUSIÓN

Zhu L y colaboradores<sup>2</sup> proponen una nueva clasificación de este síndrome, que enseguida se describe:

### Grupo 1

Hemivagina completamente obstruida, con dos modalidades de presentación.

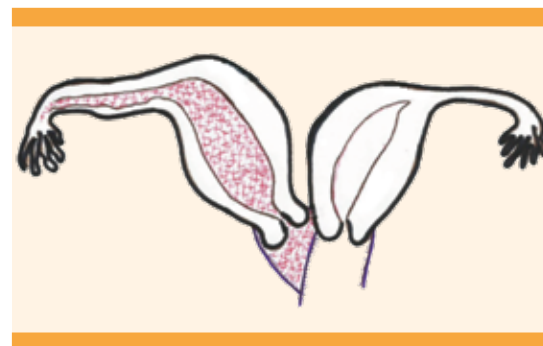
*1A Hemivagina sellada (Figura 6)*, como el primer caso descrito. La hemivagina está completamente obstruida, los dos úteros están aislados, no hay comunicación del útero duplicado y la vagina. Esta variante es de presentación temprana; las pacientes consultan, casi siempre, después de la menarquia debido a dolor abdominal agudo, fiebre y vómito;<sup>2</sup> también tienen hematocolpos, dismenorrea o dolor pélvico.<sup>3,6</sup>

*1B Atresia cervicovaginal (Figura 7)*, no hay comunicación del útero, la hemivagina está totalmente obstruida, el cuello es hipoplásico o atrésico; es de aparición temprana,<sup>2</sup> como en la variante anterior.

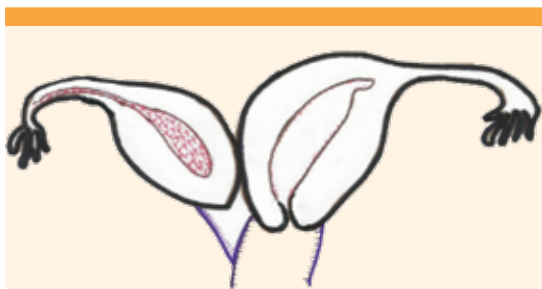
### Grupo 2

Hemivagina obstruida en forma parcial, con dos modalidades de presentación.

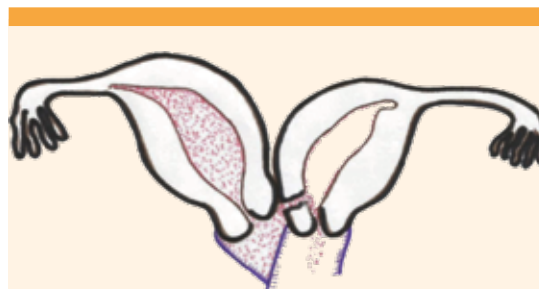
*2A Reabsorción parcial del tabique vaginal (Figura 8)*, hay una pequeña comunicación entre las dos vaginas, pero con úteros aislados, por tener comunicación vaginal. La menstruación puede fluir pero el drenaje está normalmente impedido. Esta variante es de aparición tardía,



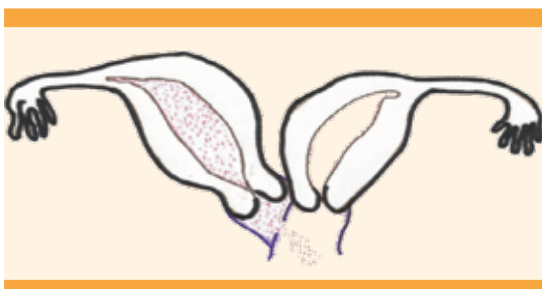
**Figura 6.** Hemivagina sellada.



**Figura 7.** Atresia cervicovaginal.  
Grupo 2. Hemivagina obstruida en forma parcial.



**Figura 9.** Útero comunicante.



**Figura 8.** Reabsorción parcial del tabique vaginal.

aparece muchos años después de la menarquia, como sucedió en la paciente del segundo caso descrito. Casi siempre se manifiesta con leucorrea purulenta o sanguinolenta, si no se trata evoluciona a piometra e infección del aparato genital superior.<sup>2</sup>

**2B Útero comunicante (Figura 9)**, la hemivagina está por completo obstruida, pero con una pequeña comunicación entre los dos cuellos, por eso la menstruación fluye, pero como la comunicación es pequeña no hay drenaje.

La media de edad para la obstrucción completa es a los 14 años.<sup>1</sup> Otros autores reportan una media de 16.3 años.<sup>4</sup> Nuestro primer caso consultó a los 13 años, lo que coincide con lo reportado por Tong y colaboradores, que informan una edad de presentación de  $13 \pm 2$  años.<sup>7</sup> En caso de obstrucción incompleta este autor reporta

$24.7 \pm 7.7$  años.<sup>7</sup> En la paciente del segundo caso fue a los 30 años.

Al parecer, esta anomalía es más frecuente del lado derecho, en 65%<sup>8</sup>; Wang y su grupo encontraron una ocurrencia de 63.9% en el lado derecho, 36.1% en el izquierdo,<sup>9</sup> mientras que Tzialidou y sus coautores encontraron 69 vs 31%, respectivamente.<sup>10</sup> Fedele y su equipo en 87 casos la encontraron en 60.9% en el lado derecho y 39.1% en el izquierdo.<sup>11</sup> De esta forma se establece la hipótesis de que esta asimetría izquierda-derecha puede ser inducida antes de la organogénesis, con diferencias en la morfogénesis en el lado izquierdo y derecho. Desde luego que esto no se ha comprobado,<sup>8</sup> pero aun así llama la atención que en el primer caso aquí descrito de aparición temprana se presentó en el lado derecho y en el otro caso en el lado izquierdo.

El tabique vaginal, parcial o completo, coexiste en 75% de los casos.<sup>12</sup> En nuestro primer caso se evidencia un tabique completo y en el segundo ninguno. Tong y su grupo reportan una incidencia de endometriosis de 17%<sup>7</sup> y Fedele L y colaboradores de 13.8%,<sup>11</sup> el primer caso aquí informado tenía endometriosis asociada.

La ultrasonografía y la resonancia magnética son muy utilizadas para establecer el diagnóstico certero de anomalías genitourinarias, incluso con



100% para la segunda debido a su alta precisión y detalle de la anatomía uterovaginal.<sup>5,6,13,14,15</sup>

El drenaje del hematocolpos y la vaginoplastia se efectúan, inicialmente, por vía vaginal;<sup>1</sup> sin embargo, la laparoscopia juega un papel decisivo en el tratamiento de enfermedades concomitantes, como la endometriosis,<sup>16</sup> que se asocia con lesiones obstructivas<sup>1</sup> incluso en 19.1%.<sup>17</sup> En el caso aquí reportado se recurrió al tratamiento combinado porque, evidentemente, la paciente tenía endometriosis. Para las pacientes con clasificación 1B de Zhu L y colaboradores, puede ser necesaria la hemihisterectomía del hemiútero afectado.<sup>2</sup>

Las complicaciones de la vaginoplastia son poco comunes, la principal es la estenosis;<sup>1</sup> en nuestro caso no hubo esta complicación. También se ha descrito la metroplastia de Strassman por vía laparoscópica para estos casos, pero no es la primera opción terapéutica.<sup>18</sup>

## CONCLUSIÓN

El diagnóstico temprano de este síndrome disminuye la morbilidad, a largo plazo la posibilidad de endometriosis, deterioro de la fertilidad y las complicaciones obstétricas. Para su tratamiento se recomiendan las técnicas de mínimo acceso para aprovechar sus ventajas: magnificación del campo quirúrgico, menor dolor posoperatorio, recuperación más rápida y mejor resultado estético.

## REFERENCIAS

1. Smith NA, et al. Obstructed hemivagina and ipsilateral renal anomaly (OHVIRA) syndrome: management and follow-up. *Fertil Steril.* 2007; 87:918-22. <https://doi.org/10.1016/j.fertnstert.2006.11.015>
2. Zhu L, et al. New Classification of Herlyn-Werner-Wunderlich Syndrome. *Chin Med J (Engl)* 2015; 128(2): 222-25. <https://dx.doi.org/10.4103/0366-6999.149208>
3. Bolonduro O, et al. Uterine Didelphys, Obstructed Hemivagina, and Ipsilateral Renal Agenesis: Presentation and Management. *Journal of Minimally Invasive Gynecology* 2015; 22(3):313-14. <http://doi.org/10.1016/j.jmig.2014.06.011>
4. Piazza MJ, et al. Uterus Didelphys with Obstructed Hemivagina and Ipsilateral Renal Agenesis (OHVIRA Syndrome). *JBRA Assist Reprod* 2015;19(4):259-62. <http://doi.org/10.5935/1518-0557.20150049>
5. Ankan İİ, et al. Herlyn-Werner-Wunderlich syndrome (uterus didelphys, blind hemivagina and ipsilateral renal agenesis) - a case report. *J Turk Ger Gynecol Assoc.* 2010;11(2):107-9. <http://doi.org/10.5152/jtgga.2010.011>
6. Pereira N, et al. Hemivaginal septum resection in a patient with a rare variant of Herlyn-Werner-Wunderlich Syndrome. *J Minim Invasive Gynecol.* 2014;21(6):1113-17. <https://doi.org/10.1016/j.jmig.2014.05.001>
7. Tong J, et al. Endometriosis in association with Herlyn-Werner-Wunderlich syndrome. *Fertil Steril* 2014;102(3): 790-94. <http://dx.doi.org/10.1016/j.fertnstert.2014.05.025>
8. Vercellini P, et al. Asymmetric lateral distribution of obstructed hemivagina and renal agenesis in women with uterus didelphys: institutional case series and a systematic literature review. *Fertil Steril.* 2007;87(4):719-24. <https://doi.org/10.1016/j.fertnstert.2007.01.173>
9. Wang J, et al. Clinical characteristics and treatment of Herlyn-Werner-Wunderlich syndrome. *Arch Gynecol Obstet.* 2014; 290(5):947-50. <https://doi.org/10.1007/s00404-014-3286-5>
10. Tzialidou-Palermo I, et al. Diagnostic challenges of hemihematocolpos and dysmenorrhea in adolescents: obstructed hemivagina, didelphys or bicornuate uterus and renal aplasia is a rare female genital malformation. *Arch Gynecol Obstet.* 2012;286(3):785-91. <https://doi.org/10.1007/s00404-012-2392-5>
11. Fedele L, et al. Double uterus with obstructed hemivagina and ipsilateral renal agenesis: pelvic anatomic variants in 87 cases. *Hum Reprod.* 2013;28(6):1580-83. <https://doi.org/10.1093/humrep/det081>
12. Del Vecovo R, et al. Herlyn-werner-wunderlich syndrome: MRI findings, radiological guide (two cases and literature review), and differential diagnosis. *BMC Medical Imaging.* 2012; 12:4. <https://doi.org/10.1186/1471-2342-12-4>
13. Orazi C, et al. Herlyn-Werner-Wunderlich syndrome: uterus didelphys, blind hemivagina and ipsilateral renal agenesis. Sonographic and MR findings in 11 cases. *Pediatr Radiol.* 2007; 37(7):657-65. <http://dx.doi.org/10.1007/s00247-007-0497-y>
14. Sen KK, et al. Magnetic resonance imaging in obstructive Müllerian anomalies. *J Hum Reprod Sci.* 2013;6(2):162-64. <http://doi.org/10.4103/0974-1208.117167>
15. Bhoil R, et al. Herlyn Werner Wunderlich Syndrome with Hematocolpos: An Unusual Case Report of Full Diagnostic Approach and Treatment. *Int J Fertil Steril.* 2016;10(1):136-40. <http://doi.org/10.22074/ijfs.2016.4779>
16. Acien P, et al. The presentation and management of complex female genital malformations. *Hum Reprod Up-*



- date. 2016;22(1):48-69. <http://doi.org/10.1093/humupd/dmv048>
17. Tong J, et al. Endometriosis in association with Herlyn-Werner-Wunderlich syndrome. *Fertil Steril*. 2014;102(3):790-4. <http://dx.doi.org/10.1016/j.ijgo.2012.11.023>
18. Nabeshima H, et al. Laparoscopic Strassman metroplasty in a postmenarcheal adolescent girl with Herlyn-Werner-Wunderlich müllerian anomaly variant, obstructed non-communicating didelphic uterus without Gartner duct pseudocyst. *J Minim Invasive Gynecol*. 2013;20(2):255-58. <http://doi.org/10.1016/j.jmig.2012.10.016>

### CITACIÓN ACTUAL

De acuerdo con las principales bases de datos y repositorios internacionales, la nueva forma de citación para publicaciones periódicas, digitales (revistas en línea), libros o cualquier tipo de referencia que incluya número doi (por sus siglas en inglés: Digital Object Identifier) será de la siguiente forma:

#### REFERENCIAS

1. Katarina V, Gordana T. Oxidative stress and neuroinflammation should be both considered in the occurrence of fatigue and depression in multiple sclerosis. *Acta Neurol Belg* 2018;34(7):663-9. doi: 10.1007/s13760-018-1015-8.
2. Yang M, et al. A comparative study of three different forecasting methods for trial of labor after cesarean section. *J Obstet Gynaecol Res* 2017;25(11):239-42. doi: <https://doi.org/10.1016/j.gyobfe.2015.04.015>