



Secuestro broncopulmonar. Diagnóstico prenatal, factores pronóstico y tratamiento por cirugía fetal

Bronchopulmonary Sequestration. Prenatal diagnosis, prognostic factors and treatment by fetal surgery.

Rogelio Cruz-Martínez,^{1,3} Ricardo Ordorica-Flores^{2,3}

Resumen

ANTECEDENTES: El secuestro broncopulmonar suele diagnosticarse antes del nacimiento como una masa sólida intratorácica, homogénea e hiperecogénica, casi siempre localizada en el lóbulo inferior pulmonar. Su signo patognomónico es la demostración con Doppler color de la arteria nutricia sistémica dentro de la masa pulmonar. La historia natural de la enfermedad ha demostrado que durante la vida fetal en la mayoría de los casos la masa puede tener regresión espontánea. Una proporción importante de casos tiene rápido crecimiento de la masa con hidrotórax, compresión pulmonar e hidrops. Estos casos son de mal pronóstico y elevada mortalidad perinatal y, en estas circunstancias, la cirugía fetal es la única opción que puede mejorar el pronóstico. Para este propósito se han intentado varias técnicas de cirugía fetal pero la ideal sigue siendo un tema de controversia.

OBJETIVO: Describir los métodos diagnósticos, factores pronóstico y discutir las repercusiones perinatales de cada una de las diferentes técnicas de cirugía fetal descritas en la bibliografía para el tratamiento de fetos complicados con secuestro broncopulmonar.

METODOLOGÍA: La búsqueda se efectuó en Medline y PubMed de todos los artículos en inglés y español publicados entre 1990 y 2019 que tuvieran las palabras clave "bronchopulmonary sequestration", "secuestro broncopulmonar", "fetal surgery" y "cirugía fetal". Se eligieron los que describían casos de secuestro broncopulmonar tratados con alguna técnica de cirugía fetal.

RESULTADOS: Se encontraron 150 artículos pero solo se seleccionaron 29 estudios que describían casos con diagnóstico prenatal de secuestro broncopulmonar tratados con alguna técnica de cirugía fetal. Para tratar el secuestro broncopulmonar grave se describieron varias técnicas de intervención fetal, entre ellas: cirugía fetal abierta, colocación de catéter de derivación toraco-amniótica, oclusión del vaso nutricional sistémico mediante guía ecográfica con láser, radiofrecuencia, embolización o escleroterapia con inyección de alcohol intravascular e, incluso, broncoscopia fetal.

CONCLUSIONES: Al parecer la coagulación láser del vaso nutricio es la técnica con mejores resultados perinatales que evita la muerte fetal, la morbilidad pulmonar y la necesidad de cirugía posnatal en prácticamente todos los casos tratados; se propone como el único tratamiento potencialmente curativo.

PALABRAS CLAVE: Secuestro broncopulmonar; mortalidad perinatal; diagnóstico prenatal; coagulación láser; escleroterapia; cirugía fetal; muerte del feto.

Abstract

BACKGROUND: The bronchopulmonary sequestration (BPS) is usually diagnosed prenatally as an intrathoracic hyperechoic, homogeneous, solid mass usually located in the lower pulmonary lobe. The pathognomonic sign is the demonstration of its systemic feeding artery into the lung mass by using color Doppler ultrasound. Natural history data reports that a significant proportion of BPS cases usually regress in the intrauterine period. However, a proportion of cases showed a rapid and progressive growth with development of massive pleural effusion and hydrops. Such cases present the poorest prognosis and high perinatal mortality and therefore, fetal intervention should be considered to improve prognosis. Different fetal surgery procedures have been attempted for such purposes. However, the optimal fetal therapeutic strategy remains controversial.

¹ Departamento de Cirugía Fetal, Hospital de Especialidades del Niño y la Mujer de Querétaro, México.

² Departamento de Cirugía Pediátrica, Hospital Infantil de México Federico Gómez, Ciudad de México.

³ Fundación Medicina Fetal México.

Recibido: noviembre 2018

Aceptado: enero 2019

Correspondencia

Rogelio Cruz Martínez
rcruz@medicinafetalmexico.com

Este artículo debe citarse como

Cruz-Martínez R, Ordorica-Flores R. Secuestro broncopulmonar. Diagnóstico prenatal, factores pronóstico y tratamiento por cirugía fetal. Ginecol Obstet Mex. 2019 febrero;87(2):116-124. <https://doi.org/10.24245/gom.v87i2.2691>



OBJECTIVE: In the present manuscript, we describe and discuss the perinatal outcome of the different published fetal interventions in fetuses complicated with BPS.

METHODOLOGY: We search in the English and Spanish literature (Medline and PubMed) for cases complicated with BPS and treated with any fetal surgical intervention including the key words "bronchopulmonary sequestration" and "fetal surgery" from 1990 to 2019.

RESULTS: A total of 150 references were reviewed including only 26 studies describing pregnancies with prenatal diagnosis of bronchopulmonary sequestration that were treated with any fetal surgical intervention. Several fetal surgery procedures have been attempted for the management of complicated fetuses with severe BPS. These include open fetal surgery, placement of thoracoamniotic shunts, and occlusion of the feeding blood vessel by ultrasound-guided intrafetal laser coagulation, radiofrequency ablation, coil embolization, sclerotherapy with intravascular alcohol injection and fetal bronchoscopy.

CONCLUSIONS: Laser coagulation of the feeding artery appears to be the best intervention, avoiding fetal death, neonatal pulmonary morbidity and the need for postnatal surgery in virtually all cases postulating itself as the only potential curative management.

KEYWORDS: Bronchopulmonary sequestration; Perinatal mortality; Prenatal diagnosis; Laser coagulation; Sclerotherapy; Fetal surgery; Fetal death.

ANTECEDENTES

Una de las anomalías pulmonares congénitas más comunes es el secuestro broncopulmonar: 1 caso por cada 5000 embarazos.¹ En los últimos años la incidencia se ha incrementado como consecuencia de los avances tecnológicos que han mejorado, significativamente, la resolución de la ecografía fetal.² De acuerdo con la tasa de natalidad de México, esta incidencia representa alrededor de 400 casos al año. Si bien algunos casos pueden detectarse a partir del primer trimestre de gestación, la mayoría se identifica en la ecografía morfológica de rutina efectuada alrededor de las 20 semanas. Algunos casos pasan inadvertidos y se detectan hasta el tercer trimestre, cuando el crecimiento tumoral es máximo o cuando ya hay hidrotórax o hidrops fetal.

Diagnóstico y fisiopatología

Las características del secuestro broncopulmonar son: tejido pulmonar no funcional que no conecta con el árbol traqueobronquial y recibe su aporte sanguíneo a través de una arteria sistémica aberrante que se origina de la aorta descendente.³ Su patogénesis se relaciona con un excedente de tejido pulmonar hamartomatoso con un desarrollo anómalo de la arteria pulmonar.⁴ El secuestro broncopulmonar es una porción de parénquima pulmonar adicional que puede identificarse en la ecografía como una masa completamente sólida, hiperecogénica, homogénea, casi siempre unilateral pero que abarca el lóbulo inferior pulmonar (**Figura 1**).^{5,6} Su signo patognomónico es la demostración con Doppler color o *Power Doppler* de un vaso nutricional aberrante sistémico originado en la aorta

descendente (**Figura 1**). Además de la arteria nutricia siempre tienen un sistema venoso que puede drenar de manera sistémica o, bien, a las venas pulmonares.

Pronóstico

Este tipo de tumor pulmonar es benigno desde el punto de vista histológico pero su pronóstico depende de su tamaño, ritmo de crecimiento,

grado de compresión cardíaca o pulmonar y de la existencia o no de hidrotórax o insuficiencia cardíaca fetal (hidrops). El tamaño de la masa se evalúa mediante el índice de CVR (CCAM *Volume Ratio*) descrito por Crombelhome y que incluye los tres diámetros máximos (longitudinal, transverso y antero-posterior) multiplicados por 0.52 y divididos por la circunferencia cefálica. Este índice es el mejor parámetro para predecir el riesgo de progresión a hidrops. Un índice mayor de 1.0 se considera de alto riesgo de hidrops o consecuencias perinatales adversas.⁷

En general, la mayoría de los casos son de buen pronóstico; suelen ser masas pequeñas ($CVR < 1.0$) que, incluso, pueden involucionar durante la vida fetal y tienen alta probabilidad de supervivencia con el tratamiento neonatal apropiado y con la resección quirúrgica oportuna posterior al nacimiento.¹ A pesar de ello, en una pequeña proporción de casos la masa pulmonar tiene un crecimiento excesivo durante la vida fetal hasta la aparición de hidrotórax e hidrops (hidrotórax, ascitis, edema subcutáneo) por compresión cardíaca, lo que implica riesgo de muerte intrauterina.¹ Además, dependiendo del tamaño, puede haber riesgo de muerte neonatal por insuficiencia respiratoria, secundario al colapso pulmonar ocasionado por compresión torácica directa o por el hidrotórax. Ante la coexistencia de hidrotórax, hidrops, o compresión pulmonar severa, la mortalidad perinatal es cercana a 100% (**Figura 2**). Para estos casos de mal pronóstico con riesgo de muerte intrauterina o neonatal, la cirugía fetal es la única opción para mejorar el pronóstico de vida.⁸ De acuerdo con la incidencia esperada para México (400 casos-año) y que al menos 10% son casos graves con alto riesgo de muerte perinatal, se espera que existan, al menos, 40 casos de mal pronóstico al año que podrían beneficiarse con algún tratamiento intrauterino.

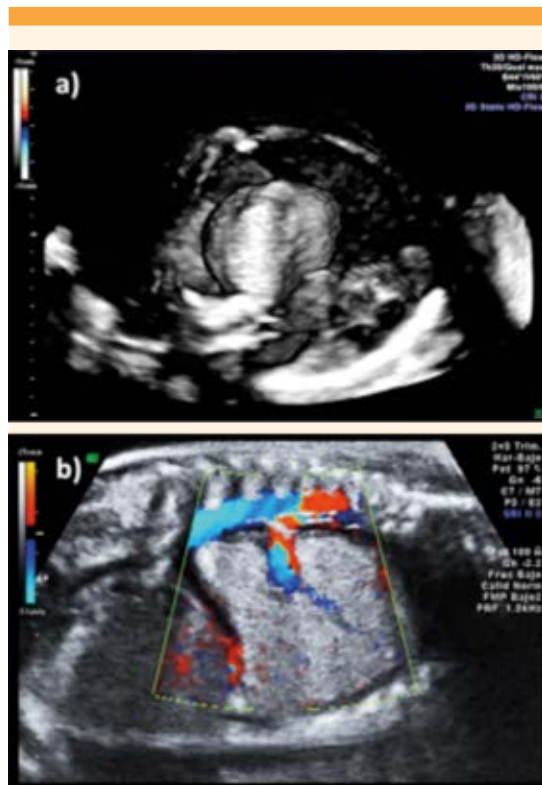


Figura 1. Feto con secuestro broncopulmonar. **a)** Imagen ecográfica de un feto en 3D de alta definición que en un corte transversal del tórax muestra una masa intratorácica con hidrotórax masivo, el corazón desviado hacia la derecha y compresión pulmonar severa bilateral. **b)** Corte sagital del tórax de un feto con dorso anterior donde se observa la masa sólida intratorácica con hidrotórax y un vaso nutricional sistémico originado de la aorta abdominal.

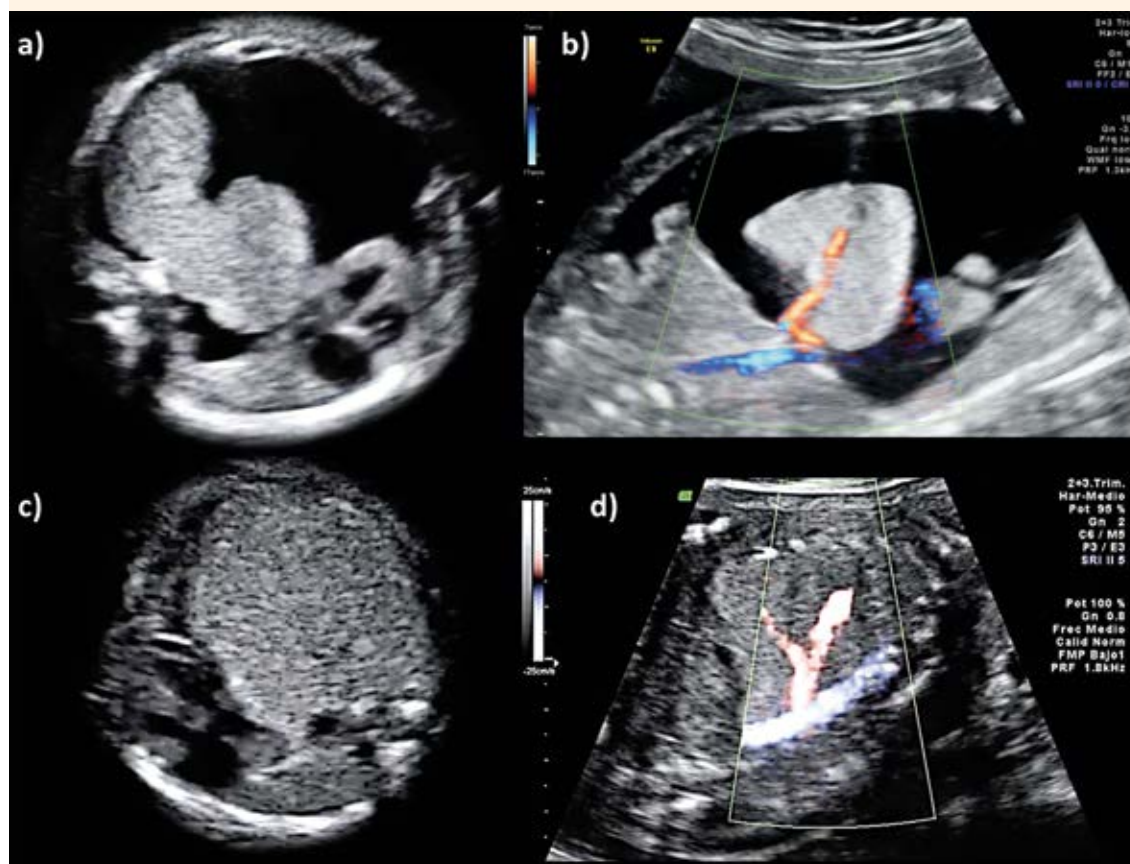


Figura 2. Casos de secuestro broncopulmonar de mal pronóstico. **a)** Corte transversal del tórax donde se observa una masa sólida intratorácica bilobulada con hidrotórax masivo, desviación del mediastino hacia la derecha y compresión pulmonar bilateral. **b)** Corte coronal de un feto con hidrops (ascitis, hidrotórax y edema subcutáneo) con una masa intratorácica con vaso nutricio sistémico que se origina de la aorta al nivel adyacente al diafragma. **c)** Corte transversal del tórax en un caso con masa pulmonar sólida gigante, con compresión pulmonar bilateral severa y con un vaso nutricio sistémico que se bifurca en dos **d).**

Vigilancia prenatal

El secuestro broncopulmonar puede ocasionar hidrotórax por irritación pleural. En algunos casos graves puede haber insuficiencia cardíaca fetal o hidrops (hidrotórax, ascitis, edema subcutáneo) secundaria a la compresión del retorno venoso de la vena cava inferior o, bien, a la compresión cardíaca que ocasiona la masa torácica y el hidrotórax secundario.⁹ Las masas

de gran tamaño y el hidrotórax asociado pueden inducir compresión esofágica que dificulta la deglución fetal, lo que resulta en polihidramnios y, con ello, mayor riesgo de parto pretérmino. Para vigilar el tamaño de la masa pulmonar se recomienda la monitorización fetal cada 1-2 semanas mediante el índice de CVR, el tamaño pulmonar, la cantidad de líquido amniótico, la longitud cervical en caso de polihidramnios, identificar derrames fetales e hidrops y monito-

rizar la función cardíaca fetal mediante Doppler del ductus venoso.¹⁰

Los casos de secuestro broncopulmonar sin hidrotórax o hidrops pueden vigilarse mediante una conducta expectante; posterior al nacimiento todos requieren cirugía neonatal (secuestrectomía) para disminuir el riesgo de infección o, incluso, malignización.¹¹ En los casos con hidrotórax, hidrops o compresión pulmonar severa esperar al nacimiento no es una opción, pues incluso en edades gestacionales avanzadas la mortalidad perinatal es alta, asociada con insuficiencia cardíaca y compresión pulmonar. Para estos casos de mal pronóstico, con riesgo de muerte intrauterina (hidrops) o muerte neonatal (hidrotórax o compresión pulmonar), la cirugía fetal ha demostrado su utilidad en el mejoramiento del pronóstico de vida y en disminución de la morbilidad neonatal asociada. Con esta finalidad se han utilizado diversas técnicas de cirugía fetal pero la técnica ideal sigue siendo un tema de controversia.

El objetivo de esta revisión fue: describir y discutir las condiciones perinatales de cada técnica de cirugía fetal descritas en la bibliografía para el tratamiento de fetos complicados con secuestro broncopulmonar.

METODOLOGÍA

Se revisó la bibliografía publicada en inglés y español entre 1990 y 2019 mediante los buscadores Medline y PubMed con las palabras clave "bronchopulmonary sequestration", "secuestro broncopulmonar", "fetal surgery" y "cirugía fetal" incluidos todos los estudios que describen algún tipo de técnica de cirugía fetal para el tratamiento de fetos con diagnóstico de secuestro broncopulmonar.

RESULTADOS

Los casos tratados y sus consecuencias se detallan en grupos, según el tipo de cirugía efectuada.

Cirugía fetal abierta

La cirugía fetal abierta se describió a finales del decenio de 1990 con resultados poco alentadores y supervivencia de 50%.^{12,13,14} Mediante histerotomía con anestesia general materna se expone el tórax fetal al ambiente extrauterino para extraerle la masa pulmonar mediante toracotomía fetal. Si bien algunos centros de Estados Unidos aún la practican, la elevada morbilidad materna asociada (infección, hemorragia, desprendimiento de placenta, necesidad de histerectomía), la alta incidencia de ruptura prematura de membranas, y la aparición de técnicas menos invasivas, han dejado a la cirugía fetal abierta prácticamente en desuso para este padecimiento.

Catéter de derivación toraco-amniótica

La derivación toraco-amniótica fue el primer procedimiento de mínima invasión descrito en 1990 para tratar fetos con secuestro broncopulmonar con el propósito de eliminar el hidrotórax fetal secundario a la masa pulmonar.¹⁵ Varios estudios han demostrado sus ventajas potenciales al disminuir la compresión cardíaca y mejorar la expansión pulmonar.^{16,17,18} Se practica con guía ecográfica mediante la introducción de un trocar de 5F al interior de la cavidad torácica del feto por vía percutánea a través del abdomen de la madre donde se coloca un catéter con doble cola de cochino (Rocket o Harrison) con un extremo en la cavidad pleural fetal y el otro en la cavidad amniótica. Si bien la derivación toraco-amniótica tiene la limitación de poder requerir colocar varios catéteres debido a su movilización u



obstrucción espontánea, su uso ha demostrado la ventaja de eliminar el hidrotórax e inducir una resolución del hidrops y, con ello, disminuir el riesgo de muerte del feto. Los estudios recientes confirman que el uso del catéter no se asocia con desaparición de la masa pues no elimina la enfermedad de base y, por tanto, en la actualidad no se considera la primera línea de tratamiento.¹⁸

Escleroterapia

La escleroterapia fue una de las primeras opciones terapéuticas en fetos con secuestro broncopulmonar. Fue inicialmente descrita en el 2000 por Nicolini y su equipo¹⁹ y, posteriormente, practicada por Bermúdez y colaboradores²⁰ en 2007. A través de una aguja de 20-22G se administra, por vía percutánea y con guía ecográfica, una inyección intravascular de polidocanol en el vaso nutricio sistémico de la masa pulmonar. Los pocos casos publicados solo fueron cuatro de fetos complicados con secuestro broncopulmonar.^{19,20} Los autores reportan una disminución progresiva del tamaño de la masa y supervivencia neonatal de 75%. Sin embargo, independientemente de que la intervención sea exitosa desde el punto de vista técnico, hasta 50% de los reportados han requerido cirugía neonatal con secuestrectomía. Además, aunque no se han publicado casos de muerte fetal secundarios a este procedimiento, se ha descrito que una gran proporción de casos tienen bradicardia sostenida, posterior a la administración del agente esclerosante. Esto sugiere que existe un cierto grado de absorción del polidocanol a la circulación sistémica del feto, con riesgos adversos subsecuentes. Por esto su uso clínico se recomienda a menos que sea como parte de un proyecto de investigación autorizado por un comité de ética.

Ablación láser del vaso nutricio sistémico

La ablación láser del vaso nutricio sistémico, por vía percutánea y guía ecográfica, es otra opción

terapéutica de mínima invasión, descrita por primera vez en 2007.^{18,21-26} Mediante una guía ecográfica se introduce, por vía percutánea, una aguja de 18G a través del abdomen de la madre hasta el interior de la masa pulmonar, donde se coagula con láser el vaso nutricio sistémico (**Figura 3**). En nuestro centro de Querétaro se demostró la utilidad de este procedimiento al evitar no solo la muerte del feto y la morbilidad neonatal, sino también la necesidad de la cirugía postnatal (secuestrectomía).²⁶ En el mayor número de casos tratados en el mundo se incluyen dos estudios publicados recientemente por nuestro grupo mexicano (n = 15) y por un grupo de Alemania (n = 11) en los que se observó una supervivencia de 100% con desaparición del hidrotórax y del hidrops, disminución progresiva del tamaño de la masa y normalización del tamaño pulmonar en todos los casos.^{27,28} En ambas series no se reportaron casos de ruptura prematura de membranas y la principal complicación fue un solo caso de

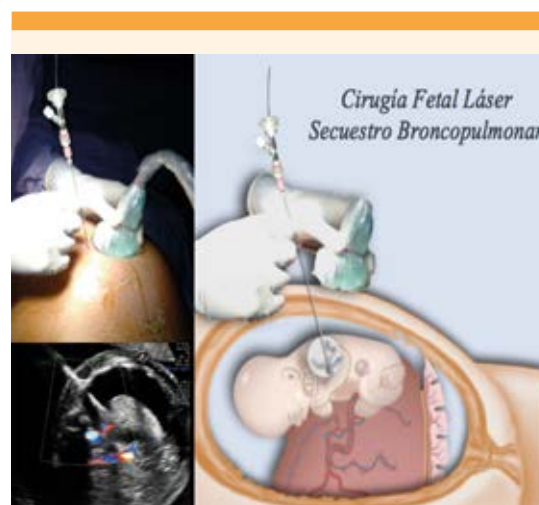

Figura 3. Técnica de la ablación láser del vaso nutricio sistémico por vía percutánea y guía ecográfica Doppler en un caso de secuestro broncopulmonar con hidrops (hidrotórax y edema subcutáneo) tratado en el Centro de Cirugía Fetal, Medicina Fetal México, Querétaro, México.

sangrado fetal que requirió transfusión sanguínea pero al final sin repercusiones perinatales. De acuerdo con estos resultados publicados; si esta intervención resuelve el hidrops y el hidrotórax (elimina el riesgo de muerte perinatal), induce una normalización del tamaño y desarrollo pulmonar (elimina la morbilidad neonatal) e induce una regresión completa de la masa pulmonar (desecha la necesidad de cirugía postnatal) se podría argumentar que es una intervención fetal curativa; por tanto, se propone como la primera línea de tratamiento en casos de riesgo de muerte perinatal. **Figura 4**

Otras técnicas

Otras técnicas de mínima invasión efectuadas mediante guía ecográfica a través del abdomen de la madre son: la ablación del vaso nutricio mediante radiofrecuencia, y la embolización endovascular. Lo adverso es que se practicaron con muy malos resultados.²⁵ Solo existen dos casos reportados en la bibliografía: ambos con muerte perinatal y uno de ellos con necrosis de la pared torácica del feto; por tanto, su práctica no es recomendable.

En 2012, Quintero y colaboradores²⁹ reportaron un caso de secuestro broncopulmonar con desviación del mediastino (sin hidrops y sin hidrotórax), en el que se practicó una broncoscopia fetal a las 31.5 semanas de gestación, con el propósito de descartar atresia bronquial como diagnóstico diferencial, pero sin algún objetivo terapéutico.

Criterio de selección para cirugía fetal en secuestro broncopulmonar

No todos los casos de secuestro broncopulmonar requieren cirugía fetal, pues la mayoría son masas pequeñas ($CVR < 1.0$) sin desviación mediastínica ni compresión pulmonar; por lo tanto, no tienen riesgo de muerte intrauterina ni morbilidad respiratoria y tienen un buen pronóstico con el tratamiento convencional posnatal. Por lo tanto, en este momento existe un consenso internacional para indicar la cirugía fetal a embarazos únicos, con secuestro broncopulmonar, con hidrops o hidrotórax porque están en riesgo de muerte intrauterina.

Existen otros padecimientos fetales, como el síndrome de transfusión feto-fetal y la secuen-

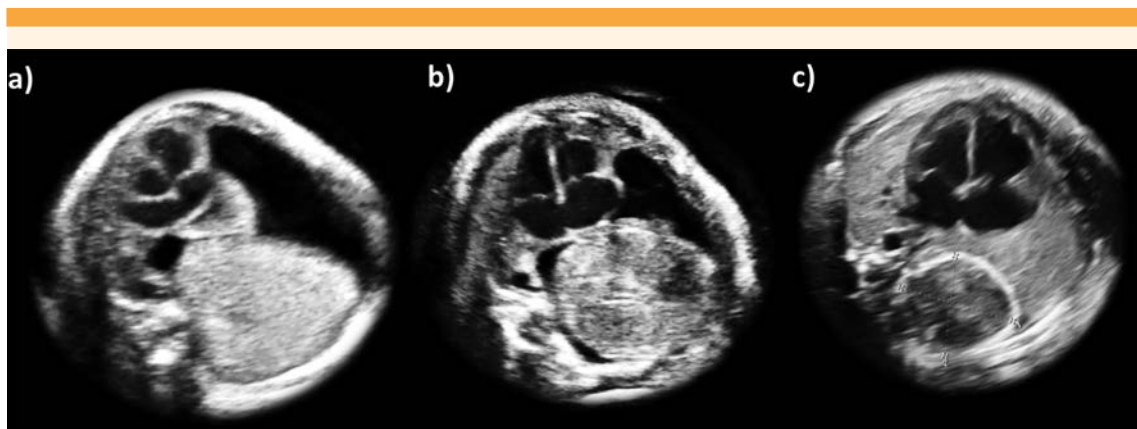


Figura 4. Corte transversal del tórax en el mismo caso de secuestro broncopulmonar e hidrotórax de la **Figura 3** antes **a)** y después de la cirugía fetal con ablación láser del vaso nutricio sistémico. Se observa la desaparición del hidrotórax y disminución progresiva del tamaño de la masa pulmonar a las tres semanas **b)** y ocho semanas después de la intervención intrauterina **c)**.



cia TRAP, que también tienen un tratamiento curativo, de mínima invasión, asociado con alta supervivencia neonatal (90%). En estos casos, el criterio de selección para intervención intrauterina no se limita solo a los casos más graves con hidrops, sino también a los casos “en riesgo” de progresión a hidrops. Por lo tanto, la indicación de ablación del vaso nutricio sistémico en los fetos con secuestro broncopulmonar podría tener alguna utilidad, incluso en casos sin hidrops o hidrotórax y, por lo tanto, no corren riesgo de muerte intrauterina pero con masas de gran tamaño “en riesgo” de hidrops; es decir, que casos con índices de CVR mayor de 1.0.⁷ En estos casos la intervención al feto tendría el propósito de evitar la morbilidad respiratoria y la necesidad de cirugía posnatal. Si bien no se han reportado casos de ruptura prematura de membranas o muertes fetales con esta intervención, se requieren estudios de investigación prospectivos en esta subpoblación para definir el riesgo-beneficio de esta cirugía fetal.²⁶

Finalización del embarazo

El momento ideal para programar el nacimiento en los casos con secuestro broncopulmonar no complicado y en los tratados con cirugía fetal, es posterior a las 39 semanas de gestación y puede ser por vía vaginal, a menos que exista otra indicación obstétrica para la cesárea. Se recomienda que el nacimiento y el seguimiento del neonato tengan lugar en centros hospitalarios con especialistas en neonatología y cirugía pediátrica que, además de la experiencia en casos con este padecimiento, tengan experiencia en la atención de casos tratados con ablación del vaso nutricio por cirugía intrafetal porque al ser una intervención innovadora en todo el mundo, se requieren estudios seriados de tomografía pulmonar para el seguimiento durante la infancia del remanente de la masa pulmonar para evitar la ejecución innecesaria de cirugía neonatal (lobectomía por toracotomía).

CONCLUSIONES

Si bien la mayor parte de las masas pulmonares se asocia con buen pronóstico, los casos con masas pulmonares grandes relacionados con hidrotórax, compresión pulmonar o hidrops tienen alto riesgo de muerte perinatal; por lo tanto, la cirugía pulmonar fetal es la única opción para mejorar el pronóstico de vida. La cirugía fetal abierta ha quedado prácticamente en desuso como tratamiento de esta afección debido a los riesgos que corre la madre, la baja tasa de supervivencia (40%) y la aparición de nuevas técnicas de mínima invasión con mejores resultados. La derivación toraco-amniótica es una opción paliativa que puede mejorar el pronóstico, pero no eliminar la causa. La broncoscopia fetal en estos casos no ha demostrado utilidad alguna. La eliminación del vaso nutricio sistémico es una alternativa que puede practicarse mediante escleroterapia, radiofrecuencia, embolización endovascular o coagulación láser. De acuerdo con la evidencia actual, la coagulación láser del vaso nutricio sistémico parece ser la mejor opción pues ha demostrado su potencial curativo y mejores repercusiones que las demás técnicas de cirugía fetal.^{18,26,27}

Agradecimientos

A la Fundación Kristen de Querétaro, KPI Ultrasonidos México y la Fundación de Medicina Fetal México por el apoyo en el proyecto nacional de Cirugía Fetal en Querétaro.

REFERENCIAS

1. Adzick NS. Management of fetal lung lesions. Clin Perinatol 2009;36:363-76. <https://doi.org/10.1016/j.clp.2009.03.001>
2. Stocker LJ, et al. The increasing incidence of foetal echogenic congenital lung malformations: an observational study. Prenat Diagn 2015;35:148-53. <https://doi.org/10.1002/pd.4507>
3. Stocker JT. Sequestrations of the lung. Semin Diagn Pathol 1986;3:106-21

4. Corbett HJ, Humphrey GM. Pulmonary sequestration. *Paediatr Respir Rev* 2004;5:59-68.
5. Ruano R, et al. Prenatal diagnosis of pulmonary sequestration using three-dimensional power Doppler ultrasound. *Ultrasound Obstet Gynecol* 2005;25:128-33. <https://doi.org/10.1002/uog.1797>
6. York D, et al. Prenatal detection and evaluation of an extralobar pulmonary sequestration in the posterior mediastinum. *Ultrasound Obstet Gynecol* 2006;27:214-6. <https://doi.org/10.1002/uog.2667>
7. Hellmund A, Berg C, Geipel A, et al. Prenatal Diagnosis and Evaluation of Sonographic Predictors for Intervention and Adverse Outcome in Congenital Pulmonary Airway Malformation. *PLoS One* 2016. <https://doi.org/10.1371/journal.pone.0150474>
8. Cruz-Martinez R, Gratacos E. [Endoscopic fetal surgery]. *Ginecol Obstet Mex* 2014;82:325-36
9. Mahle WT, et al. Echocardiographic evaluation of the fetus with congenital cystic adenomatoid malformation. *Ultrasound Obstet Gynecol* 2000;16:620-4. <https://doi.org/10.1046/j.1469-0705.2000.00254.x>
10. Mann S, et al. Antenatal diagnosis and management of congenital cystic adenomatoid malformation. *Semin Fetal Neonatal Med* 2007;12:477-81. <https://doi.org/10.1016/j.siny.2007.06.009>
11. Lopoo JB, et al. Fetal pulmonary sequestration: a favorable congenital lung lesion. *Obstet Gynecol* 1999;94:567-71. [https://doi.org/10.1016/S0029-7844\(99\)00420-2](https://doi.org/10.1016/S0029-7844(99)00420-2)
12. Cass DL, et al. Cystic lung lesions with systemic arterial blood supply: a hybrid of congenital cystic adenomatoid malformation and bronchopulmonary sequestration. *J Pediatr Surg* 1997;32:986-90. [https://doi.org/10.1016/S0022-3468\(97\)90383-3](https://doi.org/10.1016/S0022-3468(97)90383-3)
13. Adzick NS. Open fetal surgery for life-threatening fetal anomalies. *Semin Fetal Neonatal Med* 2010;15:1-8. <https://doi.org/10.1016/j.siny.2009.05.003>
14. Kitano Y, et al. Open fetal surgery for life-threatening fetal malformations. *Semin Perinatol* 1999;23:448-61. [https://doi.org/10.1016/S0146-0005\(99\)80024-X](https://doi.org/10.1016/S0146-0005(99)80024-X)
15. Slotnick RN, et al. Antenatal diagnosis and treatment of fetal bronchopulmonary sequestration. *Fetal Diagn Ther* 1990;5:33-9. <https://doi.org/10.1159/000263532>
16. Salomon LJ, et al. Fetal thoracoamniotic shunting as the only treatment for pulmonary sequestration with hydrops: favorable long-term outcome without postnatal surgery. *Ultrasound Obstet Gynecol* 2003;21:299-301. <https://doi.org/10.1002/uog.76>
17. Hayashi S, et al. Fetal pleuroamniotic shunting for bronchopulmonary sequestration with hydrops. *Ultrasound Obstet Gynecol* 2006;28:963-7. <https://doi.org/10.1002/uog.3861>
18. Mallmann MR, et al. Bronchopulmonary sequestration with massive pleural effusion: pleuroamniotic shunting vs intrafetal vascular laser ablation. *Ultrasound Obstet Gynecol* 2014;44:441-6. <https://doi.org/10.1002/uog.13304>
19. Nicolini U, et al. A new approach to prenatal treatment of extralobar pulmonary sequestration. *Prenat Diagn* 2000;20:758-60. [https://doi.org/10.1002/1097-0223\(200009\)20:9<758](https://doi.org/10.1002/1097-0223(200009)20:9<758)
20. Bermudez C, et al. Percutaneous ultrasound-guided sclerotherapy for complicated fetal intralobar bronchopulmonary sequestration. *Ultrasound Obstet Gynecol* 2007;29:586-9. <https://doi.org/10.1002/uog.3944>
21. Oepkes D, et al. Successful ultrasound-guided laser treatment of fetal hydrops caused by pulmonary sequestration. *Ultrasound Obstet Gynecol* 2007;29:457-9. <https://doi.org/10.1002/uog.3984>
22. Ruano R, et al. Percutaneous intrauterine laser ablation of the abnormal vessel in pulmonary sequestration with hydrops at 29 weeks' gestation. *J Ultrasound Med* 2007;26:1235-41. <https://doi.org/10.7863/jum.2007.26.9.1235>
23. Witlox RS, et al. Single-needle laser treatment with drainage of hydrothorax in fetal bronchopulmonary sequestration with hydrops. *Ultrasound Obstet Gynecol* 2009;34:355-7. <https://doi.org/10.1002/uog.7316>
24. Ruano R, et al. Percutaneous laser ablation under ultrasound guidance for fetal hyperechogenic microcystic lung lesions with hydrops: a single center cohort and a literature review. *Prenat Diagn* 2012;32:1127-32. <https://doi.org/10.1002/pd.3969>
25. Baud D, et al. Minimally invasive fetal therapy for hydropic lung masses: three different approaches and review of the literature. *Ultrasound Obstet Gynecol* 2013;42:440-8. <https://doi.org/10.1002/uog.12515>
26. Cruz-Martinez R, et al. Fetal laser surgery prevents fetal death and avoids the need for neonatal sequestrectomy in cases with bronchopulmonary sequestration. *Ultrasound Obstet Gynecol* 2015;46:627-8. <https://doi.org/10.1002/uog.14921>
27. Cruz-Martinez R, et al. Thoracic Changes after Full Laser Ablation of the Feeding Artery in Fetuses with Bronchopulmonary Sequestration. *Fetal Diagn Ther* 2018;44:166-72. DOI:10.1159/000481170
28. Gottschalk I, et al. Outcome of Bronchopulmonary Sequestration with Massive Pleural Effusion after Intrafetal Vascular Laser Ablation. *Fetal Diagn Ther* 2018;44:149-55. <https://doi.org/10.1159/000479793>
29. Quintero RA, et al. Fetal bronchoscopy: its successful use in a case of extralobar pulmonary sequestration. *J Matern Fetal Neonatal Med* 2012;25:2354-8. <https://doi.org/10.3109/14767058.2012.695826>