



## Queratosis seborreica en el fondo de saco de Douglas: reporte de un caso

### Seborrheic keratoses in the recto-uterine pouch: Case report.

Mauricio Gómez-Londoño,<sup>1</sup> Luís Guillermo Echavarría-Restrepo,<sup>2</sup> Joan Manuel Gutiérrez-Sanmartín,<sup>3</sup> Sara Catalina Merino-Correa,<sup>4</sup> Claudia Patricia Henao,<sup>5</sup> Daniel Sanín-Ramírez<sup>4</sup>

#### Resumen

**ANTECEDENTES:** Existen pocos reportes de neoplasias epiteliales con apariencia escamosa originadas en el cuello uterino o la vagina. Estas lesiones se clasifican, por su similitud morfológica, en lesiones similares a queratosis seborreica. Cuando ésta aparece en la mucosa de la vulva o vagina debe establecerse la diferenciación con lesiones intraepiteliales escamosas de bajo y alto grado.

**OBJETIVO:** Describir un caso de queratosis seborreica en el saco de Douglas.

**CASO CLÍNICO:** Paciente de 70 años, con pérdida involuntaria de orina con los esfuerzos; se le colocó una cinta suburetral para resolver este problema. Durante el procedimiento se detectó una lesión en la mucosa vaginal, a las seis del reloj, en el fondo del saco de Douglas, de 1.2 x 1 cm, color pardo y consistencia blanda. Durante el procedimiento se tomó una muestra para estudio histopatológico que se reportó como: epidermis con marcada hiperqueratosis, acantosis regular, ensanchamiento y anastomosis de las crestas con formación de perlas córneas, dermis con infiltrado inflamatorio crónico perivascular, negativo para malignidad. Se estableció el diagnóstico de queratosis seborreica hipertrófica, positiva para tinción de P16 que orientó a infección de virus del papiloma. El tratamiento fue: escisión con evolución satisfactoria y seguimiento.

**CONCLUSIONES:** La queratosis seborreica en el fondo de saco de Douglas se reporta de manera excepcional, su comportamiento es benigno y casi siempre se asocia con tipos de virus del papiloma humano de bajo riesgo.

**PALABRAS CLAVE:** Neoplasias intraepiteliales; cuello uterino; vagina escamosa; queratosis seborreica; mucosa vulvar; mucosa vaginal; infección virus del papiloma; lesiones escamosas intraepiteliales del cuello uterino; incontinencia urinaria de esfuerzo.

#### Abstract

**BACKGROUND:** There are few reports of intraepithelial neoplasms with origins in the cervix or vagina with squamous appearance. This kind of lesions have been classified because of their morphologic similarities, in the category of "seborrheic keratoses like". When seborrheic keratoses appears in the vaginal or vulvar mucosa, it has to be differentiated from low and high grade intraepithelial squamous lesions.

**OBJECTIVE:** To describe a case of seborrheic keratoses in the recto-uterine pouch.

**CLINICAL CASE:** 70 years old patient, who underwent surgery for stress urinary incontinence with a sub-urethral sling. During the procedure, a lesion in the vaginal mucosa was detected, specifically in the recto-uterine pouch, of 1.2 x 1 cm length, with a light brown color and soft consistency. A specimen was taken from the lesion during the procedure for histopathological study, which reported: hyperkeratosis in the epidermis, regular acanthosis, thickening and anastomosis of the crests with formation of corneal pearls, dermis with inflammatory, chronic, perivascular infiltration, with no signs of malignancy. The diagnosis was hypertrophic seborrheic keratoses, positive for P16 stain which orients to HPV infection. The lesion was removed and the patient continued follow up with her primary care provider.

<sup>1</sup> Ginecoobstetra con especialidad en Uroginecología y piso pélvico, Clínica Universitaria Bolivariana, Medellín, Colombia.

<sup>2</sup> Ginecoobstetra, coordinador del postgrado de Ginecología y Obstetricia, Clínica Universitaria Bolivariana, Medellín, Colombia.

<sup>3</sup> Patólogo, Máster en Medicina forense, Universidad de Valencia.

<sup>4</sup> Residente de tercer año de Ginecología y Obstetricia.

<sup>5</sup> Enfermera, jefa del servicio de Uroginecología y piso pélvico femenino, Clínica Universitaria Bolivariana, Medellín, Colombia.

**Recibido:** junio 2019

**Aceptado:** septiembre 2019

#### Correspondencia

Daniel Sanín Ramírez  
sanindaniel@gmail.com

#### Este artículo debe citarse como

Gómez-Londoño M, Echavarría-Restrepo LG, Gutiérrez-Sanmartín JM, Merino-Correa SC, Henao CP, Sanín-Ramírez D. Queratosis seborreica en el fondo de saco de Douglas: reporte de un caso. Ginecol Obstet Mex. 2019 diciembre;87(12):842-845. <https://doi.org/10.24245/gom.v87i12.3265>



**CONCLUSIONS:** Seborrheic keratoses in this location is uncommon, with few reports in literature. These lesions are usually benign and are associated to HPV of low risk.

**KEYWORDS:** Intraepithelial neoplasms; Cervix; Vagina; Squamous; Keratosis; Seborrheic; Vulvar mucosa; Vaginal mucosa; Papillomavirus infection; Squamous Intraepithelial Lesions of the Cervix; Urinary Incontinence Stress.

## ANTECEDENTES

Las lesiones de la queratosis seborreica suelen ser pequeñas, benignas y con apariencia de verrugas.<sup>1</sup> Pueden aparecer en cualquier parte del cuerpo, pero son más comunes en la piel queratinizada y rara vez en las mucosas.<sup>2</sup> La mayor parte de los tumores del cuello uterino y la vagina son de tipo escamoso; los malignos suelen asociarse con infección por virus del papiloma humano (VPH).<sup>3,4</sup> En la bibliografía existen pocos reportes que demuestren la existencia de neoplasias epiteliales originadas en el cuello uterino o la vagina, con apariencia escamosa, pero morfológicamente distintas a las neoplasias escamosas comunes de estos sitios.<sup>5-8</sup> Los estudios histopatológicos de este tipo de lesiones no clasificadas las ubican, por su similitud morfológica, en la categoría de “lesiones similares a queratosis seborreica”.<sup>9,10,11</sup>

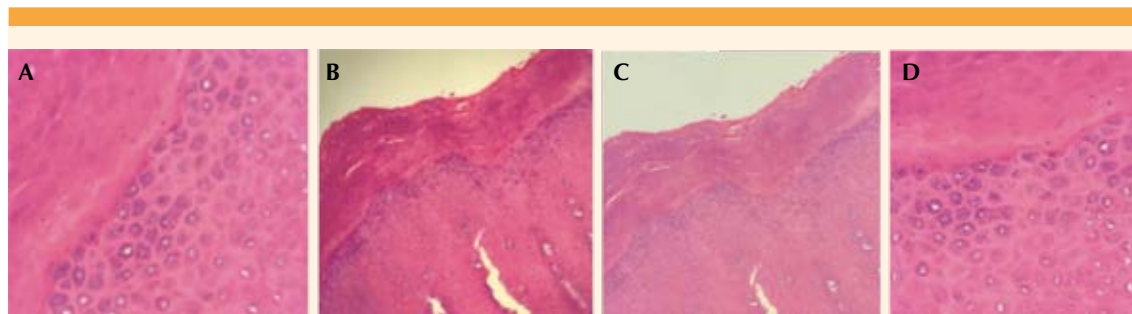
Cuando la queratosis seborreica aparece en la mucosa de la vulva o vagina debe establecerse la diferenciación con lesiones intraepiteliales escamosas de bajo y alto grado.<sup>11,12</sup> Las lesiones por virus del papiloma humano suelen ser pequeñas y múltiples, mientras que las lesiones de queratosis seborreica casi siempre son solitarias.<sup>13</sup> Entre los diagnósticos diferenciales de la queratosis seborreica en el área genital hay otras lesiones pigmentadas, como el carcinoma de células basales, nevus displásico, y el melanoma.

Este tipo de hallazgos siempre debe estudiarse con biopsia excisional.<sup>14,15</sup>

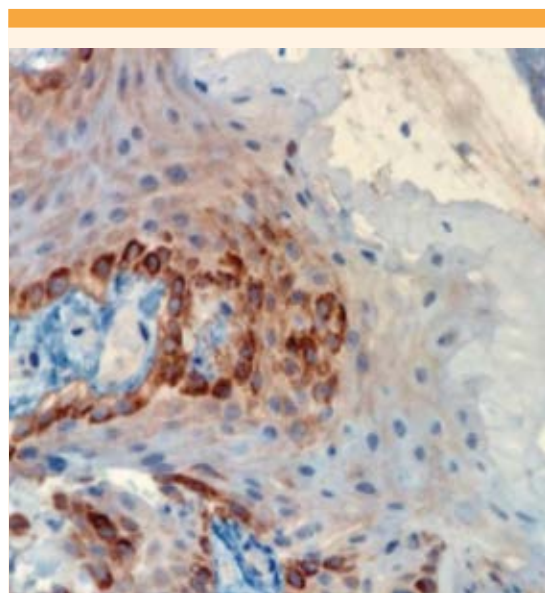
## CASO CLÍNICO

Paciente de 70 años, con 69 kg de peso y estatura de 1.68 m, con antecedente de tres partos, hipertensa, con diagnóstico de incontinencia urinaria de esfuerzo. Para tratar el problema se decidió colocarle una cinta suburetral. De manera fortuita se encontró una lesión en el fondo de saco de Douglas, que se resecó. El reporte histopatológico fue de queratosis seborreica hipertrófica. El estudio de inmunohistoquímica fue positivo para tinción de P16, que orienta hacia una infección por virus del papiloma humano (**Figuras 1 y 2**). La paciente no manifestaba ningún síntoma relacionado con lo descrito, ni de hallazgos positivos para infección por virus del papiloma humano. La lesión se resecó, se estableció el diagnóstico y continuó el seguimiento con su proveedor de servicios de salud.

Diagnósticos diferenciales: lesiones relacionadas con la infección por virus del papiloma humano, lesiones epiteliales de potencial maligno desconocido y, por último, carcinoma *in situ*. Congruente con lo reportado en la bibliografía está el caso de una lesión compatible con queratosis seborreica, que finalmente fue una lesión originada por el virus del papiloma humano.



**Figura 1.** (A, B) Capa granular propia de epidermis. Mejor detalle de la capa granular. (C) Epitelio escamoso con acantosis e hiperqueratosis. (D) Gránulos de queratohialina.



**Figura 2.** Inmunohistoquímica positiva para tinción de P16 que orienta hacia una infección por PVH.

## DISCUSIÓN

La queratosis seborreica aparece en la piel y se distingue por una triada diagnóstica: hiperqueratosis (engrosamiento de la queratina en la piel), acantosis (engrosamiento de la epidermis) y papilomatosis, que es la formación de invaginaciones de la epidermis en la dermis.

El diagnóstico de los hallazgos morfológicos fue de queratosis seborreica. Ésta tiende a tener múltiples y variadas presentaciones que se dan, sobre todo, en áreas del cuerpo provistas de piel. El fondo de saco, por el contrario, es una zona corporal desprovista de piel; sin embargo, en la muestra evaluada había gránulos de queratohialina, que son los que otorgan las características de queratinización, raros en esta localización, y los cambios histológicos que configuran una queratosis seborreica, por esto se considera una lesión inusual. En los casos mencionados en la bibliografía las lesiones vaginales y vulvares, clasificadas como “similares a queratosis seborreica” tienen una asociación estrecha con el virus del papiloma, al igual que en el caso aquí reportado. Además, las características histológicas y morfológicas son compatibles, aunque en el reporte no se encontraron en la localización mencionada, que corresponde al fondo de saco de Douglas. En este caso, en coincidencia con los reportes de la bibliografía, la lesión se manifiesta en pacientes en la quinta a octava décadas de la vida, con un promedio de edad de 55 años. También se menciona, con más frecuencia, la queratosis actínica y el papiloma invertido, que son diagnósticos diferenciales.<sup>3</sup>

Por lo que se refiere a la infección por virus del papiloma humano, los estudios recientes han



demostrado la asociación entre virus del papiloma humano con esta enfermedad, sobre todo en las áreas genitales. En el epitelio escamoso se definen cambios epiteliales no queratinizados debidos a la infección de diversos tipos de papilomavirus humano, en donde éste hace de factor desencadenante para que este epitelio inicie un proceso de transformación hacia la queratinización y, luego de que esto ocurre, el epitelio queratinizado de lugar a neoplasias propias de este tipo, como la queratosis seborreica que en esta localización es inusual, motivo por el que los cambios histológicos y el cumplimiento de los criterios diagnósticos concluyen que el diagnóstico de queratosis seborreica es el apropiado.<sup>2,3</sup>

## CONCLUSIONES

La queratosis seborreica en el fondo de saco de Douglas se reporta de manera excepcional, su comportamiento es benigno y casi siempre se asocia con tipos de virus del papiloma humano de bajo riesgo. Las pacientes con esta queratosis deben ser objeto de un tamizaje congruente con los protocolos establecidos de acuerdo con su edad.

## REFERENCIAS

1. Fuste V, et al. Primary squamous cell carcinoma of the vagina: human papillomavirus detection, p16 (INK4A) overexpression and clinicopathological correlations. *Histopathology*. 2010; 57: 907-16. doi: 10.1111/j.1365-2559.2010.03727.x.
2. Hennell C, et al. Inverted papiloma of the cervix and vagina: report of 2 cases of a rare lesion associated with human papillomavirus 42. *Hum Pathol*. 2012; 43: 435-9. doi: 10.1016/j.humpath.2011.03.011.
3. Talia KI, McCluggage WG. Seborrheic keratosis-like lesions of the cervix and vagina: report of a new entity possibly related to low-risk human papillomavirus infection. *Am J Surg Pathol*. 2017; 41: 517-24. doi: 10.1097/PAS.0000000000000762.
4. Snd FL, Thomsen SF. Skin diseases of the vulva: eczematous diseases and contact urticaria. *J Obstet Gynaecol* 2018; 38: 295. doi: 10.1080/01443615.2017.1329283.
5. Lynch PJ, et al. 2006 ISSVD Classification of vulvar dermatoses: pathologic subsets and their clinical correlates. *J Reprod Med*. 2007; 52: 3-9.
6. Yang EJ, et al. Vulvar and anal intraepithelial Neoplasia: Terminology, diagnosis and ancillary studies. *Adv Anat Pathol*. 2017; 24: 136. doi: 10.1097/PAP.0000000000000149.
7. Faber MT, et al. Prevalence and type distribution of human papillomavirus in squamous cell carcinoma and intraepithelial neoplasia of the vulva. *Int J cáncer*. 2017; 141: 1161. doi: 10.1002/ijc.30821
8. Dodds A, Chia A, Shumack S. Actinic keratosis: rationale and management. *Dermatol Ther (Heidelb)*. 2014 Jun; 4 (1): 11-31. doi: 10.1007/s13555-014-0049-y.
9. Del Rosso JQ, et al. Comprehensive management of actinic keratoses. Practical integration of available therapies with a review of a newer treatment approach. *J Clin Aesthet Dermatol*. 2014; 7 (9 Suppl S2-S12): S2-S12.
10. Valari O, et al. Human papillomavirus DNA and mRNA positivity of the anal canal in women with lower genital tract HPV lesions: predictors and clinical implications. *Gynecol Oncol*. 2011; 122 (3): 505-8. doi: 10.1016/j.ygyno.2011.05.033
11. Wiley D, et al. Human papillomavirus: the burden of infection. *Obstet Gynecol Surv*. 2006 Jun; 61 (6 Suppl 1): S3-14. doi: 10.1097/01.ogx.0000221010.82943.8c
12. Aggarwal C, et al. Immunotherapy targeting HPV 16/18 generates potent immune responses in HPV-Associated Head and Neck Cancer. *Clin Cancer Res*. 2019; 25 (1): 110-24. doi: 10.1158/1078-0432.CCR-18-1763.
13. Uzcátegui YB, Tovar MC, Lorenzo CJ, González M. Patología vaginal: utilidad de la citología y la colposcopia como métodos diagnósticos. *Rev Obstet Ginecol Venez* 2012; 72(3):161-170.
14. Williamson BA, et al. Significance of extensive hyperkeratosis on cervical/vaginal smears. *Acta Cytol*. 2003; 47 (5): 749-52. doi:10.1159/000326600
15. Jamison JH, et al. Spectrum of genital human papillomavirus infection in a female adolescent population. *Sex Transm Dis*. 1995; 22 (4): 236-43.