



Evolución natural del tumor filodes de mama. Reporte de un caso

Natural evolution of breast phyllodes tumor. A case report.

Linda Carmín Jiménez-Ibáñez,¹ José Guadalupe Soberano-Almeida,² Oscar Alejandro García-Padrón³

Resumen

ANTECEDENTES: Los tumores filodes se originan del estroma de la glándula mamaria. Su incidencia es menor de 1% y afecta a mujeres de 35 a 55 años. Suelen aparecer como nódulos móviles, redondeados, indolores y de crecimiento rápido. El tratamiento de elección para tumores benignos y malignos es la escisión local, con márgenes menores de 1 cm.

CASO CLÍNICO: Paciente de 42 años, nulípara, sin antecedentes familiares de cáncer de mama, quien percibió un aumento de volumen en la mama izquierda. En la exploración física se palpó una tumoración de gran tamaño, en el cuadrante inferior interno de la mama izquierda, de crecimiento progresivo hasta deformar la glándula. Mediante ultrasonido se clasificó el tumor como BIRADS IV. Se obtuvo una biopsia por trucut, con la que se estableció el diagnóstico histopatológico de tumor filodes de bajo grado de malignidad. Se llevó a cabo el tratamiento radical con mastectomía. El estudio histopatológico final reportó: tumor filodes de bajo grado con metaplasia condroide focal.

CONCLUSIÓN: Es importante profundizar en la estirpe histológica del tumor filodes, con la finalidad de establecer el tratamiento adecuado y detener la evolución natural de la enfermedad, que en casos extremos provoca la destrucción total de la glándula mamaria.

PALABRAS CLAVE: Tumor filodes; biopsia; metaplasia; neoplasmas mamarios; mastectomía.

Abstract

BACKGROUND: Phyllodes tumors originate from the stroma of the mammary gland. The frequency is fewer than 1% predominating in women between 35 and 55 years. They typically present as moving, rounded nodules, usually painless, and may have rapid growth. The treatment of choice is the local excision of the lesion, both for benign and malignant forms, with margins of less than 1 cm.

CLINICAL CASE: Female patient, 42 years old, nulliparous, with no family history of breast cancer. In February 2016 she noticed an increase in volume in the lower internal quadrant of the left breast, which is why she attended with multiple doctors receiving unspecified treatments. He consulted us by presenting a large tumor in the lower internal quadrant of the left breast, whose growth was progressive until the mammary gland was deformed. He underwent ultrasound, which reports BIRADS IV proceeding to perform a Trucut Biopsy; with a histopathological diagnosis of Phyllodes tumor of low grade of malignancy, for which he undergoes radical treatment by means of a mastectomy on February 22, 2017. The final histopathological study reports: Low grade Phyllodes tumor with focal chondroid metaplasia.

CONCLUSION: It is important to deepen the histological strain of the phyllodes tumor, in order to establish the appropriate treatment and stop the natural evolution of the disease, which in extreme cases causes the total destruction of the mammary gland

KEYWORDS: Phyllodes tumor; Biopsy; Metaplasia; Mammary neoplasms; Breast Neoplasms; Mastectomy.

¹ Residente de cuarto año de Ginecología y Obstetricia.

² Adscrito al Departamento de Ginecología y Obstetricia.

³ Residente de cuarto año de Medicina Interna.

Hospital Dr. Gustavo A. Rovirosa Pérez, Villa Hermosa, Tabasco.

Recibido: junio 2017

Aceptado: mayo 2018

Correspondencia

Linda Carmín Jiménez Ibáñez
lindaro_11@hotmail.com

Este artículo debe citarse como

Jiménez-Ibáñez LC, Soberano-Almeida JG, García-Padrón OA. Evolución natural del tumor filodes de mama. Reporte de un caso. Ginecol Obstet Mex. 2018 agosto;86(8):548-553.
DOI: <https://doi.org/10.24245/gom.v86i8.1479>



ANTECEDENTES

Los tumores filodes se originan del estroma de la glándula mamaria. Su nombre se deriva de la forma que adquieren las capas, es decir, como las “hojas de un libro”. La incidencia estimada es menor de 1% de todos los tumores de la glándula mamaria, con principal afectación en mujeres de 35 a 55 años.^{1,2} Desde el punto de vista histológico y con base en el grado de mitosis celular, se clasifican en benignos (35-64%), fronterizos y malignos (25%).^{2,3} La diseminación en pacientes con tumores malignos ocurre por vía hematogénea, hasta llegar al pulmón (la diseminación por vía linfática es excepcional).

La mayor parte de los tumores filodes aparece como nódulos móviles, redondeados, indolores, de crecimiento rápido. Desde el punto de vista clínico suelen ser benignos y unilaterales (menos de 1% son bilaterales).^{4,5} Los estudios de mamografía y ecografía no establecen datos concluyentes; por tanto, debe recurrirse al examen histopatológico.¹

El tratamiento de elección para los tumores benignos y malignos consiste en la escisión local de la lesión, con márgenes menores de 1 cm. El pronóstico suele ser favorable, aunque varía en función del tipo de neoplasia; es decir, benigna, fronteriza o maligna, con una tasa de supervivencia libre de enfermedad a 5 años de 80% en pacientes con tumores malignos.^{4,5}

CASO CLÍNICO

Paciente de 42 años, con hipertensión crónica, sin antecedentes familiares de cáncer de mama. Entre sus antecedentes ginecoobstétricos refirió: menarquia a los 12 años, con ritmo de 60 y duración de 6 días; inicio de vida sexual a los 25 años, sin métodos de planificación familiar; nuligesta. En febrero de 2016 percibió un aumento de volumen en el cuadrante inferior

interno de la mama izquierda, por lo que acudió con diferentes médicos, quienes prescribieron distintos tratamientos (no especificados en su expediente médico). Manifestó crecimiento rápido y progresivo del tumor, que deformó la glándula mamaria. En enero de 2017 acudió al Hospital Dr. Gustavo A. Roviroso Pérez para valoración y a la exploración física se encontró a la mama izquierda con aumento de tamaño (aproximadamente 10 cm), multinodular, dolorosa a la palpación, con circulación colateral, piel retraída y deformación de la aréola. La mama derecha no mostraba alteraciones. No se palparon adenopatías axilares. Debido a la rápida evolución se estableció el diagnóstico sugerente de tumor filodes. El ultrasonido evidenció una neoplasia sólida, bien delimitada, de forma ovalada, con límites anterior y posterior nítidos, BIRADS IV.

Con estos hallazgos, el 16 de enero se obtuvo una biopsia por trucut y mediante estudio histopatológico se estableció el diagnóstico de tumor filodes de bajo grado de malignidad. Se inició el protocolo para intervención quirúrgica; sin embargo, el 29 de enero la paciente notó la protrusión del tumor en el sitio de punción de la biopsia (**Figura 1**), con crecimiento rápido y drenaje de material serosanguinolento. El 9 de febrero acudió nuevamente a nuestra unidad y en la evaluación médica se observó la deformidad de toda la glándula mamaria izquierda, con una tumoración de 20 cm, que desplazaba el cuadrante inferior externo, con tejido de color rojo-oscuro, procedente del interior de la mama, de 5 cm de diámetro. Al igual que en la primera evaluación, no se palparon adenopatías axilares. La radiografía de tórax no demostró alteraciones; el riesgo quirúrgico se clasificó como grado II. El 22 de febrero se llevó a cabo la mastectomía de limpieza y el hallazgo transoperatorio fue un sarcoma que infiltraba toda la glándula mamaria izquierda (**Figura 2**). Mediante estudio histopatológico se estableció el diagnóstico final de tumor filodes de bajo grado, con metaplasia con-

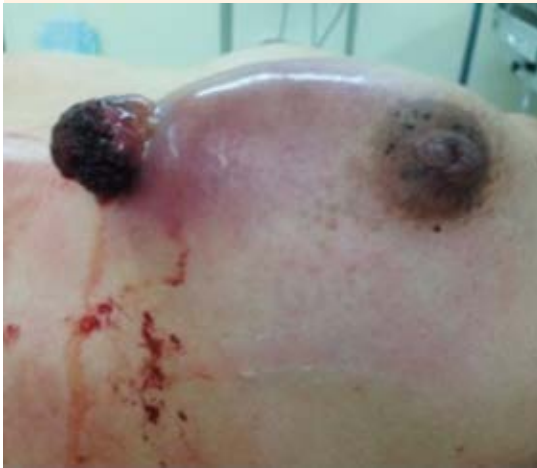

Figura 1. Glándula mamaria izquierda con protrusión del tumor en el sitio de punción de la biopsia.

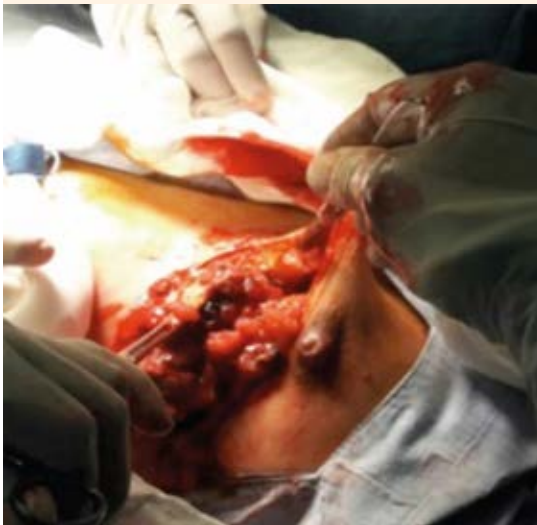

Figura 2. Mastectomía de limpieza.

droide focal. No se reportaron complicaciones posquirúrgicas y la paciente tuvo una evolución satisfactoria (**Figura 3**).



Figura 3. Pieza quirúrgica del tumor filodes.

DISCUSIÓN

El tumor filodes representa menos de 0.5% de todos los tumores de la mama.⁶ Este tipo de neoplasias afecta a mujeres de 40 años, como ocurrió en nuestro caso.⁷ Los hallazgos clínico patológicos fueron similares a los reportados en la bibliografía.

De acuerdo con la combinación de características histopatológicas, la OMS propone clasificar este tipo de tumores como: benignos, limítrofes o malignos. Esas características incluyen: celularidad estromal, atipia nuclear, actividad mitótica, sobrecrecimiento estromal y apariencia del margen tumoral. Sin embargo, no existen criterios definidos o patrones de referencia para los parámetros histológicos individuales. Por tanto, el diagnóstico basado en la morfología sigue siendo un reto, sobre todo para distinguir el tumor filodes del fibroadenoma.⁸

Una desventaja importante para establecer el diagnóstico de la enfermedad es que la biopsia por aspiración con aguja fina, la mamografía y el estudio ultrasonográfico no tienen capacidad suficiente para distinguir entre un fibroadenoma y



un tumor filodes. Desde el punto de vista mamográfico, ambos muestran masas bien definidas, con bordes lisos o lobulados y la identificación de un halo radiolúcido alrededor de la lesión, debido a la compresión del estroma mamario (**Figura 4**). El diagnóstico definitivo se establece sólo en un tercio de los casos por mamografía.⁹ El ultrasonido evidencia contornos lisos, con ecos internos homogéneos, quistes intramurales y ausencia de reforzamiento acústico posterior.¹⁰ En algunas pacientes se ha detectado una masa hipoecoica, con patrón ecográfico heterogéneo, necrosis dentro del tumor y distorsión de la arquitectura mamaria. (**Figura 5**) La necrosis intratumoral representa la característica principal del tumor filodes maligno; no obstante, la confirmación histopatológica es obligatoria.¹¹

En la biopsia por aspiración con aguja fina los tumores benignos se caracterizan por la mezcla de células estromales y epiteliales, además de celularidad moderada y pleomorfismo ausente. El tumor filodes limítrofe muestra fragmentos estromales con celularidad moderada, células estromales, pleomorfismo moderado y mitosis ocasionales. Los tumores malignos se identifican con marcada celularidad estromal, alto conteni-

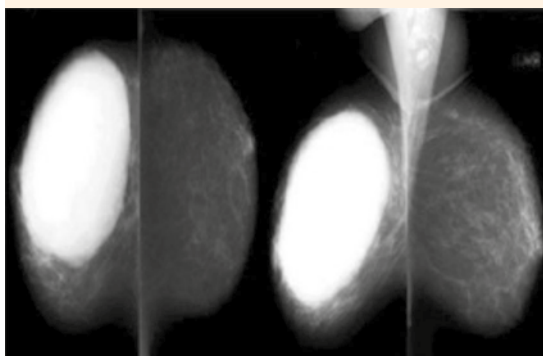


Figura 4. Mamografía que muestra una masa oval o lobulada, bien circunscrita y con bordes redondeados. Se observa un halo radiotransparente alrededor de la lesión, debido a la compresión del entorno.

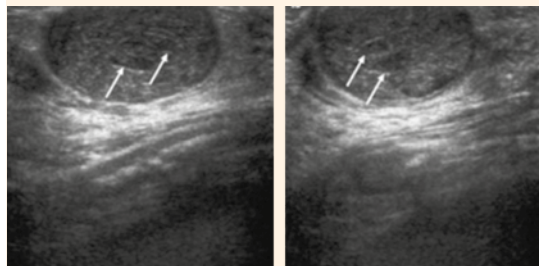


Figura 5. Ecografía que evidencia una masa isoecoica oval, bien circunscrita, de 25 mm. Se observa la hendidura intratumoral (flecha).

do estromal-epitelial, mitosis frecuentes, células estromales anormales y elevado pleomorfismo. Se ha demostrado que la aspiración con aguja fina no es un método útil y dificulta distinguir entre un tumor filodes y un fibroadenoma.¹²

El diagnóstico mediante biopsia por aspiración con aguja fina se establece en 70% de los casos y la tasa de falsos-negativos es cercana a 40%. Sin embargo, la biopsia con aguja trucut se considera el método de elección para el diagnóstico de tumor filodes (sensibilidad de 95 a 97%).^{12,13} La paciente de este estudio no tuvo seguimiento ni tratamiento inicial oportuno, a pesar de evaluarse por múltiples médicos. No consideraron que en todo tumor de crecimiento rápido y progresivo debe descartarse el proceso de malignidad. La falla y demora en el diagnóstico se asociaron con deformación de la glándula mamaria. En la paciente de este estudio, la acelerada evolución del tumor y la sospecha diagnóstica orientó hacia un tumor filodes, con subsiguiente obtención de biopsia por trucut en forma temprana, para de esta manera definir su estirpe histológica y establecer el tratamiento adecuado.

La patogénesis y las características biológicas-moleculares del tumor filodes son poco claras; sin embargo, la teoría mejor aceptada es la interacción epitelial-estromal. Estudios recientes de

secuenciación del genoma han identificado mutaciones somáticas en el gen MDM12 de pacientes con fibroadenoma y tumor filodes, lo que sugiere que ambas enfermedades comparten un origen común.^{14,15} Noguchi y sus colaboradores, citado por Dillon,¹³ demostraron que la mayor parte de los fibroadenomas tienen elementos policlonales y deben considerarse hiperplásicos en lugar de lesiones neoplásicas. En algunos pacientes con fibroadenomas se ha sugerido que la mutación somática puede provocar una proliferación monoclonal, histológicamente indistinguible del elemento policlonal, pero con propensión a recidiva local y evolución a tumor filodes, que también se ha comprobado mediante análisis clonal. Incluso, se ha reportado que la inducción estromal del tumor filodes se debe a factores de crecimiento producidos por el epitelio mamario. Además, los traumatismos, la lactancia, el embarazo y aumento de la actividad estrogénica son factores implicados en la estimulación del crecimiento tumoral. La relación de dichos factores es poco clara; sin embargo, la endotelina-1 (un estimulador del crecimiento de fibroblastos de mama) puede tener participación importante.¹³

El tratamiento de elección de pacientes con tumor filodes consiste en resección quirúrgica, con márgenes quirúrgicos igual o mayores de 1 cm. La cirugía conservadora es el tratamiento de referencia en mujeres que cumplen con este criterio. La mastectomía simple solo se considera cuando los márgenes negativos no pueden garantizarse a través de la cirugía conservadora. Por desgracia, la resección local sin atención de los márgenes se realiza con frecuencia, sobre todo porque estos casos suelen ser subdiagnosticados como fibroadenomas de manera prequirúrgica; algunos alcanzan gran tamaño y requieren mastectomía para lograr un adecuado control oncológico.^{16,17} En nuestra paciente se efectuó mastectomía de limpieza, con márgenes quirúrgicos mayores de 1 cm, de acuerdo con lo indicado en la bibliografía.

Se ha observado que la radioterapia puede disminuir la tasa de recurrencia después de la cirugía conservadora, sobre todo en pacientes con tumor filodes de subtipo limítrofe y maligno. Aunque algunos tumores puedan tratarse con mastectomía, no logran alcanzar el margen quirúrgico de 1 cm debido a su gran tamaño; por tanto, la radioterapia representa una opción importante en estos casos.¹⁸

La tasa de recidiva es alta después de la resección local o enucleación de la lesión sin mantener el margen quirúrgico adecuado. Los factores histológicos asociados con recurrencia tumoral y metástasis sistémica incluyen: margen tumoral, sobrecrecimiento estromal (representa el principal factor pronóstico), número de mitosis y atipias celulares.¹⁹

El porcentaje de recidiva varía de 10-17% en las formas benignas, hasta 40% en los subtipos malignos, sobre todo en tumores locales. La posibilidad de metástasis a distancia varía de 6% en pacientes con mejor pronóstico a 70% en los casos más desalentadores. Los tejidos afectados con mayor frecuencia por metástasis son los pulmones (84%) y los huesos (40%).²⁰

CONCLUSIÓN

Los tumores filodes de mama, incluso su variante maligna (cistosarcoma filodes), representan lesiones con características particulares y curso clínico variable. El tratamiento de elección consiste en extirpación quirúrgica y no está justificada la disección axilar. Debido a su baja incidencia y grave pronóstico, es fundamental reportar los casos de tumor filodes, con el objetivo de profundizar en su estirpe histológica, establecer el tratamiento adecuado y frenar la evolución natural de la enfermedad, que en casos extremos provoca la destrucción total de la glándula mamaria.



REFERENCIAS

- Hayati F, et al. Approaches to phyllodes tumour of the breast: a review article. <http://dx.doi.org/10.18203/2349-2902.isj20170841>
- Morante Z, et al. Abstract P6-10-18: Phyllodes tumor of the breast, clinicopathological features and prognostic factors in a retrospective cohort with 7-year follow-up. DOI: 10.1158/1538-7445.SABCS15-P6-10-18
- Spitaleri G, et al. Breast phyllodes tumor: a review of literature and a single center retrospective series analysis. doi: 10.1016/j.critrevonc.2013.06.005.
- Sbeih M, et al. A giant phyllodes tumor causing ulceration and severe breast disfigurement: case report and review of giant phyllodes. <https://doi.org/10.1093/jscr/rjv162>
- Orribo MO, et al. Tumores *Phyllodes* de mama: clínica, tratamiento y pronóstico. Hospital Universitario de Canarias, España. <http://dx.doi.org/10.4067/S0717-75262011000600003>
- Geisler DP, Boyle MJ, Malnar KF, McGee JM, et al. Phyllodes tumors of the breast: a review of 32 cases. *Am Surg* 2000;66:360-6.
- Barrio AV, et al. Clinicopathologic features and long-term outcomes of 293 phyllodes tumors of the breast. DOI: 10.1245/s10434-007-9439-z
- Zhang Y, Kleer CG. Phyllodes tumor of the breast: histopathologic features, differential diagnosis, and molecular/genetic updates. <https://doi.org/10.5858/arpa.2016-0042-RA>
- Rowell MD, Perry RR, Hsiu JG, Barranco SC. Phyllodes Tumors. *Am J Surgery* 1993;165:376-9.
- Santos SJA, et al. Tumor filodes de la mama: características clínicas, en imagen y anatomopatológicas a propósito de 18 casos. <http://dx.doi.org/10.4067/S0717-93082007000200008>
- Villafañe N, Villaseñor Y. Imaging evaluation of phyllodes tumor at the National Institute of Cancer logy: 86 patient series. *BMC Cancer* 2007;7:A4-A8.
- Jiménez-López J, Márquez-Acosta G, Olaya-Guzmán EJ, Gómez-Pue D, Arteaga-Gómez AC. Tumor *phyllodes*. *Perinatol Reprod Hum* 2013;27(2):106-112.
- Dillon M, et al. Needle core biopsy in the diagnosis of phyllodes neoplasm. <https://doi.org/10.1016/j.surg.2006.03.022>
- Yoshida M, et al. Frequent MED12 mutations in phyllodes tumours of the breast. doi: 10.1038/bjc.2015.116.
- Tan J, et al. Genomic landscapes of breast fibroepithelial tumors. doi: 10.1038/ng.3409.
- Jacklin RK, et al. Optimising preoperative diagnosis in phyllodes tumour of the breast. <http://dx.doi.org/10.1136/jcp.2005.025866>
- Lee AHS. Recent developments in the histological diagnosis of spindle cell carcinoma, fibromatosis and phyllodes tumour of the breast. <https://doi.org/10.1111/j.1365-2559.2007.02893.x>
- Belkacémi Y, et al. Phyllodes tumor of the breast. <https://doi.org/10.1016/j.ijrobp.2007.06.059>
- Pérez PJ, et al. Tumor filodes de la mama. Caracterización clínica e histopatológica de 39 casos. <http://dx.doi.org/10.4067/S0718-40262007000300004>
- Pantoja-Garrido M, et al. Tumor Phyllodes maligno gigante de Mama; neoplasia infrecuente de mal pronóstico. A propósito de un caso clínico. <http://dx.doi.org/10.4067/s0717-75262017000300330>

Puntaje para mantener la vigencia

El Consejo Mexicano de Ginecología y Obstetricia otorga puntos para la vigencia de la certificación a los ginecoobstetras que envíen, a la página web del Consejo, un comentario crítico de un artículo publicado en la revista GINECOLOGÍA Y OBSTETRICIA DE MÉXICO. El comentario deberá tener mínimo 150 y máximo 500 palabras.