



Diagnóstico prenatal y repercusiones perinatales de la persistencia de vena cava superior izquierda. Serie de casos y revisión bibliográfica

Ricardo Savirón-Cornudella,¹ Diego Lerma-Puertas,² Marta Palacios-Lázaro,³ Ignacio Adiego-Calvo,³ Carolina Corona-Bellostas,⁴ Ana Cisneros-Gimeno,⁵ Marta López-Ramón,⁶ Juan DeLeón-Luis⁷

Resumen

OBJETIVO: Describir las anomalías asociadas y las repercusiones perinatales de la persistencia de la vena cava superior izquierda en el feto y revisar la bibliografía.

MATERIALES Y MÉTODOS: Estudio descriptivo, transversal y retrospectivo efectuado de enero de 2009 a diciembre 2012 en la Unidad de Diagnóstico Prenatal del Departamento de Obstetricia y Ginecología del Hospital Universitario Miguel Servet de Zaragoza, España. El estudio incluyó a todos los fetos con diagnóstico prenatal de persistencia de la vena cava superior izquierda establecido durante los controles gestacionales ecográficos.

RESULTADOS: Se diagnosticaron 21 casos de persistencia de la vena cava superior izquierda entre las 20 y 35 semanas de embarazo. El 29% de los casos se detectó en la ecografía de las 20 semanas; 9 casos (43%) tuvieron anomalías cardíacas o extracardíacas asociadas y en 2 casos (10%) se encontró, además, trisomía 21, ambos con anomalías cardíacas asociadas. En 4 casos (19%) no hubo vena cava superior derecha. En los casos aislados la evolución fue favorable.

CONCLUSIONES: Puesto que la persistencia de la vena cava superior izquierda se asocia, frecuentemente, con anomalías cardíacas y extracardíacas está justificada la ecografía morfológica fetal detallada y una ecocardiografía con posterior seguimiento antenatal. Si es aislada, la evolución obstétrica y el pronóstico perinatal serán favorables, como ha sucedido en los casos de persistencia de la vena cava superior izquierda aislados, con ausencia de vena cava superior derecha.

PALABRAS CLAVE: Vena cava superior; vena cava superior izquierda; trisomía 21, ultrasonido; ecocardiografía fetal.

¹ Servicio de Obstetricia y Ginecología, Hospital General de Villalba, Madrid, España.

² Servicio de Obstetricia y Ginecología, Hospital Universitario Lozano Blesa, Zaragoza, España.

³ Servicio de Obstetricia y Ginecología, Hospital Universitario Miguel Servet, Zaragoza, España.

⁴ Servicio de Cirugía Pediátrica, Hospital Universitario Miguel Servet, Zaragoza, España.

⁵ Departamento de Anatomía e Histología Humanas, Facultad de Anatomía, Universidad de Zaragoza, España.

⁶ Servicio de Cardiología Pediátrica, Hospital Universitario Miguel Servet, Zaragoza, España.

⁷ Servicio de Obstetricia y Ginecología, Hospital Universitario Gregorio Marañón, Madrid, España.

Recibido: noviembre 2017

Aceptado: marzo 2018

Correspondencia

Ricardo Savirón-Cornudella
rsaviron@gmail.com

Este artículo debe citarse como

Savirón-Cornudella R, Lerma-Puertas D, Palacios-Lázaro M, Adiego-Calvo I, Corona-Bellostas C, Cisneros-Gimeno A, López-Ramón M, De León-Luis J. Diagnóstico prenatal y repercusiones perinatales de la persistencia de vena cava superior izquierda. Serie de casos y revisión bibliográfica. Ginecol Obstet Mex. 2018 abril;86(4):257-266.

DOI: <https://doi.org/10.24245/gom.v86i4.1836>

Ginecol Obstet Mex. 2018 April;86(4):257-266.

Prenatal diagnosis and perinatal results of the persistent left superior vena cava. Cases series and literature review.

Ricardo Savirón-Cornudella,¹ Diego Lerma-Puertas,² Marta Palacios-Lázaro,³ Ignacio Adiego-Calvo,³ Carolina Corona-Bellostas,⁴ Ana Cisneros-Gimeno,⁵ Marta López-Ramón,⁶ Juan DeLeón-Luis⁷

Abstract

OBJECTIVE: to describe the associated anomalies and perinatal results in fetuses diagnosed with persistence of the left superior vena cava and to conduct a review of the literature.

MATERIALS AND METHODS: a descriptive, cross-sectional, retrospective study conducted between January 2009 and December 2012 in the Prenatal Diagnostic Unit of the Obstetrics and Gynecology Department at the Miguel Servet University Hospital in Zaragoza, Spain. The study included all fetuses with prenatal diagnosis of persistence of the left superior vena cava performed during gestational ultrasound controls in that period.

RESULTS: 21 cases of persistence of the left superior vena cava were diagnosed between 20 and 35 weeks. Only 29% of the cases were detected on ultrasound at 20 weeks. 9 cases (43%) had associated cardiac or extracardiac anomalies and two cases (10%) associated trisomy 21, both with associated cardiac anomalies. In 4 cases (19%) there was an absence of right superior vena cava. In isolated cases, the evolution was favorable.

CONCLUSIONS: The presence of persistence of the left superior vena cava is frequently associated with cardiac and extracardiac abnormalities, so in the case of diagnosis, detailed fetal morphological ultrasound and echocardiogram are justified with subsequent antenatal follow-up. In the case of being isolated, it has an obstetric evolution and a favorable perinatal prognosis, results that were also presented in isolated persistence of the left superior vena cava cases with absence of right superior vena cava.

KEYWORDS: Superior vena cava; Left superior vena cava; Trisomy 21; Ultrasound; Fetal echocardiography.

ANTECEDENTES

La persistencia de la vena cava superior izquierda es la variante más común del retorno venoso

sistémico en adultos. Su incidencia se estima, aproximadamente, en 0.5% de la población general y en 3-10% de pacientes con cardiopatías congénitas.



En los casos de persistencia de la vena cava superior izquierda es habitual que la vena cava superior derecha también persista, en coexistencia con dos cavas superiores, pero en ocasiones puede estar ausente, sin conocerse su incidencia real.

Estos casos no son comunes sino realmente excepcionales, y no por ello es menos importante el diagnóstico prenatal de persistencia de la vena cava superior izquierda pues aún con su rareza es posible la asociación con anomalías congénitas cardíacas y otros defectos extracardiacos; por eso su detección justifica un examen fetal detallado, incluida la ecocardiografía.

En nuestro centro establecimos el diagnóstico de 21 casos de fetos con persistencia de la vena cava superior izquierda y recopilamos los datos maternos, del examen ecográfico prenatal y del desarrollo y seguimiento posnatal.

El objetivo de este estudio fue: describir las anomalías asociadas y las repercusiones perinatales de fetos con persistencia de la vena cava superior izquierda y revisar la bibliografía.

MATERIALES Y MÉTODOS

Estudio descriptivo, de corte transversal y retrospectivo, llevado a cabo entre el 1 de enero de 2009 y el 31 de diciembre de 2012, en población de bajo riesgo, en la Unidad de Diagnóstico Prenatal del Departamento de Obstetricia del Hospital Universitario Miguel Servet de Zaragoza, España. El estudio incluyó a todos los fetos con diagnóstico prenatal ecográfico de persistencia de la vena cava superior izquierda establecido en las ecografías de control gestacional del segundo o tercer trimestre. Todas se efectuaron con sonda transabdominal de 4-8 MHz (Voluson E6 o Voluson E8; GE Medical Systems, Austria). Los exámenes cardíacos fetales se realizaban de acuerdo con los estándares de las guías clínicas internacionales de ultrasonido.

El diagnóstico prenatal de persistencia de la vena cava superior izquierda se basó en el hallazgo de un corte transversal anómalo, de tres vasos en el mediastino superior, en el que se encontraba un vaso supernumerario a la izquierda de la arteria pulmonar y del ductus arterioso.

En los casos de sospecha de persistencia de la vena cava superior izquierda se practica una ecografía morfológica detallada para descartar otras anomalías extracardiacas y el paciente se remite al servicio de Cardiología Pediátrica para que ahí se practique una ecocardiografía fetal con fines de confirmación y seguimiento posnatal. Lo común es que las anomalías asociadas se diagnostiquen en el mismo momento de la sospecha ecográfica de persistencia de la vena cava superior izquierda, aunque la confirmación de otras anomalías cardíacas se establezca en la ecocardiografía fetal. En los casos de persistencia de la vena cava superior izquierda, con asociación con otras anomalías o por ansiedad materna, se ofrecía la realización de cariotipo fetal.

De los casos confirmados de persistencia de la vena cava superior izquierda se recopilaron los siguientes datos: edad, paridad y antecedentes médicos maternos, cribado combinado del primer trimestre, edad gestacional en el momento de la ecografía, sexo fetal, tipo de persistencia de la vena cava superior izquierda y anomalías cardíacas y extracardiacas asociadas, cariotipo fetal (si realizado), forma de terminación del embarazo, peso del recién nacido, prueba de Apgar, pH del cordón umbilical y evolución clínica posnatal.

RESULTADOS

Se registraron 15,574 partos y de éstos hubo 21 casos con diagnóstico prenatal de persistencia de la vena cava superior izquierda, 20 de ellos en gestaciones simples y una en gestación gemelar

bicorial. El **Cuadro 1** describe los hallazgos clínicos y ecográficos y las repercusiones perinatales en esos fetos.

Por lo que se refiere a los antecedentes médicos de las embarazadas, solo destacó un caso de síndrome antifosfolipídico con hipotiroidismo, una trombofilia (mutación del factor V de Leyden) y dos casos de diabetes. La mediana de edad materna fue de 33 años (22-41 años), y 62% (13 de 21) fueron primíparas. Se diagnosticaron 6 casos (29%) durante la ecografía del segundo trimestre y en 15 casos (71%) en el tercer trimestre; la mediana fue de 26 semanas. Por lo que corresponde a los datos fetales se observó que la persistencia de la vena cava superior izquierda es más frecuente en varones que en mujeres (13 de 21), aunque en los casos aislados encontramos una proporción de 1 a 1.

En todos los casos de persistencia de la vena cava superior izquierda el drenaje se realizó por medio de un seno coronario dilatado y sólo en cuatro casos la vena cava superior derecha estuvo ausente, sin asociar otras anomalías cardíacas o extracardiacas graves.

Dos casos tuvieron cromosomopatías, ambos trisomía 21 y con anomalías ecográficas adicionales, un canal aurículo-ventricular y una comunicación interventricular, que fueron la indicación del cariotipo. En ninguno de los dos casos se realizó el cribado combinado del primer trimestre.

De los 19 casos restantes, sin anomalías cromosómicas, comprobados por cariotipo fetal o considerándolo si el fenotipo resultó normal al nacer, 12 fueron aislados y 7 tuvieron anomalías asociadas; excepto en un caso no realizado, ninguno mostró en la ecografía del primer trimestre una translucencia nuchal por encima del percentil 95 o un cribado combinado positivo. De los que tuvieron anomalías asociadas antes del na-

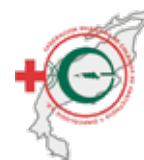cimiento, dos tuvieron anomalías cardíacas, un defecto septal ventricular y un drenaje venoso pulmonar anómalo parcial, ambos relacionados con otras anomalías extracardiacas; en todos estos casos se continuó el embarazo. Uno de ellos fue un parto prematuro, la única gestación gemelar, que ocurrió a las 26 semanas de embarazo. Los 18 embarazos restantes culminaron en parto, posterior a las 36 semanas (límites 36-41). Los casos aislados no tuvieron complicaciones postnatales durante el periodo de seguimiento y todas las complicaciones sucedieron en los fetos con anomalías asociadas.

DISCUSIÓN

El desarrollo de la persistencia de la vena cava superior izquierda es un complejo proceso embriológico. Durante la cuarta semana de gestación la sangre venosa de la cabeza y de la mitad superior del cuerpo se drena mediante un sistema bilateral distribuido de forma simétrica (las dos venas cardinales anteriores). Mientras las venas cardinales derecha anterior y común forman la vena cava superior derecha, la persistencia de la vena cava superior izquierda puede atribuirse a la persistencia de la parte proximal de la vena cardinal anterior izquierda.

La incidencia se estima, aproximadamente, en 0.3-0.5% de la población general; el grupo de alto riesgo es de 0.9%, aproximadamente,³ y en 3-10% de pacientes con cardiopatías congénitas.^{1,8} Nuestra incidencia en población de bajo riesgo es menor que la reportada previamente (0.15%).

Se ha descrito su asociación con anomalías cardíacas, extracardiacas y cromosómicas, aunque muchos estudios previos quizá sobreestimaron la incidencia porque se efectuaron en población de alto riesgo.^{9,10} De acuerdo con una revisión sistemática reciente de Gustapane y su grupo, 60.7% de los fetos con persistencia de la vena cava superior izquierda tuvieron una cardiopatía

**Cuadro 1.** Detalles clínicos y ecográficos de los casos de persistencia de vena cava inferior (continúa en la siguiente página)

	Edad	Semanas al diagnóstico	TN	Riesgo de trisomía 21 (primer trimestre)	VCSD	Anomalías ecográficas asociadas	Cariotipo	Tipo de parto	Parto (semanas)	Peso (gramos)	Seguimiento posnatal (meses)
Caso 1	36	21	1,1	1/4032	Sí	No	No	Vaginal	38	3080	Asintomático (24)
Caso 2	27	34	1,50	No realizado	Sí	No	No	Vaginal	38 + 5	3330	Asintomático (48)
Caso 3	30	32	1,20	1/9293	Sí	No	No	Vaginal	36+4	3040	Asintomático (16)
Caso 4	28	20	1,10	No realizado	No	No	No	Vaginal	39	3100	Asintomático (40)
Caso 5	31	19	1,6	1/7466	Sí	No	46xx	Vaginal (ventosa)	40	3670	Asintomático (18)
Caso 6	23	33	0,94	1/29052	Sí	No	No	Vaginal	36	2890	Asintomático (30)
Caso 7	35	24	0,7	1/3752	Sí	No	No	Vaginal	39	3090	Asintomático (8)
Caso 8	33	24	1,20	1/6875	Sí	No	No	Vaginal	40	3020	Asintomático (16)
Caso 9	32	34	1,65	1/8968	Sí	No	No	Cesárea (placenta previa)	37	3000	Asintomático (9)
Caso 10	31	29	0,98	1/3110	Sí	No	No	Vaginal (ventosa)	41	3230	Asintomático (6)
Caso 11	28	35	1,71	1/10.450	No	No	No	Vaginal (ventosa)	38	3200	Asintomático (7)
Caso 12	39	20	2,24	1/628	No	No	No	Cesárea (no progresión)	39	3130	Asintomático (7)
Caso 13	37	28	1,44	1/5059	No	Hidronefrosis unilateral moderada	No	Vaginal	39	2840	Asintomático (14)
Caso 14	40	29	1,20	1/1315	Sí	CIR	No	Cesárea (podálica)	36	1670	Asintomático (7)
Caso 15	33	24	2,10	1/7441	Sí	Estenosis anal	No	Vaginal	39	4040	Cirugía estenosis anal (10)
Caso 16	39	19	1,5	1/3000	Sí	IVCI	No	Vaginal (ventosa)	39	3840	IVCI y CiA ostium 2º (12)

Cuadro 1. Detalles clínicos y ecográficos de los casos de persistencia de vena cava inferior (continuación)

	Edad	Semanas al diagnóstico	TN	Riesgo de trisomía 21 (primer trimestre)	VCSD	Anomalías ecográficas asociadas	Cariotipo	Tipo de parto	Parto (semanas)	Peso (gramos)	Seguimiento postnatal (meses)
Caso 17	34	30	2,05	1/6500	Sí	Colpocefalia moderada bilateral Megacisterna magna Polihidramnios	No	Cesárea (RPBF)	39	3010	10 meses: CiA ostium 2° y PDA Colpocefalia bilateral -Retraso psicomotor
Caso 18 (gemelar bicorial)	35	26	1,00	1/4982	Sí	CiV Colpocefalia moderada bilateral Megacisterna magna Polihidramnios	46XY	Cesárea (podálica)	26 + 4	850 y 730	12 meses: CiV Hipospadia Displasia broncopulmonar (prematuridad) Retinopatía (prematuridad)
Caso 19	22	29	1,34	No realizado	Sí	RVPAP AUU Estenosis anal Secuestro pulmonar	No	Vaginal	39	3030	21 meses: RVPAP Cirugía estenosis anal CiA ostium 2°
Caso 20	34	20	Otro centro	Otro centro	Sí	Canal aurículo-ventricular	Trisomía 21	Interrupción	-	-	Interrupción gestación
Caso 21	41	26	Otro centro	Otro centro	Sí	CiV Cabalgamiento aórtico	Trisomía 21	Vaginal	37	2970	Muerte postnatal (hipertensión pulmonar)

AUU: arteria umbilical única, CiA: comunicación interauricular, CIR: crecimiento intrauterino retardado, CiV: comunicación interventricular, IVCI: interrupción vena cava inferior, PDA: persistencia de ductus arterioso, RPBF: riesgo pérdida bienestar fetal, RVPAP: retorno venoso parcial anómalo pulmonar, TN: translucencia nucal, VCSD: vena cava superior derecha.



y 37.8% una anomalía extracardiaca asociada. Entre las cardiopatías, la coartación de aorta tiene especial significación; llega a encontrarse en 21.3% de los casos sin otras anomalías;¹¹ por eso está justificado el seguimiento ecográfico prenatal periódico. También se relaciona con síndromes de defectos del septo aurículo-ventricular y drenaje venoso pulmonar anómalo, como dos de nuestros casos.

Las anomalías cromosómicas pueden coexistir, incluso, en 12.5% de los casos. Las más frecuentes son la trisomía 21 y 18.^{9,11,14} Hasta ahora se carece de estudios que valoren la utilidad de los microarreglos, específicamente en este padecimiento. Los casos de persistencia de la vena cava superior izquierda aislados, sin anomalías asociadas después de una ecografía morfológica detallada y una ecocardiografía fetal, son los que más dudas pueden plantear. Está descrito que incluso 7% de los casos pueden tener anomalías cromosómicas asociadas, aunque esa proporción podría estar sobreestimada debido al bajo número de casos publicados.^{3,11,15,16} En las series publicadas no suele establecerse el cariotipo fetal en casos aislados y la justificación actual demanda nuevos estudios.

El establecimiento de un cariotipo fetal mediante una prueba invasiva está justificado cuando hay asociación con otras anomalías cardíacas o extracardiacas y, si es aislada, no son concluyentes los estudios y puede depender del cribado de cromosomopatías realizado.¹¹

En nuestros resultados, 9 casos (43%) tuvieron anomalías cardíacas o extracardiacas asociadas y hubo dos trisomías 21 (10%), ambas con anomalías cardíacas concomitantes, no hubo ningún caso de cromosomopatías en casos aislados con cribado de bajo riesgo.

La persistencia de la vena cava superior izquierda puede diagnosticarse con precisión durante

el examen fetal rutinario, mediante un corte de los tres vasos en el mediastino superior, con un vaso supernumerario a la izquierda de la arteria pulmonar y el ductus arterioso o mediante hallazgos indirectos, como un seno coronario dilatado en el corte de cuatro cámaras.^{17,18}

Si bien el diagnóstico debiera ser sencillo en la ecografía morfológica de las 20 semanas, en nuestra casuística solo se estableció el diagnóstico en esas semanas en 29% de los casos, y los restantes en ecografías posteriores; datos similares a otras series.⁹

Las variantes descritas de persistencia de la vena cava superior izquierda son: las que también tienen vena cava superior derecha, con o sin vena braquiocéfálica izquierda (vena conectora), y las que carecen de vena cava superior derecha, donde la persistencia de la vena cava superior izquierda recoge todo el retorno sanguíneo hacia el corazón de la parte craneal del cuerpo y tiene una vena braquiocéfálica derecha con una dirección del flujo derecha-izquierda. En estos últimos casos, en vez de visualizarse cuatro vasos en un corte transversal, se visualizan tres, pero con una disposición anormal de derecha a izquierda: aorta, arteria pulmonar y persistencia de la vena cava superior izquierda.¹⁰ **Figuras 1 y 2**

La variante más común es cuando la persistencia de la vena cava superior izquierda se encuentra junto con la vena cava superior derecha, en 70 a 90% de los casos. El diagnóstico de presencia o ausencia de la vena innominada puede establecerse en un corte transversal por encima del corte de tres vasos. (**Figura 3**) Existen pocas series que lo describen y se desconoce su incidencia real pero, en general, la vena innominada está ausente en más de 60% de los casos.^{20,21} En nuestra casuística 19% (4 de 21) de los fetos con persistencia de la vena cava superior izquierda carecieron de vena cava superior derecha, y ninguno asociaba anomalías cardíacas ni extra-

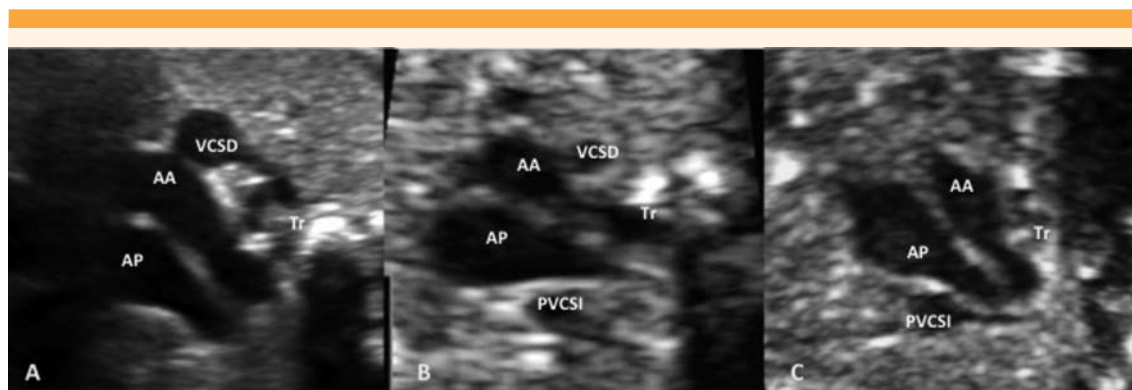


Figura 1. Corte de tres vasos con sus variantes de venas cavas superiores. **A:** normalidad. **B:** persistencia de la vena cava superior izquierda con vena cava superior derecha. **C:** Persistencia de la vena cava superior izquierda con ausencia de vena cava superior derecha.

AA: arco aórtico, **AP:** arteria pulmonar, persistencia de la vena cava superior izquierda: persistencia de la vena cava superior izquierda, **VCSD:** vena cava superior derecha, **Tr:** tráquea.

cardíacas graves; todos nacieron sin incidencias perinatales.

También se han reportado diferentes subtipos de persistencia de la vena cava superior izquierda según su drenaje al corazón. Por lo general, la persistencia drena en la aurícula derecha a través de un seno coronario dilatado (**Figura 4**),^{17,22} como en todos nuestros casos, y sobre todo, aumentado en los casos de ausencia de vena cava superior derecha, que en ocasiones puede confundirse con un defecto septal atrial.¹⁰ La visualización de un seno coronario dilatado suele asociarse con persistencia de la vena cava superior izquierda aunque, menos comúnmente, se ha descrito también asociado con otras anomalías cardíacas, sin persistencia de la vena cava superior izquierda o, incluso, aislados.¹⁷ Al parecer, no hay diferencias de tamaño del seno coronario entre las persistencias de la vena cava superior izquierda que asocian o no cardiopatías²² ni la dilatación, en sí, parece ser la causa de la asociación con coartación de aorta.²⁴ En alrededor de 8% de los pacientes hay un seno

coronario “destechado”, que directamente drena a la aurícula izquierda.^{25,26}

Por lo que se refiere a las consecuencias perinatales de nuestros casos, sin asociar anomalías cardíacas ni extracardíacas graves, solo hubo un caso de crecimiento intrauterino retardado;²⁷ todos tuvieron Apgar, pH de cordón umbilical y evolución posnatal normales. En general, si la persistencia de la vena cava superior izquierda es aislada no origina síntomas posnatales, aunque es interesante su conocimiento en casos de procedimientos cardíacos.

CONCLUSIONES

Es frecuente que la persistencia de la vena cava superior izquierda se asocie con anomalías cardíacas y extracardíacas. Si se diagnostica, se justifica la ecografía morfológica fetal detallada y la ecocardiografía. Si resulta normal se necesitará seguimiento antenatal. Hacen falta más estudios, aunque la búsqueda de anomalías cromosómicas o genéticas dependerá del contexto de los

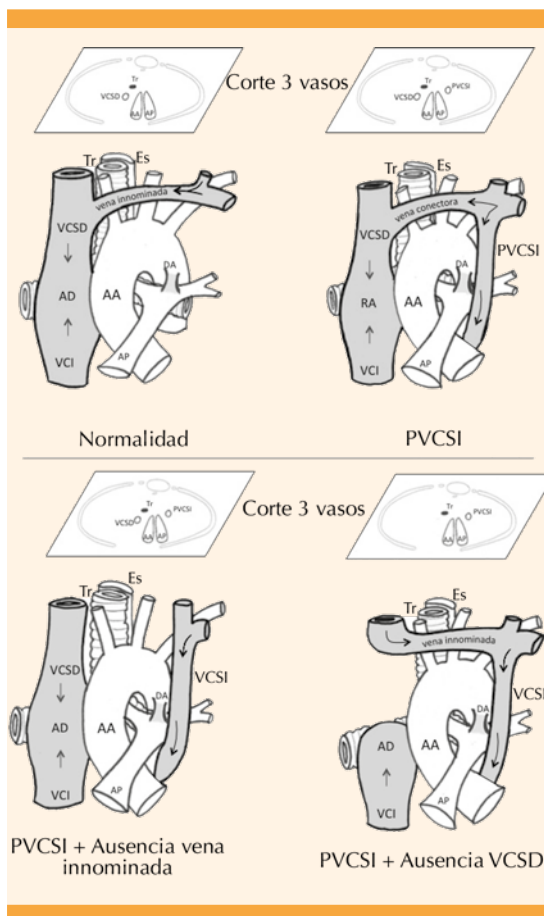


Figura 2. Tipos de persistencia de vena cava superior derecha.

AA: arco aórtico, AD: aurícula derecha, AP: arteria pulmonar, DA: ductus arterioso, Es: esófago, VCI: vena cava inferior, VCSD: vena cava superior derecha, Tr: tráquea.

hallazgos asociados y del cribado combinado de cromosomopatías. La mayoría de los autores coincide en que la persistencia de la vena cava superior izquierda aislada es una anomalía vascular benigna, con evolución obstétrica y pronóstico perinatal favorables. En nuestra serie, los casos aislados de persistencia de la vena cava superior izquierda, con ausencia de vena cava superior derecha, evolucionaron sin problema.

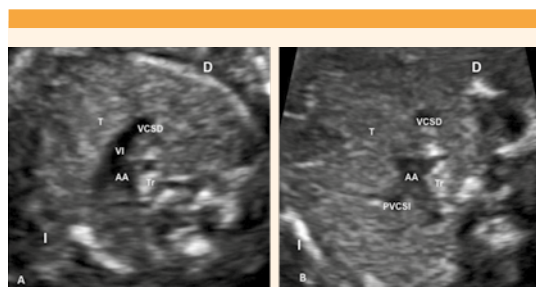


Figura 3. Corte a nivel de vena innominada. **A:** normalidad, **B:** persistencia de la vena cava superior izquierda con vena cava superior derecha y ausencia de vena innominada. AA: arco aórtico, D: derecha, I: izquierda, persistencia de la vena cava superior izquierda: persistencia de vena cava superior izquierda, T: timo, Tr: tráquea, VI: vena innominada, VCSD: vena cava superior derecha.

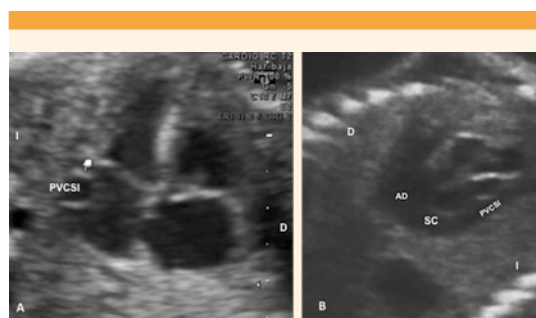


Figura 4. Seno coronario dilatado. **A.** Corte de cuatro cámaras. **B.** Corte coronal. AD: Aurícula derecha. D: Derecha. I: izquierda, persistencia de la vena cava superior izquierda: persistencia de la vena cava superior derecho. SC: seno coronario.

REFERENCIAS

1. Perles Z, Nir A, Gavri S, Golender J, Tashma A, Ergaz Z, Rein AJ. Prevalence of persistent superior vena cava and association with congenital heart anomalies. *Am J Cardiol.* 2013 Oct 15;112(8):1214-8.
2. Pasquini L, Belmar C, Seale A, Gardiner HM. Prenatal diagnosis of absent right and persistent left superior vena cava. *Prenat Diagn.* 2006 Aug;26(8):700-2.
3. Du L, Xie HN, Zhu YX, Li LJ, Peng R, Zheng J. Fetal persistent left superior vena cava in cases with and without

- chromosomal anomalies. *Prenat Diagn.* 2014;34(8):797-802.
4. Carvalho JS, Allan LD, Chaoui R. ISUOG Practice Guidelines (updated): sonographic screening examination of the fetal heart. *Ultrasound Obstet Gynecol.* 2013; 41:348-359.
 5. Yoo SJ, Lee YH, Kim ES, Ryu HM, Kim MY, Choi HK, et al. Three-vessel view of the fetal upper mediastinum: an easy means of detecting abnormalities of the ventricular outflow tracts and great arteries during obstetric screening. *Ultrasound Obstet Gynecol.* 1997;9(3):173-82.
 6. Peltier J, Destrieux C, Desme J, Renard C, Remond A, Velut S. The persistent left superior vena cava: anatomical study, pathogenesis and clinical considerations. *Surg Radiol Anat.* 2006; 28: 206-210.
 7. Mantini E, Grondin CM, Lillehei CW, Edwards JE. Congenital anomalies involving the coronary sinus. *Circulation.* 1966; 33: 317-327.
 8. Karl K, Sinkovskaya E, Abuhamad A, Chaoui R. Intrathymic and other anomalous courses of the left brachiocephalic vein in the fetus. *Ultrasound Obstet Gynecol.* 2016 Oct;48(4):464-469.
 9. Berg C, Knuppel M, Geipel A, Kohl T, Krapp M, Knopfle G, Germer U, Hansmann M, Gembruch U. Prenatal diagnosis of persistent left superior vena cava and its associated congenital anomalies. *Ultrasound Obstet Gynecol.* 2006; 27: 274-280.
 10. Galindo A, Gutiérrez-Larraya F, Escribano D, Arbues J, Velasco JM. Clinical significance of persistent left superior vena cava diagnosed in fetal life. *Ultrasound Obstet Gynecol.* 2007; 30: 152-161.
 11. Gustapane S, Leombroni M, Khalil A, Giacci F, Marrone L, Bascietto F, Rizzo G, Acharya G, Liberati M, D'Antonio F. Systematic review and meta-analysis of persistent left superior vena cava on prenatal ultrasound: associated anomalies, diagnostic accuracy and postnatal outcome. *Ultrasound Obstet Gynecol.* 2016 Dec;48(6):701-708.
 12. Pasquini L, Fichera A, Tan T, Ho SY, Gardiner H. Left superior caval vein: a powerful indicator of fetal coarctation. *Heart* 2005; 91: 593-540.
 13. Raghib G, Ruttenberg HD, Anderson RC, Amplatz K, Adams P Jr, Edwards JE. Termination of left superior vena cava in left atrium, atrial septal defect, and absence of coronary sinus, a developmental complex. *Circulation.* 1965; 31:906-18.
 14. Postema PG, Rammeloo LA, van Litsenburg R, Rothuis EG, Hruda J. Left superior vena cava in pediatric cardiology associated with extra-cardiac anomalies. *Int J Cardiol.* 2008 Jan 24;123(3):302-6.
 15. Choi EY1, Hong SK2, Jeong NY2. Clinical characteristics of prenatally diagnosed persistent left superior vena cava in low-risk pregnancies. *Prenat Diagn.* 2016 May;36(5):444-8.
 16. Chen SY, Wang XD, Yang TZ, Yu HY. Fetal Persistent Left Superior Vena Cava with Trisomy 21: A Case Report and Literature Review. *Pediatr Neonatol.* 2016 Jun;57(3):252-5.
 17. Machevin-Surugue E, David N, Verspyck E, Labadie G, Blaysat G, Durand I, Ickowicz V, Marpeau L. Dilated coronary sinus in prenatal echocardiography: identification, associations and outcome. *Prenat Diagn* 2002; 22: 898-902.
 18. Kalache KD, Romero R, Conoscenti G, Qureshi F, Jacques SM, Chaiworapongsa T, Treadwell M, Johnson A. Prenatal diagnosis of dilated coronary sinus with persistent left superior vena cava in a fetus with trisomy 18. *Prenat Diagn* 2003; 23: 108-110.
 19. Biffi M, Boriani G, Frabetti L, Bronzetti G, Branzi A. Left superior vena cava persistence in patients undergoing pacemaker or cardioverter-defibrillator implantation: a 10-year experience. *Chest.* 2001 Jul;120(1):139-44.
 20. Webb W, Gamsu G, Speckman J, Kaiser J, Federle M, Lipton M. Computed tomographic demonstration of mediastinal venous anomalies. *AJR Am J Roentgenol.* 1982; 139(1): 157-161.
 21. Karl K, Sinkovskaya E, Abuhamad A, Chaoui R. Intrathymic and other anomalous courses of the left brachiocephalic vein in the fetus. *Ultrasound Obstet Gynecol.* 2016 Oct;48(4):464-469.
 22. Chaoui R1, Heling KS, Kalache KD. Caliber of the coronary sinus in fetuses with cardiac defects with and without left persistent superior vena cava and in growth-restricted fetuses with heart-sparing effect. *Prenat Diagn.* 2003 Jul;23(7):552-7.
 23. Martínez-Villar M, Gran F, Ferrer Q, Giral G, Sabaté-Rotés A, Albert DC. Persistent Left Superior Vena Cava With Absent Right Superior Vena Cava. *Rev Esp Cardiol (Engl Ed).* 2016 Feb;69(2):220-1.
 24. Bartsota M, et al. Dilated coronary sinus due to persistent left superior vena cava: cause of coarctation of the aorta or 'innocent' associated finding? *Ultrasound Obstet Gynecol.* 2016;48(Suppl. 1):167-269.
 25. Meadows WR, Sharp JT. Persistent left superior vena cava draining into the left atrium without arterial oxygen unsaturation. *Am J Cardiol.* 1965; 16:273-279.
 26. Ramos N, Fernández-Pineda L, Tamariz-Martel A, Villagrà F, Egurbide N, Maitre MJ. Absent right superior vena cava with left superior vena cava draining to an unroofed coronary sinus. *Rev Esp Cardiol.* 2005 Aug;58(8):984-7.
 27. Figueras F, Meler E, Iraola A, Eixarch E, Coll O, Figueras J, Francis A, Gratacos E, Gardosi J. Customized birthweight standards for a Spanish population. *Eur J Obstet Gynecol Reprod Biol.* 2008 Jan;136(1):20-4.
 28. Sheikh AS, Mazhar S. Persistent left superior vena cava with absent right superior vena cava: review of the literature and clinical implications. *Echocardiography* 2014;31(5):674-679.