



## Metástasis mamaria de linfoma de células del manto

### Mammary metastasis of mantle cell lymphoma.

Andrés Dardano-Berriel, Yuhamy Curbelo-Peña, Raúl Guerrero-López, Tomas Stickar, Julia Gardenyes-Martínez, Helena Vallverdú-Cartie

#### Resumen

**ANTECEDENTES:** Los linfomas mamarios primarios constituyen menos de 1% de todos los linfomas no-Hodgkin, 1.7-2.2% de todos los linfomas no-Hodgkin nodales adicionales y 0.04-0.5% de todas las neoplasias malignas de la mama. El linfoma de células del manto representa 4% de los linfomas en Estados Unidos, y entre 7-9% en Europa y se diagnostica en pacientes con una mediana de edad de 60 años. Aparece en mujeres posmenopáusicas en forma de masa mamaria indolora, unilateral. El linfoma de mama secundario es sistémico, con afectación simultánea o posterior en otro sitio.

**CASO CLÍNICO:** Paciente con una tumoración mamaria, inicialmente postraumática, que en el contexto de plaquetopenia se catalogó clínica y radiológicamente como hematoma y que, más tarde, el diagnóstico fue: linfoma de células del manto secundario a linfoma previo nodal inguinal en segunda línea de tratamiento con quimioterapia.

**CONCLUSIONES:** La persistencia o el rápido crecimiento de un hematoma mamario o de una lesión con apariencia radiológica benigna, sobre todo con antecedente de linfoma previo, puede resultar maligna. La biopsia mediante aguja gruesa es decisiva en el diagnóstico porque permite el estudio histológico e inmunohistoquímico para la confirmación molecular. El tratamiento se basa, sobre todo, en quimio y radioterapia, opciones que mejoran la supervivencia y disminuyen la recurrencia.

**PALABRAS CLAVE:** Linfoma de células del manto; masa mamaria indolora; mujeres posmenopáusicas; linfoma secundario de la mama; tumor mamario traumático; trombocitopenia.

#### Abstract

**BACKGROUND:** Primary mammary lymphomas represent less than 1% of all Non Hodgking Lymphomas (NHL). Mantle cell lymphoma (MCL) represents 4% of lymphomas in the United States, and 7-9% in Europe and is diagnosed in patients with a median age of 60 years. Unilateral painless mammary mass in postmenopausal women use to be the clinical presentation. Secondary breast lymphoma is defined as the presence of systemic lymphoma with breast involvement, as the patient below.

**CLINICAL CASE:** 57-year-old female patient with post-traumatic mammary tumor, with history of thrombocytopenia, first-time diagnosed of hematoma, with breast enlargement and later diagnosed as lymphoma of mantle cells with pathology test and classified as secondary to previous inguinal nodal lymphoma.

**CONCLUSIONS:** It is important to keep in mind this diagnosis in view of the persistence or rapid growth of a mammary hematoma or other lesion with benign radiological appearance. The biopsy is the gold standard for diagnosis, since it allows the histological and immunohistochemical study, for molecular confirmation. The treatment is mainly based on chemo / radiotherapy, which improves survival and decreases recurrence.

**KEYWORDS:** Mantle cell lymphoma; Unilateral painless mammary mass; Postmenopausal women; Secondary breast lymphoma, Traumatic mammary tumor; Thrombocytopenia.

Departamento de Cirugía General,  
Hospital Universitario de Vic, Barcelo-  
na, España.

**Recibido:** febrero 2018

**Aceptado:** agosto 2018

#### Correspondencia

Yuhamy Curbelo Peña  
layuha@hotmail.com

#### Este artículo debe citarse como

Dardano-Berriel A, Curbelo-Peña Y,  
Guerrero-López R, Stickar T, Gardenyes-  
Martínez J, Vallverdú-Cartie H. Metá-  
stasis mamaria de linfoma de células  
del manto. Ginecol Obstet Mex. 2018  
noviembre;86(11):740-743.

DOI: <https://doi.org/10.24245/gom.v86i11.1979>



## ANTECEDENTES

Los linfomas mamarios primarios constituyen menos de 1% de todos los linfomas no-Hodgkin, 1.7-2.2% de todos los linfomas no-Hodgkin nodales adicionales y 0.04-0.5% de todas las neoplasias malignas de la mama.<sup>1</sup> El linfoma de células del manto representa 4% de los linfomas en Estados Unidos, y entre 7-9% en Europa, se diagnostica en pacientes con una mediana de edad de 60 años, y es más frecuente en hombres (relación 2:1).<sup>2</sup> Casi todos aparecen como una masa mamaria indolora, unilateral, en mujeres posmenopáusicas (la edad promedio al momento del diagnóstico es de 55-60 años).<sup>3</sup> Los criterios convencionales para el linfoma de mama primario los definieron Wiseman y Laio; confieren uniformidad en el diagnóstico, evaluación y tratamiento de estos tumores.<sup>1</sup> El linfoma de mama secundario, más frecuente, es sistémico, con afectación simultánea de la mama o posterior a otro sitio de afectación,<sup>2</sup> como el caso aquí reportado.

## CASO CLÍNICO

Paciente de 57 años, en tratamiento, con antecedentes personales de meningoencefalitis. Tratamiento por linfoma de células del manto, con recidiva en la zona inguinal tres meses antes de la consulta. Tuvo una tumoración mamaria derecha de 3 días de evolución posterior a un traumatismo leve. En la exploración física se palpó un nódulo de 6 x 4 cm, móvil y redondeado, sin lesiones cutáneas. En la mama contralateral o axilar no se encontraron tumoraciones. Trascurridos diez días del traumatismo, en la mamografía y ecografía (**Figura 1**) se apreció una tumoración lobulada, con periferia hiperecoica y núcleo hipoeico compatible con hematoma en fase de organización. Se inició tratamiento con anti-inflamatorios y crioterapia.

La evolución no fue favorable debido a la mastalgia y aumento progresivo de la tumoración, sin

otros síntomas. En la exploración se advirtió el notable aumento de la tumoración que ocupaba ambos cuadrantes externos de la mama derecha, sin adenopatías axilares. En la ecografía a las cinco semanas del inicio del cuadro la tumoración medía 10 x 12 x 8 cm, con núcleo muy hipoeico y contornos irregulares. El reporte de la biopsia fue de: infiltrado de linfocitos atípicos CD 79 +, **CD 20 +**, BCL2 +, **ciclina D1 +** y CD 10-, **CD 3-** (**Figura 2**) compatible con metástasis por linfoma de células del manto.

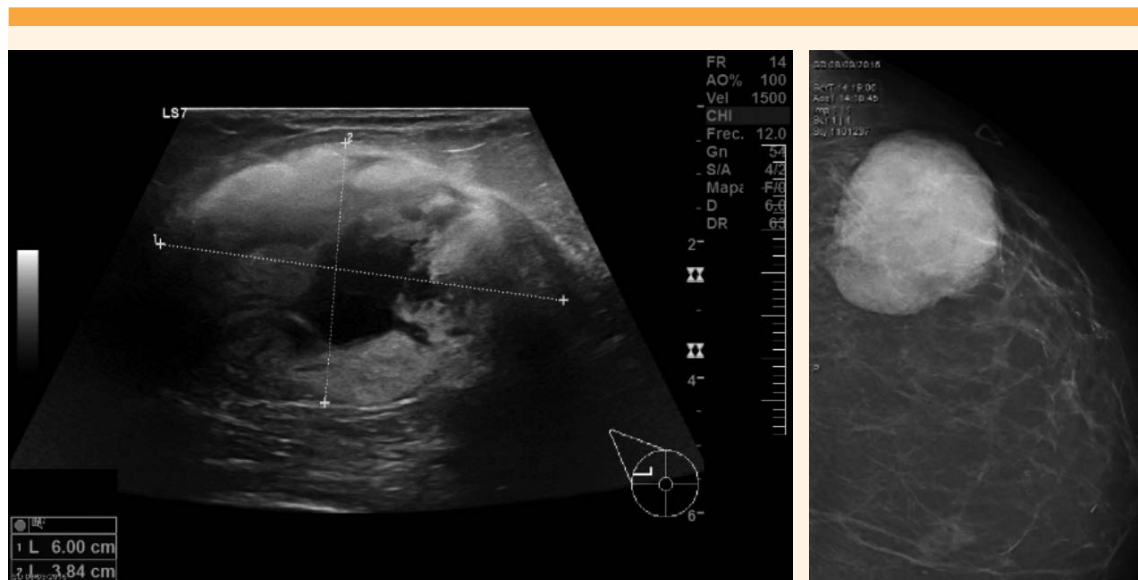
Se realizó PET-TC que confirmó la afectación mamaria, ganglionar en cadena mamaria interna, a la altura del glúteo. Se inició la tercera línea de quimioterapia.

## DISCUSIÓN

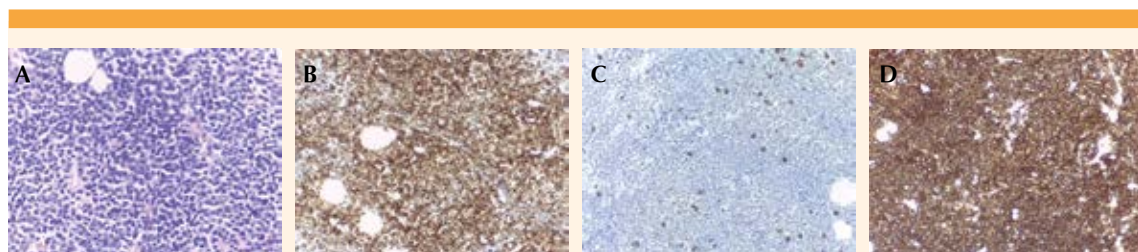
Los linfomas mamarios son tumores poco frecuentes que representan alrededor de 0.5% del total de los tumores malignos de la mama.<sup>4</sup> Su presentación no varía sustancialmente del resto de los tumores mamarios, aunque 10% pueden ser bilaterales,<sup>3</sup> con daño axilar incluso en 40% de los casos. La bilateralidad justifica la exploración de ambas mamas en todos los casos.<sup>3</sup> La variedad más frecuente son los linfomas difusos de células grandes tipo B, que representan 75%.<sup>1</sup>

Los linfomas de células del manto representan 9% del total de los linfomas. Puede haber daño extraganglionar en: estómago, hígado, piel y sistema nervioso central. La afectación mamaria, como el caso aquí reportado, tiene una manifestación clínica excepcional, que representa 1%.<sup>3</sup>

El caso aquí comunicado fue de un linfoma metastásico, del subtipo células del manto, que afectó a la paciente a pesar de tratarse de un tumor más frecuente en hombres. La paciente ya contaba con un diagnóstico previo de linfoma de células del manto de la extremidad inferior, que es más frecuente en mujeres, sobre todo en



**Figura 1.** Mamografía y ecografía mamaria (derecha e izquierda, respectivamente) tomadas diez días después del traumatismo. En la ecografía se aprecia una tumoración lobulada, con periferia hiperecoica y núcleo hipoeico compatible con hematoma en fase de organización.



**Figura 2.** Biopsia mediante BAG. Infiltrado de linfocitos atípicos CD 79 + (C), CD 20 + (D), BCL2 +, ciclina D1 + (B) y CD 10 -, CD 3 - (A). Estos hallazgos son compatibles con metástasis por linfoma de células del manto.

la sexta década de la vida.<sup>4,5</sup> El linfoma de mama secundario, más frecuente, es sistémico, con afectación de la mama simultánea o posterior. En la práctica clínica es difícil distinguir entre afectación mamaria primaria con diseminación secundaria y afectación primaria a otro sitio con afectación mamaria secundaria.<sup>2</sup>

Desde el punto de vista radiológico debe establecerse el diagnóstico diferencial con hematomas en fase de organización o fibroadenomas. Esto es de suma importancia porque, efectivamente, en el caso aquí informado, el antecedente del traumatismo en el contexto de plaquetopenia, más una imagen radiológica con caracterís-



ticas de aparente benignidad, dificultó y, por ende, retrasó, casi un mes, el diagnóstico que, finalmente se estableció luego del evidente aumento de tamaño que hizo sospechar un proceso neoplásico.<sup>6,7</sup>

La translocación cromosómica t(11:14) es la alteración molecular distintiva, con una sobreexpresión de ciclina D1, como en el caso de nuestra paciente.<sup>2</sup>

En general, el tratamiento de los linfomas mamarios incluye la quimio y radioterapia. La cirugía no disminuye el riesgo de recurrencia local o mejora la supervivencia, que es de entre 40.5-20.5%. Para la enfermedad sin afectación nodal se recomienda la radiación local sola, excepto para mujeres muy jóvenes en quienes el riesgo de cáncer de mama es una preocupación. Las tasas de respuesta completa y control local son superiores a 90%.<sup>3,8-10</sup> En enfermedad ganglionar o avanzada, como en el caso aquí reportado, se dio quimioterapia con rituximab y observación. Algunos pacientes con enfermedad poco grave (menos de 10 cm), tumores del cuadrante externo y afectación ganglionar axilar ipsilateral pueden tratarse con radioterapia sola como alternativa.<sup>3</sup>

## CONCLUSIONES

Ante la persistencia o rápido crecimiento de un hematoma mamario o de una lesión con apariencia radiológica benigna es importante tener en mente esta posibilidad diagnóstica, sobre todo en el contexto clínico de una paciente

con antecedente de linfoma previo. La biopsia mediante aguja gruesa juega un papel decisivo en el diagnóstico porque permite el estudio histológico e inmunohistoquímico para la confirmación molecular. El tratamiento se basa, sobre todo, en quimio y radioterapia, que mejora la supervivencia y disminuye la recurrencia.

## REFERENCIAS

1. Koganti SB, et al. Marginal zone lymphoma of the breast-A diminished role for surgery. *Int J Surg Case Rep* 2016; 25:4-6. doi: 10.1016/j.ijscr.2016.05.041.
2. Ruiz Pardo J, et al. Afectación mamaria por linfoma de células del manto en un varón. *Cir Esp* 2017;95(3):121-78. doi: 10.1016/j.ciresp.2016.06.007
3. Rock K, et al. An Unusual Case of Marginal Zone B-Cell Lymphoma Arising in the Breast - Its Diagnosis and the Role of Radiotherapy in its Management. *Breast Care (Basel)*. 2011;6(5):391-93. <https://doi.org/10.1159/000333128>
4. Messer A, et al. New B-cell Lymphomas in the Setting of a Previous Rare Breast Implant-Associated B-cell Lymphoma. *Plast Reconstr Surg Glob Open*. 2016;4(11):e1148. doi:10.1097/GOX.0000000000001148.
5. Dane F, et al. Primary breast mantle cell lymphoma with atypical relapse patterns. *J BUON* 2011;16(1):181-82.
6. Relea Sarabia A, et al. Hematoma mamario enmascarando un sarcoma. *Radiologia* 2015;57(5):445-48. doi:10.1016/j.rx.2015.05.001.
7. Ballesio L, et al. An incidental finding of breast cancer after breast injury. *Clin Ter* 2012;163(2):133-5.
8. Zhang Na, et al. Primary breast diffuse large B-cell lymphoma in the era of rituximab. *Onco Targets Ther* 2016;6093-6097.
9. Nicholson BT, et al. Extranodal Lymphoma of the Breast. *Radiol Clin North Am*. 2016;54(4):711-26. doi: 10.1016/j.rcl.2016.03.005.
10. Pérez FF, et al. Primary Breast Lymphoma: Analysis of 55 Cases of the Spanish Lymphoma Oncology Group. *Clin Lymphoma Myeloma Leuk* 2017;17(3):186-91. doi: 10.1016/j.clml.2016.09.004.