



## Pénfigo vulgar: dificultad en el diagnóstico de un tipo de dermatosis vulvar poco frecuente. Reporte de un caso

José-Gutiérrez Y,<sup>1</sup> Borque-Ibañez A,<sup>1</sup> Baquedano-Mainar L,<sup>1</sup> Del Agua-Arias C,<sup>2</sup> Ruiz-Conde MA<sup>3</sup>

### Resumen

**ANTECEDENTES:** las alteraciones cutáneas de la vulva suponen un motivo frecuente de consulta a ginecólogos y dermatólogos. Los síntomas suelen ser imprecisos, con prurito y ardor, por lo que las pacientes tardan en acudir a consultar al médico.

**OBJETIVO:** exponer un caso poco frecuente de pénfigo vulgar vulvar; además, revisar la incidencia, manifestaciones clínicas, diagnóstico y estrategias de tratamiento.

**CASO CLÍNICO:** paciente de 86 años de edad que acudió a consulta por la aparición de lesiones vulvares ulceradas y ardorosas de dos meses de evolución. Se obtuvo una biopsia para el estudio histológico, cuyo resultado fue acantólisis y formación de una vesícula intraepidérmica suprabasal, sin evidencia de disqueratosis o necrosis. Se prescribieron corticoesteroides por vía tópica y oral durante un mes. Después de ese lapso se realizó un estudio de control, esta vez de una lesión más reciente, que evidenció infiltrado inflamatorio linfoplasmocitario con aislados eosinófilos, sin permeación del epitelio. La inmunofluorescencia directa reportó depósitos intercelulares de IgG en todo el espesor de la epidermis y de C3 en los estratos suprabasales, con lo que se confirmó el diagnóstico de pénfigo vulgar.

**CONCLUSIONES:** para establecer el diagnóstico de las dermatosis vulvares poco frecuentes es importante efectuar una correcta correlación clínico-patológica, pues la mayor parte de estas enfermedades se manifiestan casi de forma idéntica.

**PALABRAS CLAVE:** vulva, dermatosis vulvares, pénfigo vulgar.

Ginecol Obstet Mex. 2017 Aug;85(8):541-546.

## Vulgar pemphigus: Difficulty in diagnosis of a infrequent vulvar dermatoses. A case report.

José-Gutiérrez Y,<sup>1</sup> Borque-Ibañez A,<sup>1</sup> Baquedano-Mainar L,<sup>1</sup> Del Agua-Arias C,<sup>2</sup> Ruiz-Conde MA<sup>3</sup>

### Abstract

**BACKGROUND:** The skin diseases of the vulva are a frequent reason for consultation with both gynecologists and dermatologists. The clinical

<sup>1</sup> Ginecoobstetra.

<sup>2</sup> Anatomopatóloga.

<sup>3</sup> Jefe del servicio de Ginecología.

Hospital Universitario Miguel Servet, Zaragoza (España).

**Recibido:** marzo 2017

**Aceptado:** junio 2017

### Correspondencia

Dra. Yasmina José Gutiérrez  
yjosegu@hotmail.com

### Este artículo debe citarse como

José-Gutiérrez Y, Borque-Ibañez A, Baquedano-Mainar B, Del Agua-Arias C, Ruiz-Conde MA. Pénfigo vulgar: dificultad en el diagnóstico de un tipo de dermatosis vulvar poco frecuente. Reporte de un caso. Ginecol Obstet Mex. 2017 ago;85(8):541-546.

cal symptoms are usually vague as pruritus or stinging and patients usually consult later.

**OBJECTIVE:** To document a case of vulgaris vulvar pemphigus, and review the incidence, clinical presentation, diagnostic strategies and treatment.

**CLINICAL CASE:** An 86-year-old patient who came to medical service for ulcerated and burning vulvar lesions of two months of progression. A biopsy was obtained for the histological study, which resulted in acantholysis and suprabasal intraepidermal vesicle, without evidence of dyskeratosis or necrosis. We prescribe topical and oral corticosteroids during a month. Posteriorly, a control study was performed of the most recent lesion that evidenced lymphoplasmacytic inflammatory infiltrate with eosinophilic isolates, without epithelial permeation. Direct immunofluorescence test reported intercellular deposits, IgG throughout the thickness of the epidermis, and C3 in the suprabasal stratum, thus confirming the diagnosis of pemphigus vulgaris.

**CONCLUSIONS:** For correct diagnosis it is essential the clinic-pathological correlation, because many of these diseases manifest themselves almost identically.

**KEY WORDS:** Vulva; Vulvar dermatoses; Pemphigus vulgaris

<sup>1</sup> Ginecoobstetra.

<sup>2</sup> Anatomopatóloga.

<sup>3</sup> Jefe del servicio de Ginecología.

Hospital Universitario Miguel Servet, Zaragoza (España).

#### Correspondence

Dra. Yasmina José Gutiérrez  
yjosegu@hotmail.com

## ANTECEDENTES

Las dermatosis vulvares son un grupo amplio y heterogéneo de enfermedades de difícil diagnóstico y clasificación, por lo que la Sociedad Internacional para el Estudio de las Enfermedades Vulvovaginales (ISSVD, por sus siglas en inglés) desarrolló un criterio para simplificar y unificar las diferentes nomenclaturas de este tipo de alteraciones.<sup>1</sup> La clasificación más reciente (2006) se basa en el patrón histológico de cada uno de los cuadros clínicos (**Cuadro 1**).

La vulva, al igual que el resto de la piel, puede afectarse por múltiples enfermedades de diferente etiopatogenia. El prurito, dispareunia y sensación de ardor o sequedad vulvar son signos comunes en diversas enfermedades; por tanto, es importante efectuar una buena correlación clínico-histológica para establecer el diagnóstico correcto.<sup>2</sup>

El pénfigo vulgar es una enfermedad crónica, autoinmunitaria mucocutánea que suele originar ampollas flácidas. Su incidencia se estima en 0.1 a 0.5 por cada 100,000 personas-año, con un pico entre la cuarta y sexta décadas de la vida y afecta por igual a hombres y mujeres.<sup>3</sup>

La principal característica patogénica del pénfigo vulgar es la formación de autoanticuerpos, principalmente IgG (subclase 4), que reaccionan con la región amino-terminal de las desmogleínas situadas en los desmosomas de la superficie celular de los queratinocitos.<sup>4</sup>

El origen del pénfigo depende de la interacción entre factores genéticos predisponentes y factores ambientales, inductores del mismo, que provocan una respuesta inmunológica del huésped contra los desmosomas epidérmicos. La predisposición genética se relaciona con diversos haplotipos, como: HLA, DR14, DQ1



**Cuadro 1.** Modificado de la clasificación de las dermatosis vulvares de la ISSVD (2006)

<b>Patrón liquenoide</b>
<ul style="list-style-type: none"> <li>• Liquen escleroso</li> <li>• Liquen plano</li> </ul>
<b>Patrón de esclerosis dérmica</b>
<ul style="list-style-type: none"> <li>• Liquen escleroso</li> </ul>
<b>Patrón espongiótico</b>
<ul style="list-style-type: none"> <li>• Ecema de contacto (irritativo u alérgico)</li> </ul>
<b>Patrón vesículo-ampoloso</b>
<ul style="list-style-type: none"> <li>• Penfigoide ampoloso</li> <li>• Penfigoide de mucosas</li> <li>• Penfigoide gestacional</li> <li>• Pénfigo vulgar</li> <li>• Enfermedad por IgA lineal</li> <li>• Formas ampolosas de eritema multiforme, síndrome de Stevens-Johnson y necrólisis epidérmica tóxica</li> </ul>
<b>Patrón acantósico</b>
<ul style="list-style-type: none"> <li>• Enfermedad de Hailey-Hailey</li> <li>• Enfermedad de Darier</li> <li>• Dermatitis acantolítica del área vulvocrural</li> </ul>
<b>Patrón granulomatoso</b>
<ul style="list-style-type: none"> <li>• Enfermedad de Crohn</li> <li>• Síndrome de Melkersson-Rosenthal</li> </ul>
<b>Patrón vasculopático</b>
<ul style="list-style-type: none"> <li>• Aftas</li> <li>• Enfermedad de Behçet</li> <li>• Vulvitis de células plasmáticas</li> </ul>

y DQ3, incluso DR4 en judíos ashkenazi; no obstante, esta predisposición es insuficiente para que se manifieste la enfermedad, pues suelen requerirse “factores desencadenantes” como: fármacos (AINES, penicilina, pirazolona o sus derivados, agentes quimioterapéuticos, antihipertensivos, entre otros), agentes físicos (quemaduras, radiaciones ionizantes), virus (herpesvirus y paramixovirus), alérgenos por contacto (pesticidas), alimentos (ajo, puerro, fenoles y taninos) y estrés emocional.

El pénfigo vulgar afecta sobre todo a la mucosa oral, incluso la conjuntiva, nariz y genitales.

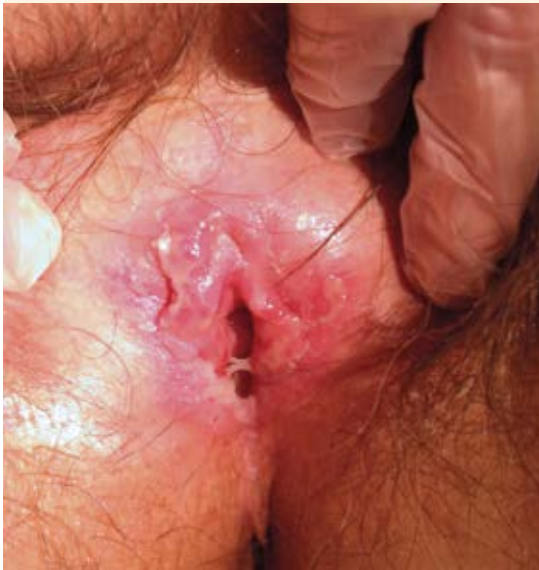Desde el punto de vista clínico se distingue por la aparición de vesículas flácidas, que al romperse producen erosiones dolorosas de forma y tamaño irregulares, con bordes poco definidos, cubiertas por costras hemorrágicas. En 50 a 70% de los pacientes con pénfigo vulgar las lesiones aparecen en la mucosa oral meses antes de extenderse al resto de la piel.<sup>5</sup>

Se comunica un caso extremadamente raro, de una paciente que inició con ampollas en la región vulvar que mediante estudios anatómopatológicos se diagnosticaron como pénfigo vulgar vulvar. Se expone la dificultad para establecer el diagnóstico y se revisa la incidencia, manifestaciones clínicas, diagnóstico diferencial y protocolo de tratamiento de la enfermedad.

### CASO CLÍNICO

Paciente de 86 años de edad, enviada de la consulta de atención primaria al servicio de Patología Vulvar del Hospital Universitario Miguel Servet (Zaragoza, España), por una lesión no sobreelevada en la vulva, de dos meses de evolución, que producía un leve dolor urente. Como antecedentes patológicos la paciente refirió: dislipidemia, hernia hiatal, insuficiencia renal crónica, glaucoma crónico e incontinencia urinaria. Antecedentes quirúrgicos: intervenida de colecistectomía por vía laparoscópica, cataratas y prótesis en la rodilla izquierda. Antecedentes ginecológicos: seis partos eutócicos y menopausia a los 51 años de edad. La paciente negó revisiones médicas de control durante los últimos 10 años. No refirió antecedentes familiares de interés para el padecimiento actual.

En la exploración ginecológica se encontraron: genitales externos eritematosos, con una lesión de 1 cm, no sobreelevada, discretamente ulcerada y de bordes nítidos en el tercio inferior del labio menor derecho, junto al introito (**Figura 1**). La vagina se observó atrofica y al tacto se



**Figura 1.** Imagen macroscópica de la vulva.

identificó al útero normal en anteflexión, sin masas anexiales.

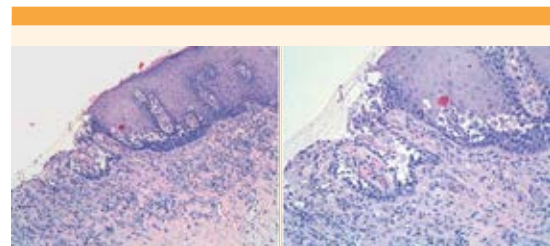
Se obtuvo una biopsia vulvar, de la zona de la lesión, mediante "punch" de 6 mm, cuyo reporte anatomopatológico fue: fragmento de piel, sin anejos, con acantólisis y formación de vesícula intraepidérmica suprabasal; sin evidencia de disqueratosis en el material estudiado; infiltrado inflamatorio linfoplasmocitario, con aislados eosinófilos, sin permeación del epitelio. La imagen histológica fue compatible con dermatosis acantolítica localizada, sin descartar otras alteraciones en las que aparecen vesículas suprabasales como: pénfigo, enfermedad de Hailey-Hailey o enfermedad de Darier.

Con el resultado emitido se decidió prescribir tratamiento con corticoides tópicos y orales durante 15 días y efectuar un nuevo estudio después de un mes. Se indicó crema de propionato

de clobetasol (0.5 mg/g), una aplicación cada 12 horas, y prednisona por vía oral (1 mg/kg/24 h), dividida en dos tomas, con disminución de la dosis a 50% luego de completar dos semanas de tratamiento.

En la cita de control, programada un mes más tarde, se objetivó disminución del prurito, pero continuó con ardor vulvar intenso. En la exploración se observó la persistencia de la lesión de la que se obtuvo la biopsia, incluso apareció una nueva lesión "en espejo", en el labio menor izquierdo, de 1 cm. Ante la falta de un diagnóstico claro y la persistencia de síntomas clínicos, a pesar del tratamiento, se decidió obtener una biopsia de la lesión más reciente.

El resultado de la biopsia fue: fragmento de mucosa con revestimiento epitelial escamoso, acantólisis suprabasal difusa con epidermis cohesiva, en la que destacó la hiperplasia con hipergranulosis e hiperqueratosis compacta, sin componente inflamatorio; infiltrado inflamatorio intersticial discreto a expensas de linfocitos, células plasmáticas y melanófagos. El estudio de inmunofluorescencia directa reportó depósitos intercelulares de IgG en todo el espesor de la epidermis y de C3 en los estratos suprabasales; cambios morfológicos y de inmunofluorescencia compatibles con pénfigo vulgar (**Figura 2**).



**Figura 2.** Estudio anatomopatológico: (A) biopsia de la lesión vulvar inicial; (B) biopsia de la lesión vulvar más reciente (después de un mes posttratamiento).



## DISCUSIÓN

Las dermatosis vulvares representan un auténtico reto diagnóstico para el ginecólogo-dermatólogo, pues existen diversas enfermedades cutáneas o sistémicas que pueden afectar esta zona de forma primaria o secundaria. Esas enfermedades suelen provocar signos y síntomas similares, por lo que la anamnesis cuidadosa, la exploración física completa y el estudio histológico de las lesiones son decisivos para establecer el diagnóstico correcto.<sup>6</sup>

En la paciente de este estudio, por tratarse de una mujer de edad avanzada, se planteó descartar que las molestias vulvares fueran secundarias a una alteración relacionada con la deficiencia crónica de estrógenos, sobre todo liquen escleroatrófico. También se sugirió la posibilidad de eccema de contacto o irritativo porque la paciente refería, en algunas ocasiones, incontinencia urinaria, pero la exploración de los genitales no fue sugerente de ninguna de estas. La infección viral o bacteriana tampoco parecía un diagnóstico probable. Se pensó en alguna enfermedad autoinmunitaria de base, pero debía descartarse la temible posibilidad de una neoplasia maligna vulvar. Todas estas enfermedades requieren tratamientos específicos, así que con estos diagnósticos presuntivos se decidió obtener una biopsia de las lesiones, para establecer el diagnóstico final de pénfigo vulgar.

El término “pénfigo” proviene del griego *pemphix*, que significa ampolla o burbuja, e implica un conjunto de enfermedades ampollosas crónicas de origen autoinmunitario. Esta alteración es causada por la producción de autoanticuerpos dirigidos contra las células de superficie de los queratinocitos, lo que resulta en acantólisis y formación de ampollas. Se clasifica en dos grandes grupos: pénfigo vulgar y pénfigo foliáceo; sin embargo, en los últimos años se han descrito tres nuevas variantes: pénfigo paraneoplásico, pénfigo por IgA y pénfigo herpetiforme.<sup>7</sup>

El pénfigo vulgar es una enfermedad ampollosa autoinmunitaria, provocada por anticuerpos IgG frente a la desmogleína 3. Suele afectar a pacientes adultos y ancianos que, en nuestro caso, se diagnosticó cuando tenía 86 años de edad. En 50-70% de los pacientes con pénfigo vulgar las lesiones se inician en la mucosa oral, aunque también pueden afectar la conjuntiva, nariz y genitales,<sup>8</sup> como en el caso aquí expuesto. Aparecen vesículas que al romperse producen erosiones dolorosas, de forma y tamaño irregulares, con bordes mal definidos, cubiertas por costras hemorrágicas. El signo de Nikolski es positivo cuando hay desprendimiento de la epidermis en apariencia sana al presionar ligeramente de forma lateral. Después del estudio histológico, al preguntarle a la paciente acerca de este signo, no recordó haber tenido lesiones en la mucosa oral previas o simultáneas a las que aparecieron en los genitales, por lo que consideramos se trató de un caso de pénfigo vulgar con manifestación atípica, que dificultó aún más el diagnóstico.

Para que el estudio histopatológico complemente el diagnóstico debe obtenerse una biopsia de la zona adecuada; en la piel, la muestra debe seleccionarse de una lesión reciente, mientras que en las mucosas se prefiere obtenerla del borde de aspecto más inflamatorio. La inmunofluorescencia directa suele mostrar depósitos de IgG en el espacio intercelular (suprabasal) en 90% de los casos, y de C3 en 30 a 50%. La inmunofluorescencia indirecta, efectuada con el plasma del paciente, consiste en la detección de anticuerpos circulantes anti-IgG adheridos a las desmogleínas intercelulares. El resultado suele ser positivo en 80 a 90% de los casos o negativo en pacientes con enfermedad localizada o en fase temprana.<sup>9</sup> En la paciente de este estudio, la primera biopsia se obtuvo de una lesión añeja, por lo que quizá no fue concluyente; sin embargo, la segunda se seleccionó de una lesión más reciente y los es-

tudios de inmunofluorescencia fueron decisivos para establecer el diagnóstico final.

El diagnóstico diferencial de esta enfermedad se establece con: penfigoide ampuloso, eritema multiforme, enfermedad de Hailey-Hailey, dermatitis acantolítica transitoria, entre otras.

La finalidad del tratamiento es detener la producción de autoanticuerpos, para controlar las lesiones coexistentes y evitar la aparición de nuevas. Para prescribir el tratamiento adecuado es necesario valorar la gravedad de la enfermedad al momento del diagnóstico, conocer la edad y el estado de salud de los pacientes. Entre los fármacos disponibles existen los de mayor nivel de recomendación, en función de la calidad de evidencia y con menores efectos adversos. Los corticoesteroides son el tratamiento de primera línea (*nivel de recomendación A*), se recomienda iniciar con prednisona oral a dosis de 1 a 3 mg/kg/día según la gravedad de la enfermedad. Con este protocolo desaparecen las lesiones nuevas en 2 o 3 semanas y se curan las coexistentes en 6 a 8 semanas. Una vez alcanzada la remisión completa, se recomienda realizar estudios de control entre 6 y 10 semanas, y posteriormente reducir las dosis de forma progresiva. Debe indicarse terapia coadyuvante, con la finalidad de disminuir (ahorrar) la prescripción de corticoesteroides y el riesgo de recidiva de la enfermedad. Entre los diferentes fármacos se encuentran: azatioprina, ciclofosfamida, micofenolato mofetil, oro, metotrexato, dapsona, tetraciclinas-nicotinamida, clorambucilo o plasmáferesis.<sup>10</sup> Otros tratamientos incluyen terapias biológicas como: inhibidores del factor de necrosis tumoral alfa o su receptor, diversas citocinas proinflamatorias o agentes que funcionan directamente en los linfocitos B (rituximab).<sup>10</sup>

En la paciente de este estudio se prescribieron corticoesteroides orales y sistémicos,

pues son un tratamiento con mayor nivel de recomendación, perfil de efectos adversos razonable y con resultados satisfactorios a corto plazo.

Para establecer el correcto diagnóstico de las dermatosis vulvares, en especial las poco frecuentes, es importante efectuar una buena correlación clínico-patológica, debido a que la mayor parte de estas enfermedades se manifiestan casi de forma idéntica.

## REFERENCIAS

1. Lynch M, Moyal-Barracco F, Bogliatto L, Micheletti J, Scurry. 2006 ISSVD classification of vulvar dermatoses: pathologic subsets and their clinical correlates. *J Reprod Med* 2007;52:3-9.
2. Barchino-Ortiz L, Suárez-Fernández R, Lázaro Ochaíta P. Dermatitis inflamatorias vulvares. *Actas Dermosifiliogr* 2012;103(4):260-75.
3. Wolff K, Goldsmith L, Katz S, Gilchrist B, Paller A, Leffell D. Fitzpatrick's Dermatology in general medicine. New York: McGraw-Hill, 2008;210-215.
4. Koch PJ, Walsh MJ, Schmelz M, Goldschmidt MD, Zimbelmann R, Franke WW. Identification of desmoglein, a constitutive desmosomal glycoprotein, as a member of the cadherin family of cell adhesion molecules. *Eur J Cell Biol*. 1990;53(1):1-12.
5. Suárez-Fernández R, España-Alonso A, Herrero-Gonzalez JE, Mascaró-Galy JM. Manejo práctico de las enfermedades ampulosas autoinmunes más frecuentes. *Actas Dermosifiliogr* 2008;99:441-455.
6. Schlosser G, Mirowski W. Approach to the patient with vulvovaginal complaints. *Dermatol Ther* 2010;23:438-448.
7. Castellanos Íñiguez AA, Guevara Gutiérrez E. *Dermatología Rev Mex* 2011;55(2):73-83.
8. Kavala M, Topaloğlu-Demir F, Zindancı I, Can B, Turkoğlu Z, et al. Genital involvement in pemphigus vulgaris (PV): Correlation with clinical and cervicovaginal Pap smear findings. *J Am Acad Dermatol* 2015;73(4):655-9.
9. Mutasim DF, Adams BA. Immunofluorescence in dermatology. *J Am Acad Dermatol* 2001;45:803-822.
10. Martin LK, Werth V, Villanueva E, Segall J, Murrell D. Intervenciones para el pénfigo vulgar y el pénfigo foliáceo. Massachusetts Uptodate Waltham. Dirección URL: <<http://www.update-software.com/>> (Consulta: junio 2016).