

# Dermatofitosis diseminada crónica asociada a fagocitosis deficiente tratada con antimicóticos e inmunestimulación fagocitaria

Liliana Serrano-Jaén,<sup>a\*</sup> Luis J. Méndez-Tovar,<sup>b</sup> Víctor Almeida-Arvizu,<sup>c</sup> Patricia Manzano-Gayosso,<sup>d</sup> Erika Córdova-Martínez,<sup>d</sup> Elva Bazán-Mora,<sup>d</sup> Francisca Hernández-Hernández<sup>d</sup> y Rubén López-Martínez<sup>d</sup>

<sup>a</sup>Servicio de Dermatología y Micología Médica, <sup>b</sup>Unidad de Investigación Médica en Dermatología y Micología "Dr. Ernesto Macotela" y <sup>c</sup>Servicio de Alergia e Inmunología Clínica, UMAE Hospital de Especialidades "Dr. Bernardo Sepúlveda", IMSS. México D. F., México  
<sup>d</sup>Laboratorio de Micología Médica, Departamento de Microbiología y Parasitología, Facultad de Medicina, Universidad Nacional Autónoma de México, México D. F., México

Recibido en su versión modificada: 17 de abril de 2006

— Aceptado: 12 de mayo de 2006

## RESUMEN

Se presenta el caso de un hombre de 39 años de edad con dermatofitosis crónica diseminada. De las lesiones se aislaron *Trichophyton rubrum* var. *vellosa* típica, *T. tonsurans* y *Candida albicans*, todos sensibles *in vitro* a compuestos azólicos. La actividad fagocítica *in vitro* comparada con un control normal mostró deficiencia en la misma. Se indicó tratamiento con itraconazol e inmunestimulación con antígeno bacteriano. Durante los dos últimos años el paciente se ha mantenido clínica y micológicamente sano y su actividad fagocitaria es normal. En los pacientes con dermatofitosis crónica recidivante es recomendable la valoración de la respuesta inmune y la inmunomodulación puede ser útil como parte del tratamiento.

## Palabras clave:

Dermatofitosis crónica, fagocitosis, tratamiento

## SUMMARY

A 39 years old man with a long-standing disseminated dermatophytosis even with several antifungal treatments is presented. From lesions, *Trichophyton rubrum* var. *typical downy*, *T. tonsurans* and *Candida albicans* were isolated and showed sensivity to azolic compaunds *in vitro*. The phagocytic activity *in vitro* compared with normal control was depressed. Treatment with itraconazole and immunomodulation using a bacterial antigen was indicated. During the last two years the patient has been clinical and mycologically healthy, and his phagocytosis activity has become normal. In patients with chronic and relapsing dermatophytosis, the immune response evaluation is recommended, and immunomodulation could be useful as a rational measure in patients with a particular immunodeficiency.

## Key words:

Chronic dermatophytoses, phagocytoses, treatment

## Introducción

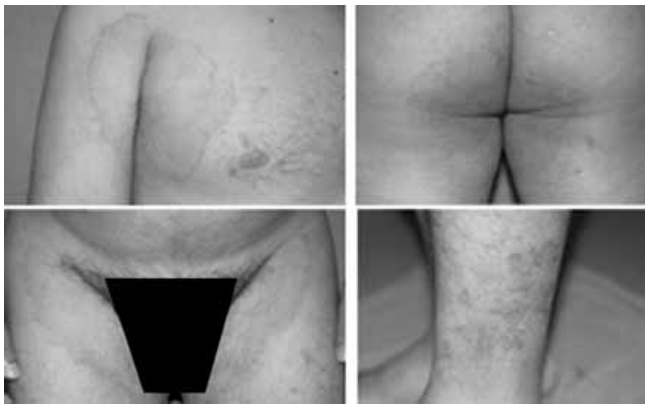Las tiñas de piel lampiña diseminadas y crónicas, son un problema cada día más frecuente en la consulta dermatológica general, debido a que las causas conocidas de inmunosupresión son más numerosas, entre las que se encuentran: iatrogenia por abuso de esteroides sistémicos,<sup>1</sup> infecciones graves como el síndrome de inmunodeficiencia adquirida (SIDA),<sup>2,3</sup> diabetes mellitus sin control metabólico<sup>4</sup> y padecimientos oncológicos.<sup>5</sup> Los pacientes con estos factores, generalmente desarrollan cuadros infecciosos inespecíficos, resistentes al tratamiento y con recidivas frecuentes. Existe además un grupo que sin presentar una inmunodeficiencia específica, desarrollan tiñas con características clínicas semejantes a las que presentan los inmunosuprimidos. En estos casos, además de los procedimientos microbiológicos útiles para el

diagnóstico, son importantes los estudios de la respuesta inmune innata (capacidad de fagocitosis) y de la respuesta inmune adaptativa. Los datos aportados por estos estudios pueden ser muy útiles para la curación de la infección, como lo ilustra el siguiente caso.

## Caso clínico

Masculino de 39 años de edad, originario de Chiapas, México, empleado administrativo y sin antecedentes de importancia para su padecimiento actual que inició hace 21 años, con placas eritematosas, pruriginosas, localizadas en ingles y nalgas, con diseminación posterior a ambas axilas. Recibió tratamiento no especificado, obtuvo mejoría parcial por cinco años; desde hace cuatro años cursa con periodos

\*Correspondencia y solicitud de sobretiros: Dra. Liliana Serrano Jaén. Homero 404, 5º piso Col. Polanco, 11560, México, D. F., México. Correo electrónico: liserja@hotmail.com



**Figura 1.** Placas extensas anulares eritematosas algunas con borde activo, localizadas en axilas, nalgas y piernas.

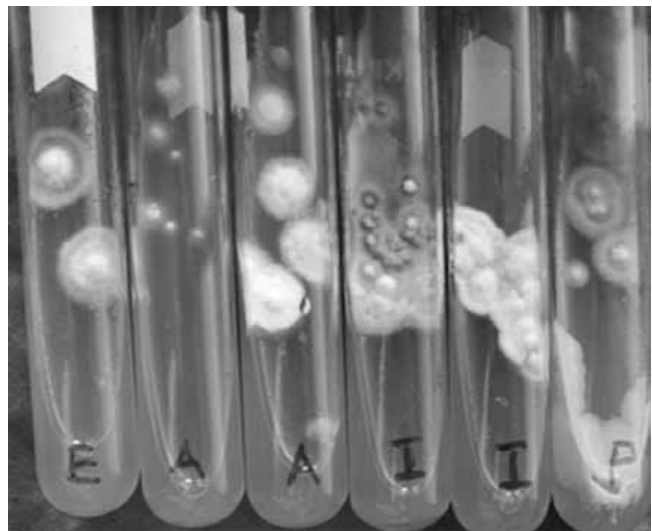
más frecuentes de exacerbación y remisión. Ha sido tratado con crema de miconazol y ketoconazol por vía oral. En los últimos 18 meses ha tomado de manera inconstante itraconazol 100mg/día o fluconazol 200mg/día, recidivando la dermatosis cuando suspende los medicamentos. Dada la pobre respuesta terapéutica, el paciente fue enviado para su estudio al Servicio de Dermatología con el diagnóstico de tiña diseminada recidivante.

En la exploración física se encontró dermatosis diseminada que afecta tronco, extremidades superiores e inferiores, ambos huecos axilares, cara anterior de brazo derecho, hemicintura derecha, tórax posterior, regiones inguinales, pubis, piernas y dorso de ambos pies, constituida por placas anulares, eritemato-escamosas, de bordes bien definidos y de diferente tamaño (Figura 1). En plantas y pliegues interdigitales se observa abundante maceración y descamación.

Los estudios de laboratorio fueron: examen directo con KOH a 15% de escamas de todas las áreas afectadas. Con base en los datos clínicos y la presencia de filamentos en todas las muestras estudiadas, se confirma el diagnóstico de tiña del cuerpo diseminada. Las escamas fueron sembradas en medios de agar dextrosa Sabouraud (ADS) y ADS adicionado con antibióticos. En este paciente, además de los estudios micológicos, de laboratorio básicos (biometría hemática, química sanguínea, electrolitos séricos, pruebas de función hepática e inmunoglobulinas séricas) y detección del virus de inmunodeficiencia humana (VIH), se realizó un protocolo para valorar la respuesta inmune, que consistió en las siguientes pruebas: índice fagocitario de macrófagos de sangre periférica con la técnica de reducción de nitroazul de tetrazolio (NBT),<sup>6</sup> aplicación intradérmica de antígenos (PPD, candidina y toxoide tetánico) y proliferación de células mononucleares de sangre periférica (CMSP) estimuladas con PPD, fitohemaglutinina y candidina.

## Resultados

En los cultivos se observó desarrollo de tres especies: *Trichophyton rubrum* (var. *vellosa* típica<sup>7</sup>) en muestras tomadas de espalda, axilas y pies; *T. tonsurans* en las de axila derecha y pies y finalmente, *Candida albicans* en las de pliegues



**Figura 2.** Hongos aislados de diversas localizaciones: E = espalda; A = axila; I = ingle; P = pie. Se observan colonias de *T. rubrum* con la morfología macroscópica típica. De la axila se aisló *T. tonsurans* y del pie, además *C. albicans*

interdigitales (Figura 2). Las cepas aisladas, se sometieron a prueba de sensibilidad antifúngica por el método E-test®.<sup>8</sup> Los antimicóticos probados fueron ketoconazol, itraconazol y fluconazol. Ninguno de los aislamientos mostró resistencia antifúngica.

Los estudios de biometría hemática, química sanguínea, electrolitos séricos, pruebas de función hepática e inmunoglobulinas séricas se encontraron dentro de límites normales; la prueba para detectar VIH fue negativa.

Los estudios inmunológicos mostraron bajo índice fagocitario comparado con el testigo normal por reducción de NBT: R = 0.030 (normal = 0.046–0.089); A = 0.085 (normal = 0.0149–0.240); A-R = 0.018 (normal = 0.084–0.18), A/R = 1.010 (normal = 2–4), donde R = macrófagos en reposo; A = macrófagos activados; A-R = % de macrófagos activados menos macrófagos en reposo y A/R = macrófagos activados entre macrófagos en reposo.<sup>6</sup> Las pruebas de valoración de inmunidad celular tardía (PPD, candidina y toxoide tetánico), fueron positivas. Los ensayos de proliferación de CMSP fueron negativos con todos los antígenos, observándose lisis celular en todos los pozos a partir del segundo día de incubación.

## Tratamiento

Corroborada la alteración en la inmunidad innata de tipo celular, se inició tratamiento en forma conjunta con el Servicio de Alergia e Inmunología Clínica, aplicando vacuna de antígeno bacteriano: *Staphylococcus aureus* cepa Cowan 1, 1X10<sup>8</sup> bacterias por ml de solución salina; el antígeno se diluyó 1:10 en solución de Evans para aplicar 0.5 ml dos veces por semana durante tres años.<sup>9</sup> La dermatomicosis fue tratada con itraconazol 100mg/día durante 30 días con remisión de las lesiones.

Nueve meses después, el paciente se presentó al Servicio de Dermatología con recidiva de sus lesiones cutáneas

y además afección en las uñas de los pies de las que se aisló *T. rubrum* var. *vellosa* típica, sensible a compuestos azólicos. Se inició tratamiento con pulsos semanales de itraconazol de 200 mg cada 12 horas durante siete días; se suspendió el medicamento durante tres semanas y se reinició.<sup>10</sup> Al concluir el primer pulso, todas las lesiones corporales habían curado; se continuó con el medicamento hasta que hubo curación de uñas (seis ciclos de tratamiento).

Una vez curado el paciente, se determinó nuevamente el índice fagocitario por reducción de NBT, con resultados normales: R = 0.075, A= 0.235, A-R 0.0180, A/R 3.5. En el seguimiento a dos años, el paciente no ha presentado recidiva de la dermatosis y los índices fagocitarios se encuentran en límites normales.

## Discusión

Generalmente las dermatofitosis crónicas se asocian con factores de inmunosupresión graves como cáncer, administración de esteroides sistémicos, infección por VIH, etc. Los pacientes inmunosuprimidos como los infectados por VIH, presentan cuadros clínicos atípicos como los inflamatorios que sugieren otras patologías<sup>11</sup> o incluso dermatofitosis de localización subcutánea como el reportado por Squeo y cols. en 1998.<sup>12</sup> A diferencia de lo mencionado previamente, este paciente presentaba una respuesta inmune aparentemente normal y lesiones clínicas típicas de una dermatofitosis; sin embargo, dadas las recidivas frecuentes durante 21 años, fue necesario explorar posibles alteraciones inmunológicas. Aunque la dermatosis tenía una etiología mixta, las tres especies de hongos aislados (*T. rubrum* var. *vellosa* típica, *T. tonsurans* y *C. albicans*) no mostraron características biológicas especiales, ni resistencia a los antimicóticos. Estos datos apoyaron la necesidad de realizar estudios complementarios.

Los conocimientos sobre la respuesta inmune en las micosis son limitados; sin embargo, cada día es más clara la importancia que ésta tiene en el desarrollo y evolución de estas patologías, incluso hay reportes de los efectos benéficos de algunas citocinas para el tratamiento de micosis en modelos animales infectados experimentalmente y en pacientes oncológicos graves. Entre las moléculas empleadas con estos fines se encuentran el IFN- $\gamma$ , factor estimulante de macrófagos y el factor de necrosis tumoral (TNF- $\alpha$ ).<sup>13</sup>

En pacientes como el de este caso, que no presentaba patologías asociadas a inmunodeficiencia, era necesario valorar la respuesta inmune innata y la adaptativa. Quizá era más importante la primera, ya que es la que interviene inicialmente y de manera directa en la defensa contra los agentes causales de las micosis superficiales. En algunos pacientes la respuesta inmune es aparentemente normal, sin embargo, la función fagocitaria está disminuida. Entre las principales causas hasta ahora investigadas están las sustancias y factores exógenos con repercusión interna como alimentos transgénicos, aspartame,<sup>14</sup> radiaciones,<sup>15</sup> estrés,<sup>16</sup> tabaquismo<sup>17</sup> y algunos contaminantes ambientales.<sup>18</sup> El desequilibrio que ocasionan estos factores se puede traducir en una respuesta inmunológica con inadecuada función fagocitaria como se documenta en este caso, misma que fue

corregida con el tratamiento, sin haber establecido si había uno o varios factores implicados.

La estimulación de la fagocitosis puede ser una medida muy útil para la curación de las micosis. Resultados similares a los de este caso se obtuvieron en un estudio previo por Méndez y cols., en un paciente con actinomicetoma crónico y resistente al tratamiento, el cual fue tratado con cefotaxima, levamisol y antígeno bacteriano, logrando la curación rápida de la micosis.<sup>19</sup>

Este caso ejemplifica que en las micosis superficiales de larga evolución y mala respuesta terapéutica, además de los estudios generales y microbiológicos indicados, es fundamental estudiar la respuesta inmune y valorar la asociación de diversas alternativas de tratamiento. En este paciente, la inmunomodulación con antígeno bacteriano que indujo el restablecimiento del índice fagocitario, asociada a itraconazol, dieron lugar a la curación de una dermatofitosis crónica y recidivante de 21 años de evolución.

## Referencias

1. Akiba H, Motoki Y, Satoh M, Iwatsuki K, Kaneko F. Recalcitrant trichophytic granuloma associated with NK-cell deficiency in a SLE patient treated with corticosteroid. *Eur J Dermatol*. 2001;11:58-62.
2. Kalibala S. Skin conditions common to people with HIV infection or AIDS. *AIDS Action* 1990;10:2-3.
3. Porro MA, Yoshioka MCN, Kaminski SK, Palmeira MC, Fischman O, Alchorne MMA. Disseminated dermatophytosis caused by *Microsporum gypseum* in two patients with the acquired immunodeficiency syndrome. *Mycopathologia* 1997;137:9-12.
4. Huntley AC. The cutaneous manifestations of diabetes mellitus. *J Am Acad Dermatol* 1982;7:427-455.
5. Radentz WH. Opportunistic fungal infections in immunocompromised hosts. *J Am Acad Dermatol* 1989;20:989-1003.
6. Baehner RL, Bocker LA, Davis J. Biochemical basis of nitroblue tetrazolium reduction in normal human and chronic granulomatous disease polymorphonuclear leukocyte. *Blood* 1976;48:309-313.
7. Kaminsky G. Kaminski's Dermatophytes Scheme. <http://www.mycology.adelaide.edu>.
8. Rubio-Calvo MC, Gil-Tomas J, Ruesca RB. Valoración in vitro de la sensibilidad a los antifúngicos. *Rev Iberoam Micol* 1996;13:S60-S63.
9. Busquet J, Lockey RF, Manning HJ (guest editors). WHO Position paper. Allergen immunotherapy: therapeutic vaccines on allergic diseases. *Allergy* 1998;53(suppl 1):1-42.
10. Doncker (de) P, Gupta AK, Marynissen G, Stoffels P, Hereman A. Itraconazole pulse therapy for onychomycosis and dermatomycoses: An overview. *J Am Acad Dermatol* 1997;37:969-974.
11. Burkhart CN, Chang H, Gottwald L. Tinea corporis in human immunodeficiency virus-positive patients: case report and assessment of oral therapy. *Int J Dermatol* 2003;42:839-843.
12. Squeo RF, Beer R, Silvers D, Weitzman I, Grossman M. Invasive *Trichophyton rubrum* resembling blastomycosis infection in the immunocompromised host. *J Am Acad Dermatol*. 1998;39:379-380.
13. Roilides E, Lyman CA, Panagopoulou P, Chanock S. Immunomodulation of invasive fungal infections. *Infec Dis Clin North Am* 2003;17:193:219.
14. Bjorksten B. Evidence of probiotics in prevention of allergy and asthma. *Curr Drugs Targets Inflamm Allergy* 2005;4:599-604.
15. Kilpimaa J, Van de Castele T, Jokinen I, Mappes J, Alatalo RV. Genetic and environmental variation in antibody and T-cell mediated responses in great tit. *Int J Org Evolution* 2005;59:2483-2489.
16. Wright RJ. Stress and atopic disorders. *J Allergy Clin Immunol* 2005;116:1301-1306.
17. Chapman MD. Asthma in the third world: can environmental intervention improve childhood asthma in U. S. Inner cities? *Ann Allergy Asthma Immunol* 2005;95:496-497.
18. Rovere-Querini P, Manfredi AA, Sabbadini MG. Environmental adjuvants apoptosis and the censorship over autoimmunity. *Autoimmun Rev* 2005;4:555-560.
19. Méndez-Tovar LJ, Serrano-Jaén L, Almeida-Arvizu VM. Cefotaxima más amikacina asociadas a inmunomodulación en el tratamiento de actinomicetoma resistente a tratamiento convencional. *Gac Med Mex* 1999;135:517-521.