

Esclerosis temporal mesial

Oscar F. Valdivieso C.^{a*}, Verónica Mota G.^a, Ana L. Velasco M.^b,
Esteban Figueroa P.^c y José Luis Criales C.^a

^aCT Scanner de México—Hospital Santa Fe, México, D.F.

^bUnidad de Neurocirugía Funcional y Estereotaxia, Hospital General de México, México, D.F.

^cServicio de Resonancia Magnética de CT Scanner de México, México, D.F., México

Resumen de historia clínica

El caso corresponde a una mujer de 32 años, epiléptica crónica en tratamiento médico, que cursaba con crisis de ausencia y pérdida del conocimiento. El electroencefalograma (EEG) mostró disfunción en lóbulos frontales. Se realizó resonancia magnética (RM) cerebral con los siguientes hallazgos:

1. En la secuencia T2 en plano coronal oblicuo se identificó disminución del volumen hipocampal derecho, alteración en la arquitectura y pérdida de las digitaciones superiores de la cabeza del hipocampo (Figura 1).
2. En la secuencia FLAIR en plano coronal oblicuo se observó hiperintensidad del hipocampo derecho (Figura 2A).
3. Otros hallazgos fueron la atrofia del fórnix derecho (Figura 1), aumento en la amplitud del cuerno temporal del ventrículo lateral derecho (Figura 2A) y discreta atrofia del cuerpo mamilar derecho (Figura 2B).

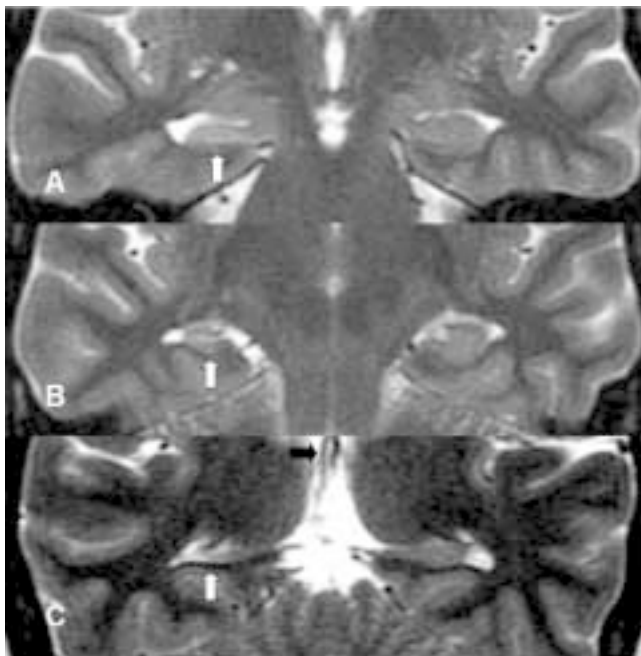


Figura 1. Secuencia de imágenes coronales oblicuas en T2. A: cabeza; B: cuerpo y C: cola del hipocampo. Se aprecian atrofia y alteración de la arquitectura normal y pérdida de las digitaciones normales del hipocampo, así como atrofia del pilar derecho del fórnix (flecha negra).

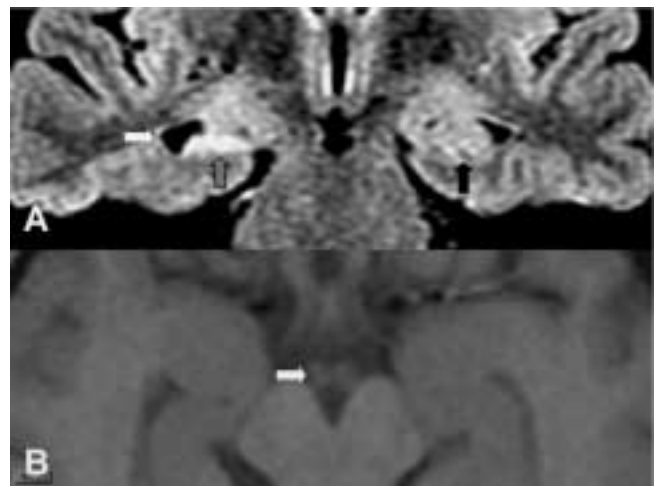


Figura 2. A: Plano coronal oblicuo en secuencia FLAIR. Se aprecia que el giro hipocampal derecho es hiperintenso (Flecha gris). Hay aumento en la amplitud del cuerno temporal del ventrículo lateral ipsilateral. B: Imagen T1 axial. Existe discreta atrofia del cuerpo mamilar derecho (Flecha).

*Correspondencia y solicitud de sobretiros: Dr. Oscar F. Valdivieso C. Calle Rafael Checa No. 3, Col. San Angel, 01000 México D.F. CT Scanner del sur, Tel.: 5481 1980, Correo electrónico: oscarvaldivieso@hotmail.com

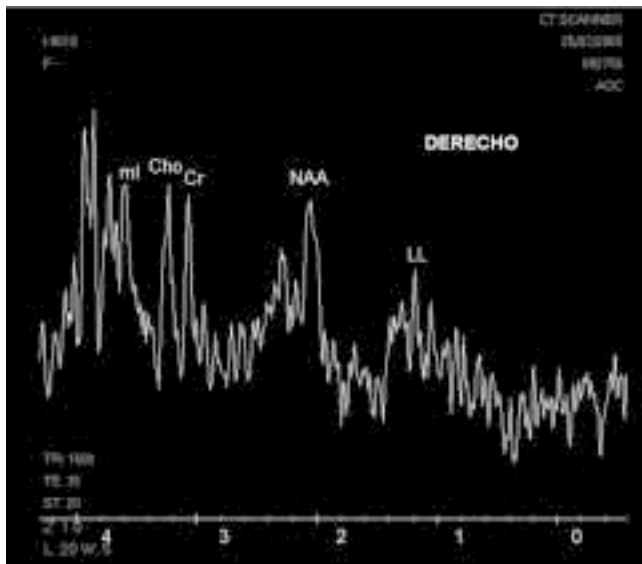


Figura 3. Espectroscopia de giro hipocampal derecho. Disminución en la concentración de NAA y aumento en Cr, Cho, Mio y LL, compatible con esclerosis temporal mesial.

En la espectroscopia por RM (ERM) se encontró reducción en la concentración de N-Acetil Aspartato (NAA) y leve aumento en la creatina (Cr), colina (Cho), mioinositol (Mio) y lípidos-lactato (LL) (Figura 3).

Se estableció el diagnóstico por imagen de esclerosis temporal mesial derecha.

Diagnóstico por imagen

La esclerosis temporal mesial (ETM) es la pérdida neuronal (30% o más) y gliosis en el hipocampo, con cierta reorganización de las vías neuronales y formación de un foco epileptógeno.^{1,2} Corresponde a 70% de las causas de epilepsia del lóbulo temporal. Se caracteriza por convulsiones parciales con aura y alteración de la conciencia, asociadas a alteracio-

nes de la memoria y del EEG en la región temporal antero-medial.^{1,3}

En ocasiones no es claro si la ETM es el punto de origen o si resulta de las convulsiones.⁴ Por otra parte, la ETM se puede identificar en pacientes con epilepsia crónica severa (como en el caso descrito) y en presentación dual con otras patologías que originan epilepsia.⁵

El diagnóstico de ETM se establece en 85 a 90% con RM. Este estudio habitualmente muestra disminución del volumen hipocampal identificable en secuencias como el SPGR 3D (Three-Dimensional Spoiled Gradient Echo) T1 o T2 en plano coronal oblicuo, con asimetría determinada en forma visual o con la volumetría. Se puede observar hiperintensidad y pérdida de las digitaciones del hipocampo, en especial en secuencia FLAIR (Fluid Attenuated Inversion Recovery) en cortes coronales.^{2,6,7} En 40 a 60% de los casos también se observan signos diagnósticos secundarios como la dilatación del cuerno temporal, pérdida de la arquitectura normal del hipocampo y la atrofia del lóbulo temporal, tálamo, fórnix y cuerpo mamilar ipsilateral, relacionado con las diferentes vías del hipocampo.^{2,7} En la ERM se encuentran disminución en la concentración de NAA, y en las relaciones NA/Cr, NAA/Cho y NAA/Cho + Cr, (pérdida o disfunción neuronal), así como aumento de Cr y Cho (astrocitosis reactiva), aumento del Mio (astrocitosis y gliosis reactivas) y aumento del pico de LL.^{6,7}

Referencias

1. **Spencer SS.** When should temporal-lobe epilepsy be treated surgically? *Lancet Neurology* 2002;1:375-382
2. **Connor SEJ, Jarosz JM.** Magnetic Resonance Imaging of patients with epilepsy. *Clinical Radiology* 2001;56:787-801.
3. **Burneo JG, McLachlan RS.** Teaching case report: When should surgery be considered for the treatment of epilepsy?. *Canadian Medical Association Journal* 2005;172:9.
4. **Fisher RS, Stein A, Karis J.** Epilepsy for the neuroradiologist. *AJNR.* 1997;18:851-863.
5. **Yu-tze Ng, McGregor AL, Wheless JW.** Magnetic Resonance Imaging Detection of mesial temporal sclerosis in children. *Pediatric Neurology* 2004;30.2:81-85.
6. **Brandão LA, Domínguez RC.** MR Spectroscopy of the brain. Lippincott Williams & Wilkins. Philadelphia, PA, USA; 2004. p. 80-90
7. **Gupta G.** Magnetic Resonance Imaging of temporal lobe epilepsy. *Supplement Applied Radiology* 2002. p. 22-29