

Expresión inmunohistoquímica de metaloproteasas (MMP-1, 2 y 11) e inhibidor de metaloproteasas de tejido-1 (TIMP-1), y expresión de p53 en linfomas angiocéntricos de células T/NK tipo nasal

Abelardo Meneses-García,^a Jorge Herrera,^b Alejandro Mohar,^a
Claudia García-Cuellar,^a Laura Súchil-Bernal^a

^aInstituto Nacional de Cancerología, México, D.F.

^bEstudios Superiores y de Postgrado, Facultad de Medicina,
Instituto Politécnico Nacional. México, D.F.

Recibido en su versión modificada: 17 de noviembre de 2004

Aceptado: 10 de diciembre de 2004

RESUMEN

Se analizan 20 casos de linfomas extraganglionares de células T/NK de tipo nasal, estudiados en el Instituto Nacional de Cancerología, México, D. F., para su expresión inmunohistoquímica de las células neoplásicas, expresión nuclear de la proteína supresora de tumor p53, así como de enzimas que participan en invasión, destrucción tisular y metástasis: metaloproteasas.

Material y métodos: Se estudió el material quirúrgico de estos casos y se efectuó tinción con hematoxilina y eosina analizando sus características histopatológicas: tamaño celular y detalle citológico. Se realizó estudio de inmunohistoquímica para corroborar el tipo celular, así como CD3 (células T), CD56 (células NK), expresión nuclear de la proteína supresora de tumor p53, y la expresión de metaloproteasas tipo 1, 2, 11 (MMP-1, 2, 11) y un inhibidor de metaloproteasas-1 (TIMP-1). Se analizaron variables demográficas, como edad del paciente, sexo, localización del tumor primario, etapa clínica, tratamiento en general y seguimiento.

Estudio estadístico: Se analizó la prueba exacta de Fisher para correlacionar la expresión entre las metaloproteasas y su diferencial entre las células epiteliales, tumorales, estromales, necrosis y células endoteliales.

Resultados: Los 20 casos fueron positivos CD3 citoplásmico, CD56, 19 de ellos positivos a p53, cinco de ellos con positividad nuclear mayor al 50% de las células neoplásicas. Hubo una mayor expresión citoplásmica tumoral de MMP-1; mayor expresión citoplásmica en el epitelio de TIMP-1 y MMP-11. Los pacientes con sobreexpresión de p53 tuvieron un curso clínico fatal. Tres de ellos recibieron únicamente radioterapia falleciendo dentro del primer mes del tratamiento.

Discusión: Los linfomas angiocéntricos de células T/NK tipo nasal son neoplasias frecuentes en los países de Asia, Latinoamérica, incluyendo a México. Frecuentemente esta patología se asocia a VEB con expresión fenotípica de células T/NK, cuyas características histológicas son: atipia celular linfoide, angioinvasión y necrosis, reflejado en los pacientes con destrucción progresiva de los tejidos blandos del macizo facial y curso clínico fatal.

Palabras clave:

Linfoma angiocéntrico, linfoma de células T/NK, p 53 y linfomas

SUMMARY

Twenty cases of extraganglionic Nasal-type T/NK-cell lymphomas were analyzed at the National Cancer Institute of Mexico. We studied immunophenotype of neoplastic cells, nuclear p53 expression, and enzymes as matrix metalloproteinases participating in invasion, tissular destruction and metastases.

Material and Methods: Paraffin blocks from all cases were retrieved and analyzed by hematoxylin and eosin. Histopathological features included cellular size and cytologic characteristics. We performed immunohistochemistry to determine CD3, CD56, p53 cellular type and expression of (MMPs-1, 2, 11) matrix metalloproteinases and one tissue inhibitor of TIMP-1 metalloproteinase. Demographic variables included, age, sex, primary location, clinical stage, treatment and follow-up.

Statistical analysis: The association of different matrix metalloproteinases in epithelial and tumoral cells, stroma, necrosis and endothelial cells were found to be significant using Fisher's exact test.

Results: All studied cases were positive to cytoplasmic CD3, CD56 (NK cells), 19 of them were positive to p53, five of them with nuclear overexpression of p53 in more than 50% of neoplastic cells. There was significant expression of MMP-1 in tumoral cells; the epithelium displayed significant expression of TIMP-1 and MMP-11. Patients with p53 overexpression displayed a poorer prognosis. Three of them had undergone radiotherapy and died within the first month of treatment.

Discussion: This type of lymphoma is a common neoplasm in Asia, Latin America and Mexico. It is worth noting it has been linked to Epstein-Barr virus with T/NK-cell phenotype, which often displays cellular atypia, an angiocentric growth pattern and necrosis. It is clinically expressed by progressive destruction of midline facial soft tissue and has a poor prognosis.

Key words:

Angiocentric lymphoma, T/NK-cell lymphoma, p53, lymphomas

Correspondencia y solicitud de sobretiros: Abelardo Meneses García, Av. San Fernando 22, 14080 Tlalpan. México, D.F., Tel. 56 28 04 20 Fax: 56 28 04 21 E mail: aameneses@hotmail.com

El linfoma no-Hodgkin de células linfoides T y células asesinas naturales (T/NK) es una entidad clínico-patológica caracterizada por destrucción progresiva de los tejidos blandos y estructuras óseas, habitualmente de la cavidad nasal y tejidos faciales de la línea media. Esta entidad es histológicamente distintiva por su angioinvasión y la presencia de extensas zonas de necrosis de tipo coagulativo.^{1,2} Esta neoplasia fue descrita previamente en el grupo del granuloma letal de la línea media y el linfoma angiocéntrico de células T.³⁻⁵ Alrededor del 10% de los pacientes con linfomas no-Hodgkin presentan enfermedad primaria extraganglionar en la región de la cabeza y el cuello, principalmente en cavidad nasal, senos paranasales, cavidad oral, laringe y órbita.^{1,6-9} Esta neoplasia se ha descrito más frecuentemente en países de Asia y Latinoamérica, incluyendo a México.^{2,10-14} La frecuencia en individuos de origen caucásico es muy rara.^{1,15} Su asociación con el virus de EB, es significativa en los países de mayor frecuencia.^{13-15,16-18} Debido a su frecuente localización nasal y a su inmunofenotipo de células T (CD3c) y células asesinas naturales (CD56), es en la actualidad clasificada por la Organización Mundial de la Salud como linfoma extraganglionar de células T/NK, tipo nasal.^{19,20}

La invasión y destrucción de los tejidos por las células neoplásicas malignas, está asociada con la degradación de macromoléculas de matriz extracelular, incluyendo los componentes de la membrana basal, vasos sanguíneos y del estroma.²¹⁻²³ Las metaloproteinasas (MMPs), son un grupo de estas enzimas descritas en carcinomas de la cavidad oral, cérvix uterino, cáncer de mama, de pulmón, de colon, entre otros. Algunas de ellas asociadas a mayor agresividad.²⁴⁻²⁶ En el caso de los linfomas no-Hodgkin, algunos autores mencionan a través de estudios de zimografía, una mayor expresión de MMP-2, MMP-9, TIMP-1 en

linfomas de mayor agresividad.²⁷⁻²⁹ Sin embargo, hay metaloproteinasas como la tipo 11, las cuales no se expresan en células linfoides neoplásicas, y sí en neoplasias de estirpe epitelial.³⁰ Por el momento no se ha informado la expresión de metaloproteinasas en linfomas de células T/NK de tipo nasal. Otro marcador que ha sido utilizado como predictor de agresividad es la expresión de la p53, la cual se expresa en un porcentaje alto de tumores malignos; sin embargo, en linfomas no-Hodgkin, la expresión de mutaciones del gene p53 es relativamente rara.³¹ En algunos estudios, incluyendo Latinoamérica y México, se han informado la sobreexpresión de p53 en linfomas de células T/NK tipo nasal asociados a una mayor agresividad.³²⁻³⁴ En este estudio, además de evaluar la expresión por inmunohistoquímica de p53 en 20 casos de linfoma de células T/NK tipo nasal, se efectuó el análisis descriptivo del porcentaje y patrones de expresión de las metaloproteinasas 1, 2, 11 (MMP-1,2 y 11) y del inhibidor de metaloproteinasas de tejido-1 (TIMP-1).

Material y métodos

Veinte casos de linfomas angiocéntricos de células T/NK de la región nasal y estructuras de la línea facial media fueron obtenidos del archivo general de Patología, del Instituto Nacional de Cancerología, México. El periodo en que fueron analizados estos casos abarcó de 1992 al año 2000 (parte de estos casos habían sido utilizados en otro estudio).¹⁸ Las biopsias fueron fijadas en formol al 10% e incluidas en parafina. Todos los casos fueron revisados y sus características morfológicas corroboradas por un patólogo externo (LQ [34]). La información clínica fue obtenida de los expedientes médicos de los pacientes.

Cuadro I. Características clínico-patológicas de 20 pacientes con linfoma de células T/NK tipo nasal

Caso	Edad	Sexo	Localización del tumor	Histología	Etapas clínicas	Tratamiento	Seguimiento
1	57	M	Paladar	Mixto	III-B	QT+RT	MCE (10m)
2	30	F	Cavo nasal	Mixto	I-B	QT+RT	MCE (16m)
3	42	F	Cavo nasal	Mixto	IV-B	QT	MCE (3m)
4	32	M	Paladar	Mixto	II-A	QT+RT	MCE (8m)
5	93	F	Cavo nasal	Cél. Grandes	II-B	RT	MCEI (1m)
6	49	M	Cavo Nasal	Mixto	II-B	QT+RT	VSTI (16m)
7	38	M	Nasofaringe	Mixto	I-A	QT+RT	VSTI (10m)
8	23	F	Paladar	Mixto	II-B	QT+RT	VSTI (12m)
9	23	M	Nasofaringe	Mixto	III-A	QT+RT	VST (60m)
10	28	F	Cavo nasal	Mixto	III-B	QT+RT	MCE (4m)
11	67	F	Nasofaringe	Mixto	III-B	QT+RT	MCE (36m)
12	43	M	Cavo nasal	Mixto	IV-B	QT	MCE (1m)
13	62	M	Cavo nasal	Mixto	II-B	RT	MCE (1m)
14	66	M	Cavo nasal	Cél. grandes	II-A	QT+RT	VST (60m)
15	36	M	Cavo nasal	Mixto	IV-B	QT	MCE (1m)
16	54	M	Cavo nasal	Mixto	IV-B	QT+RT	MCEI (3m)
17	57	F	Cavo nasal	Cél. Grandes	IV-B	RT	MCEI (1m)
18	63	M	Cavo nasal	Mixto	I-A	QT+RT	VCT (132m)
19	22	M	Cavo nasal	Mixto	IV-B	No recibió	MCEI (1m)
20	43	M	Palada	Mixto	IV-B	QT	MCEI (3m)

MCE : Muerto con enfermedad; VST: Vivo sin tumor; VCT: Vivo con tumor

Inmunohistoquímica

El estudio por inmunohistoquímica fue realizado utilizando la técnica de estreptavidina-biotina. Brevemente: se realizaron cortes de 3 micras de todos los tejidos, los cuales fueron colocados en portaobjetos de vidrio pretratados con organosilano. Después se desparafinaron, bloqueando con peróxido endógeno por incubación con 1.5% de peróxido de hidrógeno en metanol por 30 minutos. Las laminillas de vidrio fueron pretratadas con buffer citrato (10mM) por 15 minutos a 100°C. Un paso de preincubación con 10% de suero de caballo normal, seguido de un procedimiento de inmunoperoxidasa de tres pasos. El primer paso incluyó los anticuerpos CD3, CD56 y p53 de DAKO, Carpintería, CA. El segundo paso una inmunoglobulina de caballo anti-ratón y un tercer paso, estreptavidina (Boehringer, Mannheim, Germany). La actividad peroxidasa fue desarrollada con tetracloruro de 3,3-diaminobencidina y con peróxido de hidrógeno como el sustrato. Los tejidos para estudio de p53 fueron considerados como positivos si hubo intensidad moderada en más de 10% de los núcleos de células tumorales. Se utilizó un microscopio de doble cabeza, marca Leica. Se gradificaron los casos utilizando un porcentaje de 0 a 100% de células positivas. Los anticuerpos dirigidos a las metaloproteasas (MMPs-1,2,11 y TIMP-1) fueron obtenidos por donación del Dr. Thomas Bugge, Ph.D (Chief, Proteases and Tissue Remodeling Unit Oral and Pharyngeal Cancer Branch. National Institute of Dental and Craniofacial Research. National Institutes of Health, Bethesda USA). El método de inmunohistoquímica fue el mismo al descrito previamente y ajustado a las especificaciones de los catálogos de Oncogene Research Products (MMP-1,2 y TIMP-1) en Boston, MA y NeoMarkers, Inc. Fremont, CA in Cancer Research (MMP-11 [Stromelysin-3]). Estos anticuerpos se utilizaron a una dilución de 1:50 con reacción a los 5 minutos. Para la valoración de las metaloproteasas se comparó la positividad expresada en intensidad leve a intensa (+, ++, +++) y el porcentaje de células: epitelio de superficie y de los conductos (como control interno), células tumorales, estroma, células endoteliales y áreas de necrosis.

Análisis estadístico

Se comparó la expresión de metaloproteasas en epitelio, células tumorales, estroma, necrosis y células endoteliales, así como entre las diferentes MMPs y TIMP-1, a través de la prueba exacta de Fisher. Para la expresión de p53 se valoró en porcentaje de positividad nuclear: > 50%; 20-50% y < 20%.

Resultados

Las características de los datos clínicos de los pacientes y hallazgos histológicos se presentan en el cuadro I. De los 20 pacientes, 13 fueron hombres y 7 mujeres (relación 1.8:1), con mediana de edad de 43 años (intervalo de 22 a 93 años). El síntoma más frecuente fue la obstrucción nasal. En 13 casos la muestra del tumor fue de la cavidad nasal, en cuatro casos del paladar y en tres de la nasofaringe (Figura 1). Nueve pacientes se presentaron en etapa clínica temprana (etapa clínica I y II) y 11 pacientes en etapa clínica avanzada (III y IV). La mayoría de los

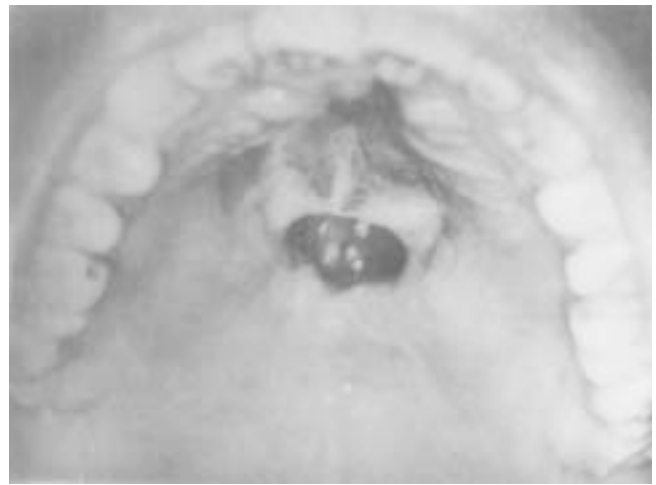

Figura 1. Fotografía mostrando una úlcera de 4 cm, con extensa necrosis en el paladar blando.

pacientes recibieron tratamiento combinado a base de quimioterapia y radioterapia (12 pacientes), cuatro pacientes recibieron quimioterapia como tratamiento único, tres pacientes sólo radioterapia y un paciente no alcanzó a recibir tratamiento (caso 19). Catorce pacientes fallecieron a causa de la enfermedad, tres de ellos durante el tratamiento (caso 5, 12 y 15). Once de ellos fallecieron independientemente del tratamiento recibido. Seis pacientes están vivos. Cinco de ellos sin evidencia de enfermedad y uno con enfermedad recurrente después de 10 años (caso 18).

Histopatología

En todos los casos se demostró infiltrado de células linfoides atípicas de forma difusa, con angioinvasión y acompañados por zonas de necrosis confluyente de tipo coagulativo (Figuras 2 y 3). El espectro histológico varió desde células grandes a células de tamaño intermedio, predominando el patrón mixto (17 casos). Las células linfoides atípicas frecuentemente mostraron irregularidad nuclear, patrón de cromatina en grumos gruesos, con ocasionales nucléolos principalmente en las células grandes y mitosis atípicas. Acompañando a estas células linfoides atípicas, se observaron cantidades variables de células plasmáticas, histiocitos, neutrófilos y eosinófilos (estos últimos en relación con zonas de ulceración).

Inmunohistoquímica

Los resultados de inmunohistoquímica para células linfoides T (CD3), células NK (CD56) y p53 se muestran en el cuadro II. Todos los casos de esta serie fueron positivos a células T/ NK, así como a p53, excepto un caso (caso 11). Cinco casos mostraron positividad nuclear mayor al 50% de las células tumorales (casos 3,5,10,13 y 17) (Figura 4). La expresión de metaloproteasas 1,2,11 y TIMP-1 se muestran en el cuadro III. La MMP-1 fue positiva en las células tumorales de los 20 casos y con intensidad de moderada a severa ($p=0.008$). En contraste la TIMP-1 fue negativa en las células tumorales en 19

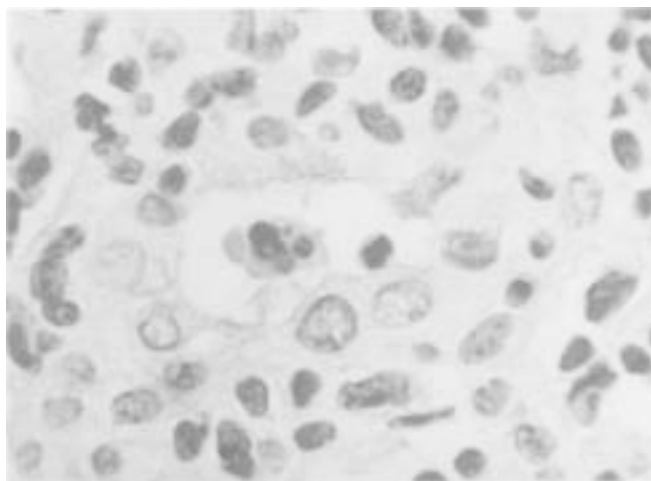


Figura 2. Aspecto microscópico que muestra vaso sanguíneo rodeado por células neoplásicas linfoides, las células infiltran la pared y la luz vascular (250 X, HE)



Figura 3. Zona de necrosis de tipo coagutivo. Vestigio de células neoplásicas (200 X, HE).

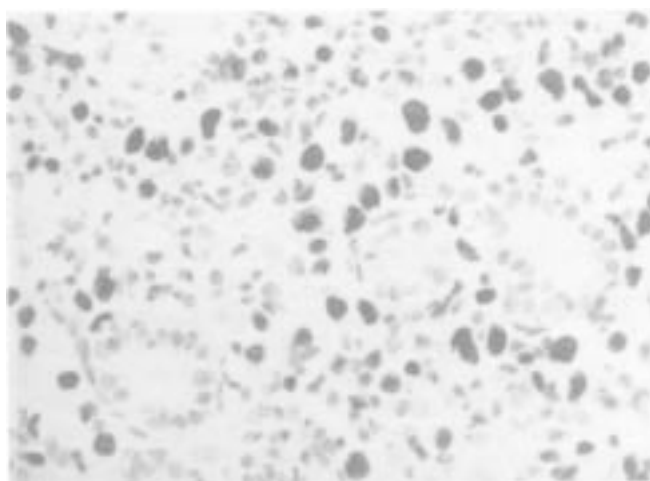


Figura 4. Estudio de inmunohistoquímica por método de peroxidasa con tejido incluido en parafina (p53, mostrando intensa positividad nuclear en células neoplásicas malignas). Además se observan conductos residuales inmersos en la población neoplásica linfóide (300X).

casos. De acuerdo con la prueba de Fisher, hubo mayor significancia estadística al correlacionar positividad entre epitelio y células endoteliales, en la expresión de MMP-1, 2 y 11, así como TIMP-1.

Discusión

Los linfomas de células T/NK tipo nasal, de acuerdo a la clasificación actual de la OMS,¹⁹ corresponden a 7% de los linfomas no-Hodgkin registrados en el Instituto Nacional de Cancerología, México. Este tipo de linfomas de células linfoides T/NK predominan en individuos orientales, latinoamericanos y mexicanos, como fue corroborado en esta serie,^{2,10-14,16,18} y compartiendo una estrecha asociación con el virus de Epstein-Barr, como ha sido publicado por diferentes investigadores y en diversas zonas geográficas del mundo.^{7,13-18,32,34} Algunos autores sugieren que una exposición crónica en sitios anatómicos como la cavidad nasal y el paladar, expuestos desde muy temprana edad al virus de EB, pueden dar lugar a través del tiempo a mutaciones y transformación oncogénica de las células que participan en la defensa tisular, como son las células linfoides T y células asesinas naturales.³⁵

En esta serie la localización del linfoma fue mayor en la cavidad nasal (13 casos), aunque se ha descrito en sitios lejanos al macizo facial, como son los testículos, piel, tracto gastrointestinal.^{1,2,34,36} En este estudio la mayor prevalencia fue en hombres con una amplia gama de edades, desde la pediátrica hasta en individuos de edad avanzada.

Debido a que las células neoplásicas parecen tener predilección por invadir y destruir la pared de los vasos sanguíneos, frecuentemente se encuentran extensas zonas de necrosis, por ello, se ha enfatizado en la necesidad de efectuar por lo menos seis biopsias en diferentes zonas de la lesión, y así evitar el retraso en el diagnóstico de la enfermedad.² Estas zonas de necrosis igualmente pueden ser secundarias a la liberación de gránulos citotóxicos por las células T y NK como lo demostró Elenitoba y cols, en el que prácticamente todos su casos mostraron positividad a perforinas, granzimas y TIA-1.¹⁸

Sin embargo, considerando que hay otros mecanismos de daño tisular, los que favorecen la invasión tumoral y metástasis, se analizó la expresión de enzimas proteolíticas relacionadas a estas funciones. Entre ellas, el grupo de metaloproteasas 1,2 y 11, así como el inhibidor de metaloproteasas de tejido-1. Otra de las MMP involucradas en estos procesos es la MMP-9, la cual para ser estudiada se requiere de material en fresco, no así las mencionadas previamente, las que pueden ser analizadas en material incluido en parafina. De esta manera, es posible analizar las células que expresan estas MMPs, así como su interrelación entre las células epiteliales, tumorales, estromales, endoteliales y en las zonas de necrosis. En algunos estudios se ha mencionado que la expresión de la mayoría de las metaloproteasas reside en las células del estroma, las cuales estimulan a las células tumorales para su síntesis y posterior liberación, en los momentos de invasión y metástasis.³⁷ En este estudio pudimos observar que la expresión de estas metaloproteasas fue más evidente en el citoplasma de las células tumorales y en particular la MMP-1, la cual fue más intensa a medida que se encontraba más cercano a los vasos sanguíneos, sugiriendo la posibilidad de su participación en el daño a la pared del vaso sanguíneo.

Algunos estudios indican que la interacción de las células linfoides con componentes de la membrana basal (laminina, colágena tipo IV) o por interacción con la célula endotelial, podrían inducir a las células linfoides a producir metaloproteasas.³⁸ Así, estas proteasas podrían contribuir significativamente en los eventos asociados a la transformación de las células T y NK a través de la membrana basal subendotelial. Algunos estudios no han demostrado la expresión de TIMPs en los procesos linfoproliferativos, salvo en los linfomas de alto grado de estirpe B. En este estudio, las células tumorales fueron negativas al TIMP-1 y positividad leve en el epitelio de superficie y de los conductos (12 casos), lo cual podría deberse a un probable mecanismo de defensa contra las células invasoras, y ello explicar el frecuente hallazgo de encontrarse áreas de epitelio y conductos inmersos en el tumor sin daño tisular, a diferencia de lo que lo hacen las células endoteliales. La falta de expresión de MMP-2 y la baja expresividad de MMP-11 limitada al epitelio, puede explicarse, ya que la primera interviene principalmente para fraccionar la colágena tipo IV, y favorecer la migración de células endoteliales y así aumentar la angiogénesis; fenómeno que no suele observarse en este tipo de linfomas, cuya característica es no encontrar colágena ni aumento de la vascularidad. Con relación a la MMP-11, ésta participa más en las neoplasias de estirpe epitelial en su proceso de invasión y metástasis, no así en los procesos inmunoproliferativos, lo cual puede explicar el hallazgo mostrado en este trabajo.

El gene p53 es el más frecuentemente mutado en cáncer humano, y es el prototipo regulador del crecimiento y división celular.³⁹ Sin embargo, las mutaciones del gene p53 son relativamente raras en los linfomas no-Hodgkin.³¹ Extrapolando el hallazgo de Quintanilla y cols, en su análisis de la presencia de mutaciones del gene p53 en cinco pacientes de 25 y que en

cuatro de éstos pacientes tuvieron un curso evolutivo fatal, realizamos inmunohistoquímica para p53 y se observó que cinco pacientes (caso 3,5,10,13 y 17) tuvieron sobreexpresión de esta proteína nuclear y de la misma manera los pacientes tuvieron un curso clínico agresivo, falleciendo los pacientes en menos de cuatro meses, independientemente de la modalidad de tratamiento instituido. Cabe destacar que tres de estos pacientes recibieron únicamente radioterapia, y la muerte en ellos ocurrió dentro del primer mes de recibir tratamiento, a pesar que dos de ellos tenían etapa clínica temprana. Sun, Wicha y Leopold⁴⁰ mencionan que pacientes que reciben radioterapia pueden manifestar mayor expresión y daño de p53 con el consiguiente aumento en la agresividad tumoral, por lo que debe tomarse en cuenta en estudios futuros.

Cuadro III. Expresión de metaloproteasas 1,2, 11 e inhibidor de metaloproteasa 1 (TIMP-I)

	MMP-I	TIMP-I	MMP-2	MMP-11
Epitelio	+ 11 -9	+ 12 -8	+ 11 -9	+ 12 -8
Tumor	+ 20 -0	+ 1 -19	+ 13 -7	+19 -1
Estroma	+ 17 -3	+9 -11	+7 -13	+6 -14
Necrosis	+ 14 -6	+0 -20	+7 -13	+7 -13
Endotelio	+2 -18	+4 -16	+2 -18	+4 -16

Cuadro II. Características inmunohistoquímicas de 20 pacientes con linfoma de células T/NK tipo nasal

Caso	CD56	CD3	P53	Tratamiento	Seguimiento
1	+	+	+	QT+RT	MCE (10m)
2	+	+	+	QT+RT	MCE (16m)
3	+	+	+(>50%)	QT	MCE (3m)
4	+	+	+	QT+RT	MCE (8m)
5	+	+	+(>50%)	RT	MCE (1m)
6	+	+	+	QT+RT	VST (16m)
7	+	+	+	QT+RT	VST (10m)
8	+	+	+	QT+RT	VST (12m)
9	+	+	+	QT+RT	VST (60m)
10	+	+	+(>50%)	QT+RT	MCE (4m)
11	+	+	+	QT+RT	MCE (36m)
12	+	+	+	QT	MCE (1m)
13	+	+	+(>50%)	RT	MCE (1m)
14	+	+	+	QT+RT	VST (60m)
15	+	+	+	QT	MCE (1m)
16	+	+	+	QT+RT	MCE (3m)
17	+	+	+(>50%)	RT	MCE (1m)
18	+	+	+	QT+RT	VCT (132m)
19	+	+	+	No recibió	MCE (1m)
20	+	+	+	QT	MCE (3m)

MCE : Muerto con enfermedad; VST: Vivo sin tumor;
VCT: Vivo con tumor

En conclusión, los linfomas de células T/NK son frecuentes en nuestro medio, están estrechamente vinculados a VEB y tienen una evolución progresiva y habitualmente fatal. Las extensas zonas de necrosis y destrucción tisular en estos pacientes pueden ser secundarias a la liberación de perforinas, granzimas o gránulos citotóxicos (TIA-1), así como a enzimas como las metaloproteasas. La sobreexpresión de p53, confiere una mayor agresividad probablemente aumentando la resistencia a la radioterapia sobre todo en pacientes con positividad nuclear (50%) a esta proteína.

Referencias

1. Jaffe ES, Chan JKC, Su IJ, Frizzera G, Mori S, Séller AC, et al. Report of the workshop on nasal and related extranodal angiocentric T/NK cell lymphomas: definitions, differential diagnosis, and epidemiology. *Am J Surg Pathol* 1996;20:103-111.
2. Meneses A, Zarate A, Sobrevilla P, Reynoso E, Ochoa F, Gómez E, et al. Linfoma angiocéntrico centrofacial (reticulosis polimorfa). Estudio clínico patológico de 35 casos. *Patología* 1993;31:163-168.
3. Eichel BS, Harrison EG, Devine KP, Scaton PW, Brown HA. Primary lymphoma of the nose including a relationship to lethal midline granuloma. *Am J Surg* 1966;12:597-605.
4. Chan JKC, NG CS, Lau WH, Lo STH. Most nasal/nasopharyngeal lymphomas are peripheral T-cell neoplasms. *Am J Surg Pathol* 1987;11:418-429.
5. Yung YW, Jeffery CB, Stewart DDS, Kratochvil J, Zieper MB. Angiocentric T-cell lymphoma presenting as midface destructive lesion: Case report and

- literature review. *Oral Surg Oral Med Oral Pathol Oral Radiol Endod* 2002;94:353-60.
6. **Yuen A, Jacobs CH.** Lymphoma of the head and neck. *Semin Oncol* 1999;26:338-345.
7. **Ho FC, Choy D, Loke S, Kung I, Fu K, Liang R, et al.** Polymorphic reticulosis and conventional lymphomas of the nose and upper aerodigestive tract: a clinicopathologic study of 70 cases and immunophenotypic studies of 16 cases. *Hum Pathol* 1990;21:1041-1050.
8. **Ye YL, Zhou MH, Lu XY et al.** Nasopharyngeal and nasal malignant lymphoma: a clinicopathological study of 54 cases. *Histopathology* 1992;20:511-516.
9. **Ratech H, Burke JS, Blayney DW, Sheibani K, Rappaport H.** A clinicopathologic study of malignant lymphomas of the nose, paranasal sinuses and hard palate including cases of lethal midline granuloma. *Cancer* 1989;64:2525-2531.
10. **Aozasa K, Ohsawa M, Tajima K, Sasaki R, Maeda H, Matsunaga T, et al.** Nation-wide study of lethal mid-line granuloma in Japan: frequencies of Wegener's granulomatosis, polymorphic reticulosis, malignant lymphoma and other related conditions. *Int J Cancer* 1989;44:63-66.
11. **Ho FCS, Todd D, Loke SL, Ng RP, Khoo RKK.** Clinicopathological features of malignant lymphomas in 294 Hong Kong Chinese patients, retrospective study covering an eight year period. *Int J Cancer* 1984;34:143-148.
12. **Ng CS, Chan JKC, Lo STH, Poon YF.** Immunophenotypic analysis of non-Hodgkin's lymphomas in Chinese: a study of 75 cases in Hong Kong. *Pathology* 1986;18:419-425.
13. **Arber DA, Weiss LM, Albuja PF, Chen YY, Jaffe ES.** Nasal lymphomas in Peru, high incidence of T-cell immunophenotype and Epstein-Barr virus infection. *Am J Surg Pathol* 1993;17:392-399.
14. **Navarro-Roman L, Zarate-Orsorno A, Meneses-García A, Kingma DW, Jaffe ES.** High grade AIL and Epstein-Barr virus infection in 22 cases from Mexico. *Mod Pathol* 1994;7:117A.
15. **Weiss LM, Gaffey MJ, Chen YY, Frierson HF.** Frequency of Epstein-Barr viral DNA in "Western" sinonasal and Waldeyer's ring non-Hodgkin's lymphomas. *Am J Surg Pathol* 1992;16:156-162.
16. **Van Gorp J, Weiping L, Jacobse K, Yong HL, Feng-Yuan L, De Weger RA, et al.** Epstein-Barr virus in nasal T-cell lymphomas (Polymorphic reticulosis/midline malignant reticulosis) in Western China. *J Pathol* 1994;173:81-87.
17. **Jaffe ES.** Nasal and nasal-type NK/T cell lymphoma: a unique form of lymphoma associated with the Epstein-Barr virus. *Histopathology* 1995;27:581-583.
18. **Elenitoba-Johnson KSJ, Zarate-Orsorno A, Meneses-García A, Krenacs L, Kingma DW, Raffeld M, et al.** Cytotoxic granular protein expression, Epstein-Barr virus strain type, and latent membrane protein-1 oncogene deletions in nasal T-lymphocyte/natural killer cell lymphomas from Mexico. *Mod Pathol* 1998;11:754-761.
19. **Chan JKC, Jaffe ES, Ralklaer E.** Extranodal NK/T cell lymphoma, Nasal type. *Pathology and genetics of tumours of Haematopoietic and Lymphoid Tissues.* Edit by ES Jaffe, NL Harris, H Stein, JW Vardiman. Lyon, World Health Organization Classification of Tumours and IARC Press, 2001, pp 204-207.
20. **Harris NL, Jaffe ES, Stein H, Banks PM, Chan JKC, Clearly ML, Delsol G, et al.** A revised European-American classification of lymphoid neoplasms: a proposal from the International Lymphoma Study Group. *Blood* 1994;84:1361-1392.
21. **Kusukawa J, Sasaguri Y, Shima I, Kameyama T, Morimatsu M.** Expression of matrix metalloproteinase-2 related to lymphoid node metastasis of oral squamous cell carcinoma. A clinicopathologic study. *Am J Clin Pathol* 1993;99:18-23.
22. **Matrisian LM.** The matrix-degrading metalloproteinases. *BioEssays* 1992;14:455-463.
23. **Stetler-Stevenson WG, Aznavoorian S, Liotta LA.** Tumor cell interactions with the extracellular matrix during invasion and metastasis. *Annu Rev Cell Biol* 1993;9:541-572.
24. **Kusukawa J, Sasaguri Y, Shima I, Kameyama T, Morimatsu M.** Expression of matrix metalloproteinase-2 related to lymph node metastasis of oral squamous cell carcinoma. A clinicopathological study. *Am J Clin Pathol* 1993;99:18-23.
25. **Davidson B, Goldberg I, Liokumovich P, Popolovic J, Gotlieb WH, Lerner-Geva L, et al.** Expression of metalloproteinases and their inhibitors in adenocarcinoma of the uterine cervix. *Int J Gynecol Pathol* 1998;17:295-301.
26. **Gonzalez-Avila G, Iturria C, Vadillo F, Teran L, Selman M, Perez-Tamayo R.** 72 kD (MMP-2) and 92-kD (MMP-9) type IV collagenase production and activity in different histologic types of lung cancer cells. *Pathobiology* 1998;66:5-16.
27. **Kossakowska AE, Urbanski SJ, Watson A, Hayden LJ, Edwards DR.** Patterns of expression of metalloproteinases and their inhibitors in human malignant lymphomas. *Oncol Res* 1993;5:19-28.
28. **Kossakowska AE, Urbanski SJ, Edwards DR.** Tissue inhibitor of metalloproteinases-1 (TIMP-1) RNA is expressed at elevated levels in malignant non-Hodgkin's lymphomas. *Blood* 1991;77:2475-2481.
29. **Kossakowska AE, Edwards DR, Prusinkiewicz C, Zhang MC, Guo D, Urbanski SJ, et al.** Interleukin-6 regulation of matrix metalloproteinase (MMP-2 and MMP-9) and tissue inhibitor of metalloproteinase (TIMP-1) expression in malignant non-Hodgkin's lymphomas. *Blood* 1999;94:2080-2089.
30. **Kossakowska AE, Huchcroft SA, Urbanski SJ, Edwards DR.** Comparative analysis of the expression patterns of metalloproteinases and their inhibitors in breast neoplasia, sporadic colorectal neoplasia, pulmonary carcinomas and malignant non-Hodgkin's lymphomas in humans. *Br J Cancer* 1996;73:1401-1408.
31. **Gaidano G, Ballerini P, Gong JZ, Inghirami G, Neri A, Newcomb EW, et al.** p53 mutations in human lymphoid malignancies: association with Burkitt lymphoma and chronic lymphocytic leukemia. *Proc Natl Acad Sci USA* 1991;88:5413-5417.
32. **Quintanilla-Martínez L, Franklin JL, Guerrero I, Krenacs L, Naresh KN, Rama-Rao C, et al.** Histological and immunophenotypic profile of nasal NK/T cell lymphomas from Peru: high prevalence of p53 overexpression. *Hum Pathol* 1999;30:849-855.
33. **Li T, Hongyo T, Syaidufin M, Nomura T, Dong Z, Shingu N, Kojia S, et al.** Mutations of the p53 gene in nasal NK/T cell lymphoma. *Lab Invest* 2000;80:493-499.
34. **Quintanilla-Martínez L, Kremer M, Keller G, Nathrath M, Gamboa-Domínguez A, Meneses Abelardo, et al.** Fend Falko. p53 mutations in nasal natural killer/T-cell lymphoma from Mexico. Association with large cell morphology and advanced disease. *Am J Pathol* 2001;159:2095-2105.
35. **Chan ACL, Ho JWY, Chiang AKS, Srivastava G.** Phenotypic and cytotoxic characteristics of peripheral T-cell and NK-cell lymphomas in relation to Epstein-Barr virus association. *Histopathology* 1999;34:16-24.
36. **Myamoto T, Yoshino T, Takehisa Y, Hagari Y, Mimara M.** Cutaneous presentation of nasal-type T/NK cell lymphoma: clinicopathological findings of 4 cases. *Br J Dermatol* 1998;139:481-486.
37. **Dano K, Romer J, Nielsen B, Björn S, Pyke C, Rygaard J, et al.** Cancer invasion and tissue remodeling-cooperation of protease systems and cell types. *APMIS* 1999;107:120-127.
38. **Romanic AM, Madri JA.** The induction of 72-kD gelatinase in T cells upon adhesion to endothelial cells is VCAM-1 dependent. *J Cell Biol* 1994;125:1165-1169.
39. **Levine AJ.** p53, the cellular gatekeeper for growth and division. *Cell* 1997;88:323-331.
40. **Sun Y, Wicha M, Leopold WR.** Regulation of metastasis-related gene expression by p53: a potential clinical implication. *Mol Carcinog* 1999;24:25-28.