

Gaceta Médica de México

Volumen **140**
Volume

Número **1**
Number

Enero-Febrero **2004**
January-February

Artículo:

Diagnóstico por imagen de la artritis séptica aguda de la cadera

Derechos reservados, Copyright © 2004:
Academia Nacional de Medicina de México, A.C.

Otras secciones de
este sitio:

-  [Índice de este número](#)
-  [Más revistas](#)
-  [Búsqueda](#)

*Others sections in
this web site:*

-  [Contents of this number](#)
-  [More journals](#)
-  [Search](#)

Diagnóstico por imagen de la artritis séptica aguda de la cadera

Ernesto Roldán-Valadez,* Rubén Lima-Dávalos,* Gabriela Sangri-Pinto,* Sara Solórzano-Morales,** Jorge Hernández-Ortiz***

Resumen

La artritis séptica de la cadera, es una alteración relativamente común, que se presenta en cualquier gabinete de Radiología, en la consulta del internista o del médico general y familiar; es la infección de una articulación que suele deberse a gérmenes piógenos. En la mayoría de los pacientes puede identificarse el mecanismo de contaminación: la infección puede deberse a diseminación hematógena, a extensión desde una fuente contigua, a inoculación directa o a contaminación quirúrgica. Los hallazgos radiológicos incluyen aumento del espacio articular y erosiones óseas, centrales y marginales; las primeras alteraciones óseas aparecen 8 a 10 días después del comienzo de los síntomas. Presentamos el caso de una niña de 9 años de edad con artritis séptica de la cadera derecha, y una breve revisión de las características clínicas y los hallazgos por imagen en esta patología.

Palabras clave: Artritis séptica, diseminación bacteriana, metáfisis, osteomielitis

Resumen clínico

Paciente de 9 años con antecedente de infección de vías respiratorias 3 semanas antes, que presenta dolor de la cadera derecha de 24 horas de evolución, además de limitación funcional y edema. El cuadro clínico se acompañó de leucocitosis.

La radiografía de la pelvis mostró aumento del espacio articular y de la densidad de los tejidos blandos, (Figura 1); y por ultrasonido se encontró aumento en la cantidad de líquido articular y ecos agregados, (Figura 2). La gammagrafía mostró mayor captación del radiofármaco en la cadera enferma, (Figura 3).

Summary

Acute septic arthritis is a common diagnosis usually seen by radiologists, internists, and family physicians; it is most commonly caused by pyogenic pathogens. In the majority of patients, it is possible to identify the infection mechanism: spread of infection can be due to hematogenous dissemination, a contiguous source of infection, direct inoculation, or surgical contamination. Radiologic findings include increase in articular space and central and marginal bone erosions; the first plain radiograph changes are seen 8–10 days after symptoms. We present the case of a 9-year-old girl with septic arthritis of right hip; in presenting this case we offer a brief summary of clinical features and main imaging findings of septic arthritis (plain radiographs, ultrasonography, and gammagraphy).

Key Words: Septic arthritis, hip, plain X-rays, ultrasonography, gammagraphy

Discusión

La artritis séptica (AS) de la cadera, es una alteración relativamente común, que se diagnostica en cualquier gabinete de Radiología, en la consulta del internista o del médico general y familiar. El objetivo de este artículo, es presentar los hallazgos por imagen más característicos, para que el médico tenga en mente esta posibilidad diagnóstica y efectúe un diagnóstico oportuno, evitando las complicaciones osteoarticulares de esta patología.

La AS de la cadera es una infección que suele deberse a gérmenes piógenos, produce o perpetúa una artropatía; la infección usualmente alcanza el organismo a través de

* Departamento de Radiología e Imagen. Fundación Clínica Médica Sur. México D. F.

** Departamento de Radiología e Imagen. Instituto Nacional de Pediatría. Coordinador Ultrasonido, Soc. Méx. Rad. México D. F.

*** Jefe del Departamento de Radiología e Imagen. Fundación Clínica Médica Sur. México D. F.

Correspondencia y solicitud de sobretiros: Dr. Ernesto Roldán-Valadez. Fundación Clínica Médica Sur. Departamento de Enseñanza. 4o. Piso, Torre I. Puente de Piedra # 150. Col. Toriello Guerra. Deleg. Tlalpan. CP 14050. México D.F., México. e-mail: ernest.roldan@usa.net Teléfono: (01-55) 5424-7200 Ext. 4222 y 3036. Fax:5665-6148.

la oronasofaringe, el tracto respiratorio, el urogenital o el intestinal. En el neonato y el lactante pequeño la diseminación bacteriana comienza en la metáfisis; en el niño, la mayoría de los casos se produce a consecuencia de un foco de osteomielitis adyacente, y con menos frecuencia, es secundaria a sepsis con siembra bacteriana directa de la sinovial (intento de venopunción, traumatismo penetrante, etc.). En lactantes mayores y en los niños, la mayoría de los casos se deben a *Staphylococcus aureus* (56%) y a estreptococos del grupo A (22%),^{1,2} otros agentes patógenos incluyen *Gonococcus*, *Pseudomonas*, *Enterobacter*, *Meningococcus*, *Salmonella*, *Klebsiella*, *Haemophilus*, *Candida*, virus y bacterias. La afección es monoarticular en 90% de los casos. Su frecuencia es de 35% en rodilla, en cadera 35%, y en tobillo 10%;^{1,2} su localización anatómica no depende del agente etiológico.³

La membrana sinovial se hipertrofia y edematiza como consecuencia de la infección bacteriana, se secreta mayor volumen de líquido sinovial que distiende la cápsula y el edema de las partes blandas se hace evidente. Al cabo de algunos días se acumula pus en la cavidad articular con aumento de la presión intracapsular, lo cual disminuye el flujo sanguíneo epifisario, produce destrucción epifisaria y osteonecrosis, además, las enzimas líticas del líquido articular destruyen la cápsula, tendones y partes blandas. Las complicaciones incluyen las luxaciones, la desalineación o destrucción de la cabeza y el cuello femoral, y la deformidad de la epífisis, la metáfisis o ambas. Eventualmente se desarrolla anquilosis ósea o fibrosa.⁴⁻⁷

Aunque en el diagnóstico diferencial por imagen existen otras causas de enfermedad monoarticular (sinovitis villonodular pigmentada, osteocondromatosis sinovial idiopática), debe considerarse a la infección como la primera posibilidad diagnóstica. El pronóstico de la artritis séptica de cadera en el niño es mucho mejor que en el lactante, aunque a veces se observan alteraciones del crecimiento o bien osteonecrosis de la cabeza femoral.

Radiografía simple

La mala definición de los bordes de la lesión osteolítica es el dato radiológico más típico de infección. La acumulación del líquido articular puede verse como edema de partes blandas, distensión capsular, y desplazamiento lateral leve de la epífisis osificada. Se deberá medir la distancia de la lágrima del acetábulo a la metáfisis medial de ambos cuellos femorales. La asimetría en la amplitud de los espacios intraarticulares de 1-2 milímetros sugiere derrame articular, y una asimetría mayor de 2 milímetros es patológica, sin embargo, la ausencia de asimetría no excluye un derrame articular que se demuestre con ultrasonido.⁸

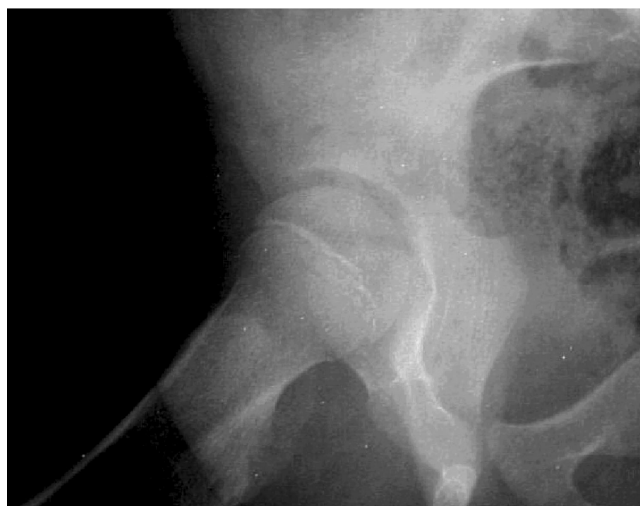

Figura 1. Placa simple de articulación de cadera derecha que muestra aumento del espacio articular, aumento de densidad en tejidos blandos y discreta desmineralización acetabular.

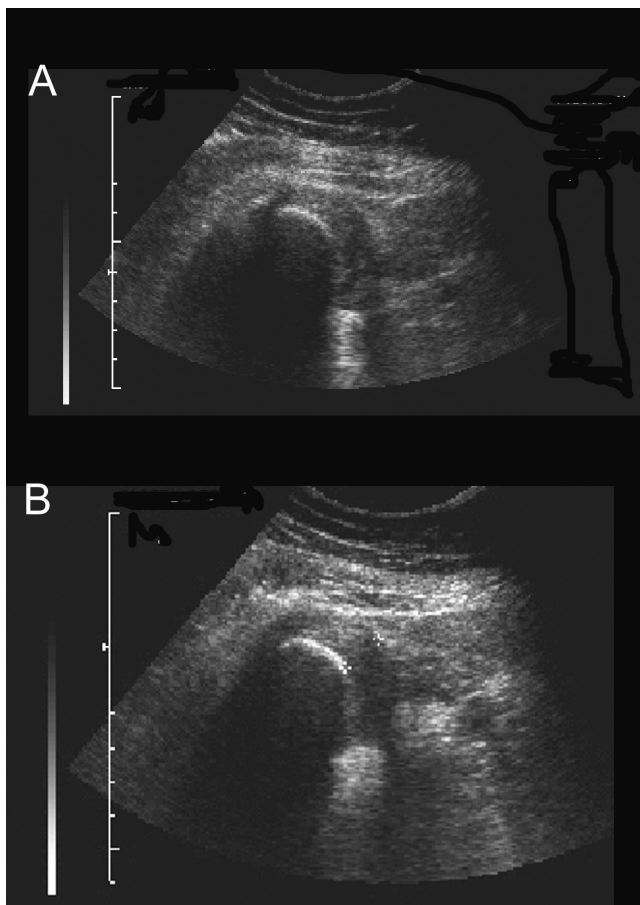


Figura 2. Ultrasonido de articulación de cadera derecha, que muestra la presencia de ecos heterogéneos con áreas anecóicas e hipocóicas.

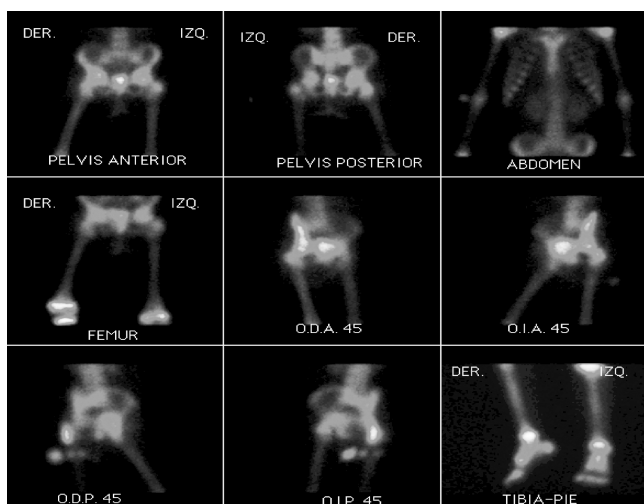


Figura 3. Gamagrama óseo que muestra incremento moderado en la captación de radionúclidos, en la zona de la articulación de cadera derecha (imagen central).

Ultrasonido

El derrame articular se observa como un área anecogénica entre la metáfisis femoral proximal y la cápsula articular, aunque este hallazgo no es específico de infección. El grosor de la cápsula y a la ecogenicidad no son buenos factores predictivos de artritis séptica.⁹ La aspiración guiada por ultrasonido, se recomienda en todos los pacientes con sospecha de AS, porque el diagnóstico definitivo será el análisis bacteriológico del líquido articular.¹⁰

Gammagrafía ósea

La gammagrafía junto con la resonancia magnética, son útiles para descartar una osteomielitis asociada. Se

utiliza una muestra de leucocitos polimorfonucleares del paciente que se marcan con ^{111}In o $^{99\text{m}}\text{Tc}$, éstos son reinyectados a la circulación y se acumulan en el sitio del proceso inflamatorio. Con frecuencia las fases angiográfica, tisular y esquelética muestran un aumento periarticular de captación del trazador. La disminución o ausencia de captación en la epífisis de la cabeza femoral y en la metáfisis indica obstrucción de los vasos intracapsulares epifisarios, que habitualmente se normaliza tras la artrocentesis. La osteomielitis se puede sospechar cuando existe un área focal de aumento de captación no sólo en la articulación sino en el hueso adyacente.^{11,12}

Referencias

1. **Barton LL, Dunkle LM, Habib FH.** Septic arthritis in childhood. A 13-year review. *Am J Dis Child* 1987; 141:898-900.
2. **Welkon CJ, Long SS, Fisher MC, Alburger PD.** Pyogenic arthritis in infants and children: a review of 95 cases. *Pediatr Infect Dis* 1986;5:669-676.
3. **Nelson JD, Koontz WC.** Septic arthritis in infants and children: a review of 117 cases. *Pediatrics* 1966;38:966-971.
4. **Resnick D.** Osteomielitis, artritis séptica e infección de partes blandas: mecanismos y situaciones. 2nd ed. In: Resnick D, editors. *Huesos y articulaciones en imagen* Madrid, España: Marbán Libros, S.L.; 1998, pp. 649-716.
5. **Bennett OM, Namnyak SS.** Acute septic arthritis of the hip joint in infancy and childhood. *Clin Orthop*: 1992; 123-132.
6. **Betz RR, Cooperman DR, Wopperer JM, Sutherland RD, White JJ Jr, Schaaf HW, Aschliman MR, Choi IH, Bowen JR and Gillespie R.** Late sequelae of septic arthritis of the hip in infancy and childhood. *J Pediatr Orthop* 10;365-372:1990.
7. **Choi IH, Pizzutillo PD, Bowen JR, Dragann R, Malhis T.** Sequelae and reconstruction after septic arthritis of the hip in infants. *J Bone Joint Surg Am* 1990;72:1150-1165.
8. **Middleton WD, McAlister WH.** Hip joint fluid in the presence of the vacuum phenomenon. *Pediatr Radiol* 1986;16:171-172.
9. **Zawin JK, Hoffer FA, Rand FF, Teele RL.** Joint effusion in children with an irritable hip: US diagnosis and aspiration. *Radiology* 1993;187:459-463.
10. **Jaramillo D, Treves ST, Kasser JR, Harper M, Sundel R, Laor T.** Osteomyelitis and septic arthritis in children: appropriate use of imaging to guide treatment. *AJR Am J Roentgenol* 1995;165:399-403.
11. **Treves ST, Connolly L, JA K.** Bone. In: Treves ST, editors *Pediatric nuclear medicine*. New York: Springer-Verlag, 1995, p. 233-301.
12. **Sty J, Wells R, Starshak R, Gregg D.** The musculoskeletal system. In: Sty J, Wells R, Starshak R and Gregg D, editors. *Diagnostic imaging of infants and children*, Starshak R and Gregg D. Gaithersburg, MD, USA: Aspen Publishers, 1992, p. 233-405.

