

Localización atípica de linfoma primario de sistema nervioso central en región selar

Reporte de un caso y revisión de la literatura

Andrea Mei Lay Wong del Pino^{a,*‡}, José Roberto Vázquez Nieves^a

Resumen

El linfoma primario del sistema nervioso central (LPSNC) –no Hodgkin– tiene su origen en cerebro, ojo, leptomeninges o medula espinal, sin encontrar evidencia de linfoma sistémico al momento del diagnóstico. El LPSNC se considera una neoplasia maligna rara que comprende del 0.85% al 2% de todos los tumores cerebrales primarios, de localización más común en la región periventricular de los ventrículos laterales; la mayoría son supratentoriales, del 50% al 70% de los casos. Los subtipos histopatológicos más comunes que se pueden observar en el sistema nervioso central son los linfomas de células B grandes. Para el diagnóstico definitivo es necesario una biopsia para obtener una confirmación histopatológica e inmunohistoquímica y con ello seleccionar un tratamiento específico. Se utiliza la quimioterapia y radioterapia como tratamiento principal, presentando en la mayoría de los casos recaída en el primer año, del 15% al 20%, con una supervivencia general de 5 años a partir del diagnóstico, ya que

el tratamiento neuroquirúrgico muchas veces no se puede realizar por la localización del linfoma. Se presenta el caso de un paciente masculino de 55 años que inicia de forma súbita con parálisis completa del tercer nervio craneal derecho y alteraciones en la visión periférica, por lo que se inició protocolo de estudio y, por las características imagenológicas por resonancia magnética de encéfalo y clínicas, se manejó como un macroadenoma hipofisario realizando exéresis de la lesión mediante abordaje transesfenoidal endoscópico.

Palabras clave: Linfoma; sistema nervioso central; región selar; atípico; linfoma primario.

Atypical Localization of Primary Central Nervous System Lymphoma in the Sellar Region. Case Report and Literature Review Abstract

Primary central nervous system lymphoma (PCNSL) –non-Hodgkin– originates in the brain, eye, leptomeninges, or spinal cord without evidence of systemic lymphoma at the time of diagnosis. PCNSL is considered a rare malignant neoplasm, comprising 0.85% to 2% of all primary brain tumors, most commonly located in the periventricular region of the lateral ventricles; the majority are supratentorial in 50% to 70% of cases. The most common histopathological subtypes observed in the central nervous system are large B-cell lymphomas. For a definitive diagnosis, a biopsy is necessary

^a Departamento de neurocirugía. Hospital Regional General Ignacio Zaragoza. Instituto de Seguridad y Servicios Sociales de los Trabajadores del Estado. Ciudad de México, México.

Autora para correspondencia: Andrea Mei Lay Wong del Pino.

Correo electrónico: mei_wow@hotmail.com

ORCID ID:

[‡] <https://orcid.org/0000-0002-4087-5325>

Recibido: 29-febrero-2024. Aceptado: 22-octubre-2024.

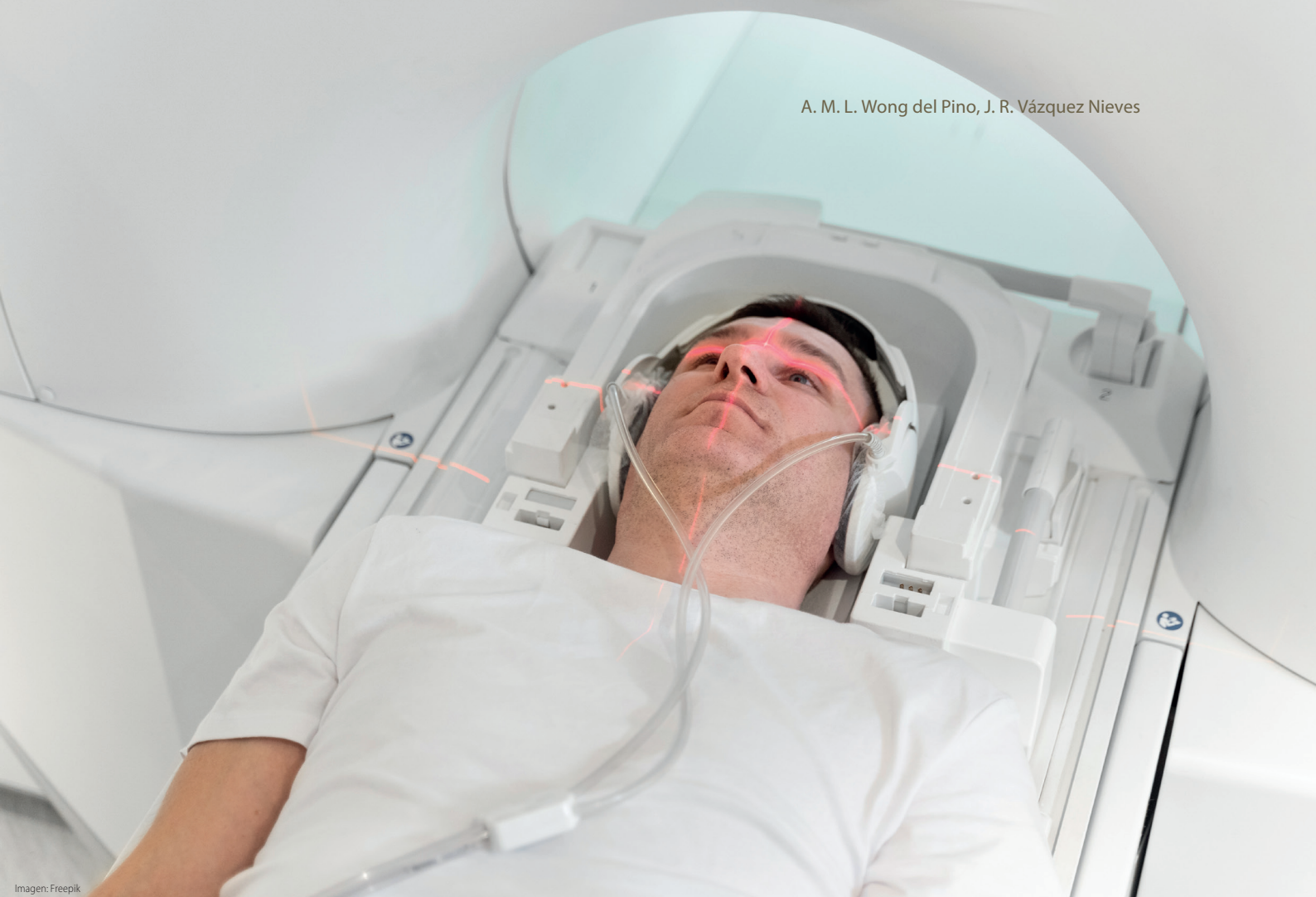

Imagen: Freepik

to obtain histopathological and immunohistochemical confirmation, enabling the selection of specific treatment. Chemotherapy and radiotherapy are used as the primary treatments, with relapse occurring in 15% to 20% of cases within the first year and an overall 5-year survival rate from diagnosis, as neurosurgical treatment is often not feasible due to the lymphoma's location. A case is presented of a 55-year-old male patient who suddenly developed complete paralysis of the right third cranial nerve and peripheral vision disturbances. A diagnostic protocol was initiated, and due to brain MRI and clinical characteristics, the case was managed as a pituitary macroadenoma. The lesion was excised via an endoscopic transsphenoidal approach.

Keywords: *Lymphoma; central nervous system; sellar región; atypical; primary lymphoma.*

INTRODUCCIÓN

El linfoma primario del sistema nervioso central (LPSNC) –no Hodgkin– se origina en cerebro, ojo,

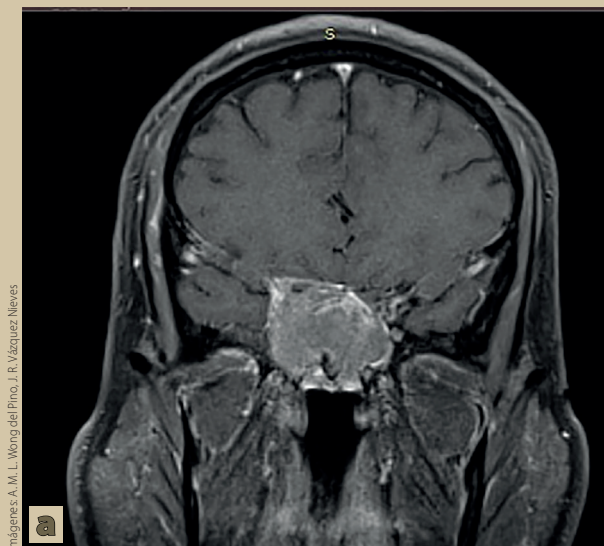
leptomeninges o médula espinal, sin evidencia de linfoma sistémico al momento del diagnóstico. La variedad más frecuente es la originada de las células B. Los LPSNC constituyen alrededor del 0.8-2% de todos los linfomas¹, su mayor frecuencia tiene una localización supratentorial y periventricular, y hasta el momento de esta publicación, sin reportes de localización selar². Se presenta el reporte de un caso de LPSNC en región selar y revisión de la literatura.

REPORTE DE CASO

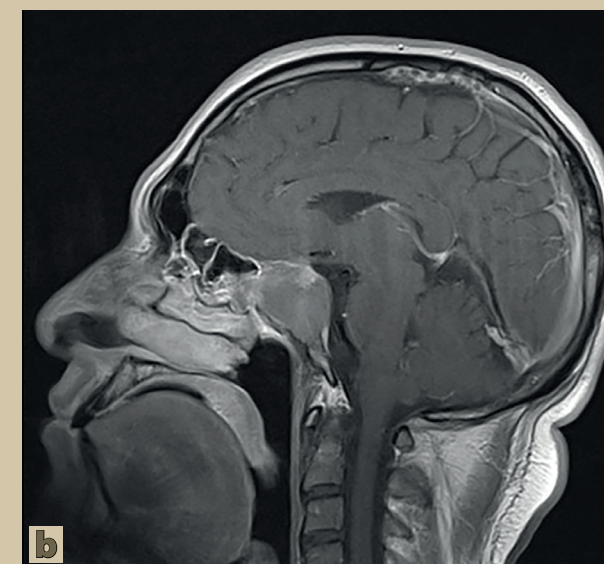Paciente del sexo masculino, de 55 años de edad, con antecedente de cáncer testicular derecho tratado mediante resección en 2017. En julio de 2022, presentó de forma súbita visión borrosa, alteración de la visión periférica, ptosis palpebral derecha y cefalea opresiva holocraneal de intensidad moderada, por lo que acudió a valoración médica.

En la exploración neurológica, se identificó parálisis completa del tercer nervio craneal derecho.

Figura 1. Resonancia magnética



a) RM de encéfalo en secuencia T2 coronal. Se observa a nivel de región selar imagen oval, bordes regulares, bien delimitado.



b) RM de encéfalo en secuencia T2. Se observa imagen oval en región selar de bordes regulares, bien delimitado con extensión a fosas nasales.

El resto de la exploración no mostró afecciones. Fue evaluado por el servicio de oftalmología, que corroboró el déficit neurológico mencionado.

Se realizó una resonancia magnética (RM) de encéfalo simple y contrastada, ponderada en secuencias T1, T2 y T1 con gadolinio. Los hallazgos mostraron ocupación de la silla turca por una imagen ovalada, de bordes regulares y bien delimitada, con extensión hacia las fosas nasales, con dimensiones

aproximadas de $23 \times 22 \times 25$ mm en sus diámetros rostrocaudal, dorsoventral y transversal, respectivamente. La lesión era isointensa en T1 y T2, con mínimo reforzamiento tras la administración del medio de contraste, lo que condicionó un efecto de vector hacia el lado derecho del quiasma óptico (**figuras 1a y 1b**).

Debido a la localización, frecuencia, características clínicas e imagenológicas, se sospechó un

macroadenoma hipofisiario, y la consideración quirúrgica fue realizar la excéresis de la lesión mediante abordaje transesfenoidal endoscópico en su totalidad.

Durante la cirugía se observó una alteración anatómica del rostrum esfenoidal, con ausencia de su cara anterior. La lesión tenía una coloración amarillenta, aspecto pálido, muy vascularizada y fácilmente aspirable.

El reporte definitivo de patología identificó una neoplasia maligna poco diferenciada, a clasificar con estudios de inmunohistoquímica. Estos estudios concluyeron que se trataba de un linfoma no Hodgkin de células B grandes, por presentar inmunofenotipo positivo para CD25, CD20, BCL2, BCL6 y MUM-1, y un índice de proliferación del 70%.

Con lo anterior, al paciente se le dieron sesiones de quimioterapia adyuvante. Como secuela del proceso, presentó pérdida de visión en el ojo derecho. Actualmente, continúa en seguimiento médico y permanece libre de enfermedad.

DISCUSIÓN

Las lesiones encontradas en la región hipotálamo-hipofisiaria con frecuencia presentan síntomas neurológicos secundarios a efecto de vector y alteraciones endocrinológicas, las cuales pueden ser infecciosas o neoplásicas en las que destacan adenomas, gliomas, meningiomas, germinomas o cordomas. El LPSNC es una entidad en la que no suele evidenciarse la formación tumoral característica de otras neoplasias, lo que retrasa el diagnóstico y por su localización frecuente supratentorial periventricular la resección completa de la lesión no se logra, afectando de manera significativa la supervivencia de los pacientes³. El encontrar un LPSNC en esta región como es en este caso es poco común y no se sospecha en ella de primera intención⁴, encontrarla en esta área de fácil acceso y lograr una resección total ofrece al paciente una mayor sobrevida con tratamientos adyuvantes.

La resección total en comparación con la resección parcial o la toma de biopsia aumenta la sobrevida⁵, así como también la quimioterapia con altas dosis de metotrexato con o sin radioterapia en un 10 a 20%⁶.

CONCLUSIONES

El LPSNC es una entidad rara, con localizaciones convencionales ya descritas y conocidas en la comunidad neurocientífica. La localización selar, hasta donde se conoce, no ha sido reportada en la literatura hasta ahora, por lo que se considera que al observar una lesión tumoral en región selar, se debe pensar en LPSNC como diagnóstico diferencial, aunque este sea poco frecuente. Esta localización resulta favorable en la búsqueda de la resección total, factor que mejora de forma significativa la sobrevida junto con tratamiento adyuvante. ●

REFERENCIAS

1. Olson JE, Janney CA, Rao RD, Cerhan JR, Kurtin PJ, Schiff D, et al. The continuing increase in the incidence of primary central nervous system non-Hodgkin lymphoma: a surveillance, epidemiology, and end results analysis. *Cancer* [Internet]. 2002 [citado el 11 de enero de 2023];95(7):1504-10. Disponible en: <https://pubmed.ncbi.nlm.nih.gov/12237919/>
2. Bataille B, Delwail V, Menet E, Vandermarq P, Ingrand P, Wager M, et al. Primary intracerebral malignant lymphoma: report of 248 cases. *J Neurosurg* [Internet]. 2000 [citado el 11 de enero de 2023];92(2):261-6. Disponible en: <https://pubmed.ncbi.nlm.nih.gov/10659013/>
3. Kasenda B, Ferreri AJM, Marturano E, Forst D, Bromberg J, Ghesquieres H, et al. First-line treatment and outcome of elderly patients with primary central nervous system lymphoma (PCNSL)—a systematic review and individual patient data meta-analysis. *Ann Oncol* [Internet]. 2015 [citado el 11 de enero de 2023];26(7):1305-13. Disponible en: <https://pubmed.ncbi.nlm.nih.gov/25701456/>
4. Toh C-H, Castillo M, Wong AM-C, Wei K-C, Wong H-F, Ng S-H, et al. Primary cerebral lymphoma and glioblastoma multiforme: differences in diffusion characteristics evaluated with diffusion tensor imaging. *AJNR Am J Neuroradiol* [Internet]. 2008 [citado el 11 de enero de 2023];29(3):471-5. Disponible en: <https://pubmed.ncbi.nlm.nih.gov/18065516/>
5. Ouyang T, Wang L, Zhang N, Zhang Z, Xiong Y, Li M, et al. Clinical characteristics, surgical outcomes, and prognostic factors of intracranial primary central nervous system lymphoma. *World Neurosurg* [Internet]. 2020 [citado el 11 de enero de 2023];139:e508-16. Disponible en: <https://pubmed.ncbi.nlm.nih.gov/32311566/>
6. Weller M, Martus P, Roth P, Thiel E, Korfel A, German PCNSL Study Group. Surgery for primary CNS lymphoma? Challenging a paradigm. *Neuro Oncol* [Internet]. 2012 [citado el 11 de enero de 2023];14(12):1481-4. Disponible en: <https://pubmed.ncbi.nlm.nih.gov/22984018/>