

Torsión esplénica

Reporte de caso en paciente pediátrico

Emilio Argüello Bolaños^{a,†,*}, Reynaldo Canseco García^a,
Gerardo Adolfo Alanís Coello^a, Esteban Marrufo Sumano^a



Resumen

El bazo errante es una condición inusual causada por la ausencia o hiperlaxitud de los ligamentos esplénicos, lo que permite su desplazamiento hacia el abdomen inferior y lo deja suspendido únicamente por su pedículo vascular elongado. Esta patología puede ser asintomática o manifestarse con dolor abdominal agudo o crónico, dependiendo de la extensión de la torsión del pedículo y el grado de compromiso vascular.

Presentamos el caso de un paciente pediátrico de 4 años que ingresó al servicio de urgencias con abdomen agudo tras un traumatismo abdominal. Durante la laparotomía exploratoria, se identificó torsión del pedículo esplénico con necrosis del bazo, lo que requirió esplenectomía.

El diagnóstico fue respaldado por hallazgos imagenológicos de esplenomegalia y hemorragia subcapsular, mientras que el análisis intraoperatorio reveló un bazo de 12 cm adherido al epiplón gastrocólico con ausencia de la mayoría de los ligamentos esplénicos.

Aunque la esplenopexia es el tratamiento de elección en bazos viables, en este caso fue necesaria la esplenectomía debido a la inviabilidad del órgano. Este reporte subraya la importancia de un diagnóstico temprano y un manejo quirúrgico oportuno para prevenir complicaciones asociadas con esta rara patología.

Palabras clave: Bazo errante; torsión esplénica; esplenectomía; esplenopexia; abdomen agudo; traumatismo abdominal; diagnóstico temprano.

Splenic Torsion: Case Report in a Pediatric Patient Abstract

Wandering spleen is an uncommon condition caused by the absence or hyperlaxity of the splenic ligaments, allowing its displacement into the lower abdomen and leaving it suspended solely by its elongated vascular pedicle. This pathology can be asymptomatic or present with acute or chronic abdominal pain, depending on the extent of pedicle torsion and the degree of vascular compromise.

We present the case of a 4-year-old pediatric patient who was admitted to the emergency department with an acute abdomen following abdominal trauma. During exploratory laparotomy, splenic pedicle torsion with splenic necrosis was identified, necessitating a splenectomy.

The diagnosis was supported by imaging findings of splenomegaly and extensive subcapsular hemorrhage, while

^a Hospital General "Dr. Macedonio Benítez Fuentes". Juchitán de Zaragoza, Oaxaca, México.

ORCID ID:

[†] <https://orcid.org/0009-0005-8041-416X>

* Autor para correspondencia: Emilio Argüello.

Correo electrónico: emilioarguello_1@hotmail.com

Recibido: 25-julio-2024. Aceptado: 14-noviembre-2024.

intraoperative analysis revealed a 12 cm spleen adhered to the gastrocolic omentum, with the absence of most splenic ligaments.

Although splenopexy is the treatment of choice for viable spleens, in this case, splenectomy was required due to the organ's nonviability. This report emphasizes the importance of early diagnosis and timely surgical management to prevent complications associated with this rare condition.

Keywords: *Wandering spleen; splenic torsion; splenectomy; splenopexy; splenic ligaments; acute abdomen; abdominal trauma; splenomegaly; subcapsular hemorrhage; early diagnosis.*

INTRODUCCIÓN

El bazo errante o bazo ectópico, es una afección inusual secundaria al desarrollo anormal o a la alteración congénita que provoca la ausencia o hiperlaxitud de ligamentos que sostienen al bazo en el cuadrante superior izquierdo¹.

En consecuencia, el bazo baja al abdomen inferior por la fuerza de la gravedad, quedando unido únicamente a su pedículo vascular, que se encuentra anormalmente alargado. La presentación clínica puede variar desde un hallazgo incidental hasta un cuadro de abdomen agudo. Dentro de las complicaciones en la literatura se enumera la torsión de su pedículo, la compresión de otro órgano por el bazo o el pedículo, y la susceptibilidad del bazo al trauma².

Existen algunas condiciones asociadas con la torsión esplénica: agrandamiento o ausencia de riñón, mononucleosis infecciosa, malaria, enfermedad de Hodgkin, enfermedad de Gaucher y embarazo previo³. Esto se justifica, en la mayoría de los casos, por la pesadez del bazo que se observa en estas patologías, así como por los cambios hormonales y la laxitud abdominal que se presentan en mujeres multíparas⁴.

El cuadro clínico varía desde pacientes asintomáticos hasta aquellos con dolor abdominal agudo de inicio súbito, generalmente causado por la torsión del pedículo esplénico. También puede manifestarse como un dolor abdominal de semanas de evolución, que incrementa súbitamente en intensidad, llevando al paciente a acudir a urgencias^{5,6}.

Los procedimientos de imagen como la ecografía abdominal, la tomografía axial computarizada

Condiciones asociadas con la torsión esplénica: agrandamiento o ausencia de riñón, mononucleosis infecciosa, malaria, enfermedad de Hodgkin, enfermedad de Gaucher y embarazo previo. Esto se justifica, en la mayoría de los casos, por la pesadez del bazo que se observa en estas patologías, los cambios hormonales y la laxitud abdominal que se presentan en mujeres multíparas.

(TAC) y la resonancia magnética (RM), son herramientas auxiliares para el diagnóstico⁶.

El tratamiento de primera elección es la esplenopexia en casos de bazos viables. En caso de confirmarse la inviabilidad del bazo, se optaría por esplenectomía⁷.

RESÚMEN CLÍNICO

Paciente del sexo masculino de 4 años de edad, procedente de Juchitán de Zaragoza, Oaxaca. Acudió al servicio de urgencias 6 horas después de haber sufrido un traumatismo en la región abdominal. La madre desconocía la cinemática del trauma.

A su ingreso, el paciente se encontraba en mal estado general, afebril, con presión arterial de 70/60 mmHg, frecuencia cardíaca de 160 latidos por minuto y frecuencia respiratoria de 22 respiraciones por minuto. Presentaba abdomen distendido, con dolor a la palpación, con defensa y rigidez muscular, y ruidos intestinales apenas audibles.

La biometría hemática reportó leucocitos en 13,000/ μ L, hemoglobina de 8.7 g/dL, hematocrito de 31.3% y plaquetas en 462,000/ μ L. Las pruebas bioquímicas se encontraron dentro de los parámetros normales.

Se realizó un ultrasonido abdominal que mostró esplenomegalia con hemorragia extensa subcapsular. Se realizó una laparotomía media supra e infraumbilical de urgencia.

Durante el procedimiento se encontró un bazo de 12 cm de diámetro longitudinal, indurado y adherido al epiplón gastrocólico en el borde libre, con adherencias de las asas del intestino delgado en su porción distal y del colon (**figura 1**). También se

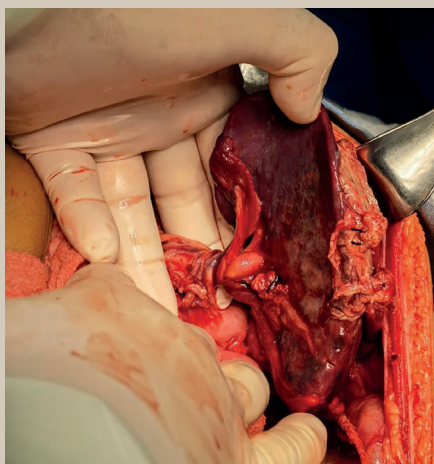


Figura 1. Torsión de hilio esplénico y ligamentos suspensorios laxos

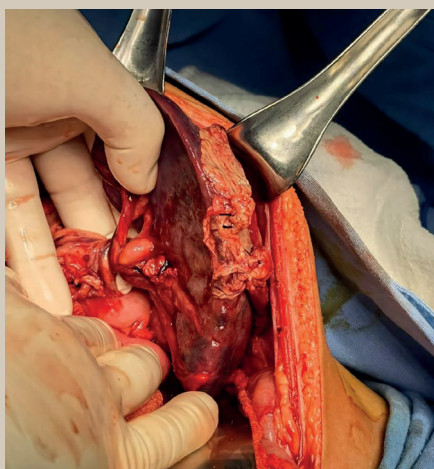


Figura 2. Pedículo torsionado en 2 ocasiones

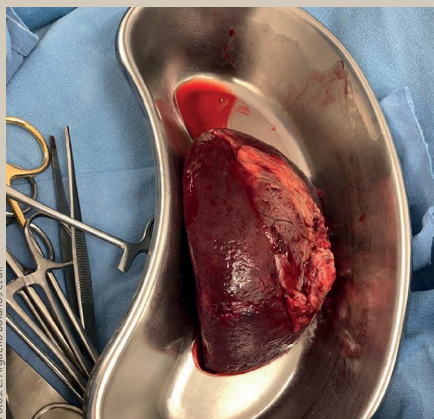


Figura 3. Pieza quirúrgica, hilio esplénico

observó un área de despulimiento en la corredera parietocólica, así como ligamentos gastroesplénico y esplenorrenal laxos, con ausencia del resto de ligamentos. El pedículo esplénico estaba torsionado en dos rotaciones en sentido horario (**figura 2**).

Se ligó el pedículo esplénico con punto transfixivo de material reabsorbible, se cortó y se realizó esplenectomía (**figura 3**).

El paciente evolucionó de forma adecuada en el postoperatorio y fue dado de alta 72 horas después del procedimiento quirúrgico.

DISCUSIÓN

La primera descripción detallada de esta entidad clínica fue hecha por Van Horne en 1667, como un hallazgo incidental durante una autopsia. La incidencia real de esta afección a nivel mundial no se conoce con exactitud; sin embargo, existen reportes de incidencia por este evento de 0.16%; aunque en series de autopsias descritas, su frecuencia aumenta hasta el 10-30%.

El bazo errante suele presentarse con mayor frecuencia en niños menores de 1 año y en adultos de entre 20 y 40 años, predominantemente en mujeres respecto a hombres, en una proporción de 20:1.⁸

La incidencia de esta condición es inferior al 0.2% en pacientes sometidos a esplenectomía^{8,9}.

El 67% de los pacientes presenta una masa abdominal durante el examen físico. El dolor abdominal puede ser crónico e intermitente o muy agudo, y puede deberse a congestión esplénica, tensión capsular que provoca isquemia, e infarto esplénico^{9,10}.

La torsión crónica o recurrente del hilio esplénico provoca congestión venosa y conduce al desarrollo de esplenomegalia. La complicación más común (60%) es la torsión pedicular, que puede provocar infarto esplénico, sepsis, pancreatitis aguda y hemorragia gastrointestinal secundaria a hipertensión portal y trombosis de la vena esplénica¹¹.

Pueden llegar a presentar complicaciones como vólvulo gástrico, obstrucción intestinal y rotura espontánea del bazo^{10,11}.

El diagnóstico clínico es difícil y requiere pruebas de imagen. La ecografía permite identificar un bazo agrandado, mientras que la ecografía Doppler evidencia un flujo sanguíneo reducido³. Por su

parte, la tomografía computarizada (TC) abdominal puede revelar el signo del remolino en el hilio esplénico, un hallazgo característico de la torsión esplénica^{10,11}.

El diagnóstico tardío puede dar lugar a un absceso esplénico, así como sangrado por várices gastroesofágicas y necrosis de la cola pancreática³. Se ha descrito una asociación con torsión pancreática y gástrica, quiste dermoide, eventración diafragmática derecha y oclusión del eje celíaco, lo que sugiere una etiología concomitante^{6,12}.

Las estrategias de tratamiento han cambiado con el tiempo. Inicialmente se recomendó la observación expectante, pero se asociaba con una alta morbilidad y mortalidad, por lo que se consideró la esplenectomía como único tratamiento en todos los casos. A medida que se comprendió la importancia del bazo en la inmunidad, las tendencias conservadoras aumentaron el tratamiento esplénico. Sobre todo, porque existe un riesgo conocido de sepsis después de la esplenectomía^{10,12}.

Actualmente, el tratamiento de elección es la detorsión y la esplenopexia, salvo en casos de compromiso irreversible de la irrigación esplénica. En tales situaciones, se debe realizar una esplenectomía, independientemente de la edad del paciente. En los últimos años se han descrito la detorsión y la esplenopexia con la malla laparoscópica, y los resultados parecen ser similares a los obtenidos con la cirugía abierta^{9,12}.

CONCLUSIONES

La torsión esplénica es una patología poco frecuente y existen pocos casos publicados en México. En la mayoría de los casos, el diagnóstico suele realizarse cuando ya han aparecido síntomas secundarios a complicaciones de la torsión. Nuestro paciente presentó datos de abdomen agudo, lo que requirió manejo quirúrgico de urgencia.

En este caso, el inicio de los síntomas coincidió con el traumatismo que sufrió el paciente. Sin embargo, lo más probable es que el pedículo esplénico ya estuviera torcido previamente y que el traumatismo provocara una respuesta inflamatoria que aumentó la congestión y el dolor, lo que llevó a un diagnóstico inicial impreciso.

Dado que el bazo del paciente ya no era viable y su estado hemodinámico estaba comprometido, se decidió realizar una esplenectomía. Posteriormente, el paciente fue vacunado contra bacterias encapsuladas dos semanas después del procedimiento quirúrgico. ●

REFERENCIAS

1. Viana C, Cristino H, Veiga C, Leão P. Splenic torsion, a challenging diagnosis: case report and review of literature. *Int J Surg Case Rep.* 2018;44:212-6.
2. Blouhos K, Boulas KA, Salpigktidis I, Baretas N. Ectopic spleen: an easily identifiable but commonly undiagnosed entity until manifestation of complications. *Int J Surg Case Rep.* 2014;5:451-4. doi:10.1016/j.ijscr.2014.05.010.
3. Sayeed S, Koniaris LG, Kovach SJ, Hirokawa T. Torsion of wandering spleen. *Surgery.* 2002;132:535-6.
4. Puranik A, Mehra R, Chauhan S, Pandey R. Wandering spleen: a surgical enigma. *Gastroenterol Rep.* 2015;1-3.
5. Ityel H, Granot Y, Vaknine H, Judich A, Shimonov M. Splenic torsion of a wandering spleen. *Isr Med Assoc J.* 2011;13:119-20.
6. Moran JC, Shah U, Singer JA. Spontaneous rupture of a wandering spleen: case report and literature review. *Curr Surg.* 2003;60:310-2.
7. Maestre-Serrano RY, Acevedo-Reyes H, Cohen-Ríos S, Álvarez-Jiménez J. Bazo errante gigante con torsión del pedículo e infarto esplénico: reporte de un caso. *Rev Cir [Internet].* 2019 Jun [citado 2024 Jul 15];71(3):257-60. Disponible en: <https://tinyurl.com/28h3tqxp>
8. Maestre-Serrano RY, Acevedo-Reyes H, Cohen-Ríos S, Álvarez-Jiménez J. Bazo errante gigante con torsión del pedículo e infarto esplénico: reporte de un caso. *Rev Cir.* 2019;71(3):257-60.
9. Saldívar-Martínez DE, Galindo-Sánchez HM, Fonseca-Sada I, Marcos-Ramírez ER, Vázquez-Fernández F. Bazo errante infartado y vólvulo de cola de páncreas en un paciente con hernia de Grynfelt-Lesshaft concomitante. *Cir Cir.* 2021;89(Suppl 1):20-2.
10. Cerdán Pascual R, Bernal Jaulín J, Cantín Blázquez S, Paterna López S, Barranco Domínguez JI, Esarte Muniaín JM. Bazo errante y torsionado: presentación de un caso. *Cir Gen.* 2006;28(4).
11. Sojo-Rodríguez V, Cañete-Gómez J, Olivares C, Reguera-Rosal J, Segura-Sampedro JJ, Camacho-Marente V, et al. Abdomen agudo secundario a torsión de bazo ectópico. *Rev Esp Enferm Dig.* 2015;107(4):229-30.
12. Serrano RY, Acevedo-Reyes H, Cohen-Ríos S, Álvarez-Jiménez J. Bazo errante gigante con torsión del pedículo e infarto esplénico: reporte de un caso [Internet]. *SciELO.cl* [citado 2024 Jul 15]. Disponible en: <https://www.scielo.cl/pdf/revistacirugia/v71n3/2452-4549-revistacirugia-71-03-0257.pdf>