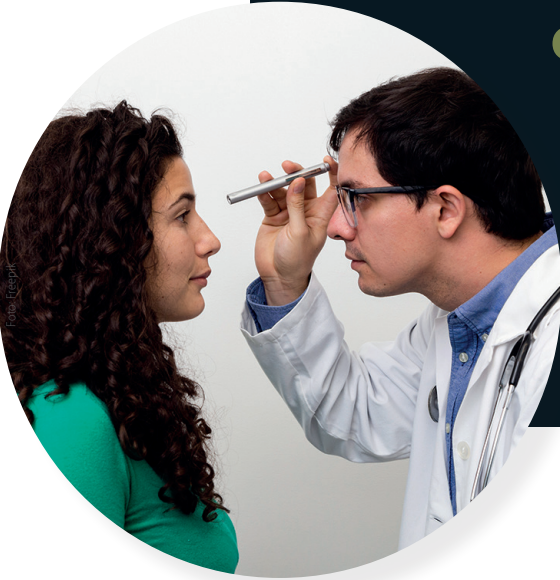



Pseudotumor inflamatorio ocular asociado a IgG4

Reporte de un caso

Andrés Manuel Aguilar Jaramillo^{a,‡}, José Martín Solana Hernández^b, Gabriela Margarita Gavilanes Salazar^c, Denise Gabriela de León Trenado^d, Luis Cruz Benítez^d

Resumen

Introducción: El pseudotumor inflamatorio ocular asociado a IgG4 es un proceso inflamatorio no neoplásico y poco frecuente con una incidencia de 0.28-1.08 por cada 100,000 personas. El diagnóstico de esta patología es de exclusión debiendo cumplir criterios histopatológicos, agrandamiento de un órgano en específico y concentraciones serias de IgG4. El tratamiento tiene como objetivo evitar las complicaciones secundarias.

Caso clínico: Mujer de 54 años de edad sin patologías previas referidas, acude refiriendo que 6 meses previos presenta de forma súbita y sin causa aparente prurito a nivel de globo ocular y párpado izquierdo, además de disminución de la agudeza visual y dolor retroocular, motivo por el que acude a

valoración. Al examen físico presentó movimientos oculares normales, proptosis izquierda, dolor a la palpación, hiperemia subconjuntival, opacidad corneal, ausencia de reflejo rojo y más renitente a la presión el ojo izquierdo en relación con el contralateral. Tomografía cráneo-toraco-abdominal reporta a nivel ocular izquierdo imágenes sugestivas de melanoma corioideo sin hallazgos de actividad metastásica. Se realiza enucleación de ojo izquierdo. Se envía pieza a patología la cual reporta infiltrado difuso linfoplasmocítico positivas para IgG4.

Conclusión: La enfermedad por IgG4 ocular es una patología muy infrecuente de clínica inespecífica y diagnóstico complejo. Sin embargo, un abordaje rápido y correcto es fundamental para evitar complicaciones.

Palabras clave: Pseudotumor; enfermedad inflamatoria; proptosis; IgG4; ocular.

^a Servicio de Cirugía General. Hospital Regional de Alta Especialidad Ixtapaluca. Estado de México, México.

^b Servicio de Cirugía General y Oncología. Hospital Regional de Alta Especialidad Ixtapaluca. Estado de México, México.

^c Cirugía Pediátrica. Hospital Materno-Infantil de Badajoz. Badajoz, España.

^d Servicio de Patología. Hospital Regional de Alta Especialidad Ixtapaluca. Estado de México, México.

ORCID ID:

[‡] <https://orcid.org/0009-0006-9615-8874>

* Autor para correspondencia: Andrés Manuel Aguilar Jaramillo. Correo electrónico: andre_ss20@live.com

Recibido: 16-abril-2023. Aceptado: 25-agosto-2023.

IgG4-Associated Ocular Inflammatory Pseudotumor. A Case Report

Abstract

Introduction: IgG4-associated ocular inflammatory pseudotumor is a rare, non-neoplastic inflammatory process with an incidence of 0.28-1.08 per 100,000 people. The diagnosis of this pathology is one of exclusion, having to meet histopathological criteria, enlargement of a specific organ, and serious concentrations of IgG4. Treatment aims to avoid secondary complications.

Clinical case: A 54-year-old woman with no previous reported pathologies, reports that for the past 6 months she has itching at the level of the eyeball and the left eyelid, suddenly and without apparent cause, in addition to decreased visual acuity and retro-ocular pain; this is why she asked for the evaluation. The physical examination revealed normal eye movements, left proptosis, pain on palpation, subconjunctival hyperemia, corneal opacity, absence of red reflex, and the left eye being more resistant to pressure in relation to the contralateral eye. The cranio-thoraco-abdominal tomography reported images at the left ocular level that were suggestive of choroidal melanoma without findings of metastatic activity. Enucleation of the left eye was performed. The specimen was sent to pathology which reported diffuse lymphoplasmacytic infiltrate positive for IgG4.

Conclusion: Ocular IgG4 disease is a very rare pathology with non-specific symptoms and complex diagnosis. However, a quick and correct approach is essential to avoid complications.

Keywords: Pseudotumor; inflammatory disease; proptosis, IgG4; ocular.

INTRODUCCIÓN

El pseudotumor inflamatorio ocular asociado a IgG4 es un proceso inflamatorio no asociado a etiologías inmunes, infecciones y neoplásicas¹⁻². Tiene una incidencia baja entre 0.28-1.08 por cada 100,000 personas⁵. Es la tercera causa de tumoraciones oculares por detrás de la enfermedad de graves y linfoproliferativas⁸. La presentación es en su mayoría unilateral entre los 30 y 50 años, sin encontrar diferencia entre sexo⁴.

Puede presentarse de forma aguda, evolución de días presentando exoftalmos, oftalmoplejia, dacrioadenitis, neuropatía con disminución de agudeza visual y dolor intenso a la movilización; subagudo y más frecuente con duración de semanas y crónica con evolución de meses con manifestaciones clínicas menos floridas²⁻⁸.

A nivel histopatológico se evidencia diferentes grados de fibrosis y flebitis obliterativa con infiltrado de células plasmáticas y células B monoclonales que secretan IgG4¹⁻³. Las características histopatológicas junto con clínica compatible muestran gran sensibilidad y especificidad diagnóstica³⁻⁴. Sin

embargo, se deben excluir otras patologías más frecuentes, y posteriormente utilizar criterios diagnósticos establecidos para esta patología⁷. El tratamiento precoz y efectivo es fundamental, ya que evita complicaciones secundarias⁷.

CASO CLÍNICO

Mujer de 54 años de edad sin antecedentes quirúrgicos o crónico degenerativos. Acudió refiriendo que desde hace 6 meses presenta de forma súbita y sin causa aparente prurito a nivel de globo ocular y párpado izquierdo, y que ha acudido en varias ocasiones con distintos centros médicos y recibido manejo con antiinflamatorios no esteroideos, esteroideos y antibióticos tópicos; sin presentar mejoría. Sin embargo, al cuadro clínico se añadió disminución de la agudeza visual y dolor retroocular, por el que acudió a valoración. Al examen físico presentó movimientos oculares normales, proptosis izquierda, hiperemia subconjuntival, opacidad corneal, ausencia del reflejo rojo y renitente a la presión en relación al contralateral y a la palpación dolor ocular izquierdo (**figura 1**).

Tomografía cráneo-toraco-abdominal que reportó a nivel ocular lo descrito en la **figura 2** sugestiva de melanoma corioideo, y a nivel cerebral, ganglionar, hepática, pulmonar u ósea sin actividad metastásica.

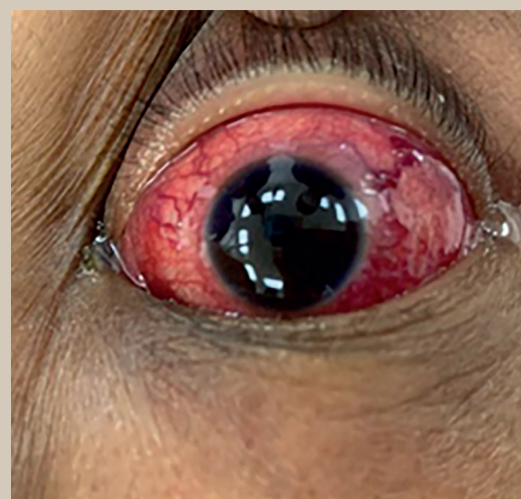

Figura 1. Tumoración ocular izquierda que condiciona proptosis e hiperemia subconjuntival.

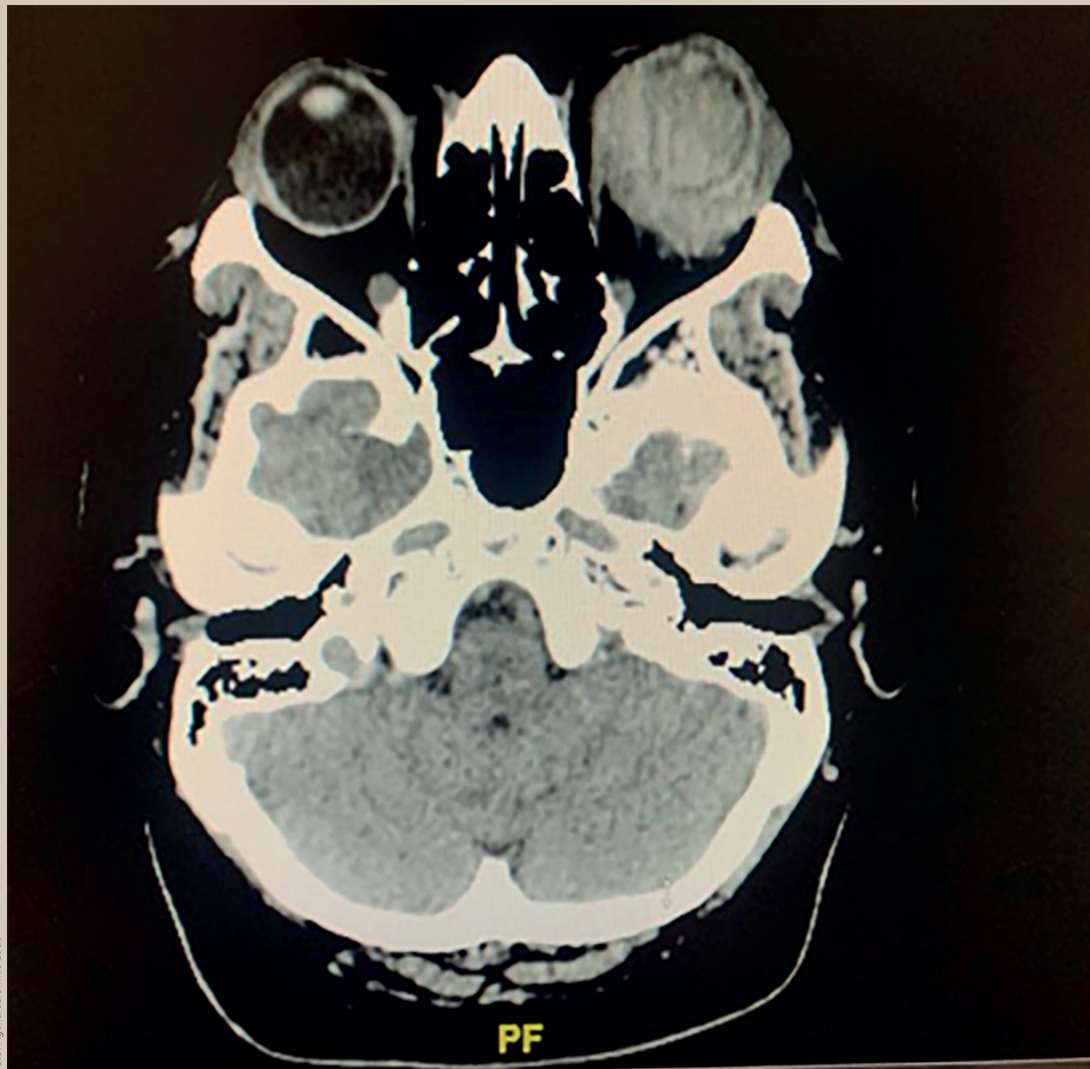


Foto: Aguilar Jaramillo et al.

Figura 2. Tomografía contrastada que reporta tumoración en los 2/3 posteriores del globo ocular izquierdo exofítico, con extensión intraconal, adelgazamiento del nervio óptico provocando exoftalmos, realza con la administración del medio de contraste.

Ante la sospecha clínica y con la imagen de tumoración maligna, se realizó una enucleación del ojo izquierdo y se encontró un tumor en la región posterior que infiltraba esclera y músculos extraoculares a nivel macroscópico sin infiltración nervio óptico. Se envió la pieza a patología, la cual reportó infiltrado difuso linfoplasmocítico por células plasmáticas positivas para IgG4, asociado a fibrosis con patrón estoriforme y flebitis obliterativa.

Se solicitó valoración al servicio de Reumatología, quien solicitó exámenes de laboratorio para descartar patologías autoinmunes e infecciosas, descartando al momento otra patología que pudiera ser el origen de la tumoración. Se utilizaron los criterios Okazaki para el diagnóstico de enfermedad por IgG4, cumpliendo con el criterio histopatológico y aumento de tamaño de un órgano (**figura 3**).

Al no haber actividad infiltrativa por depósito

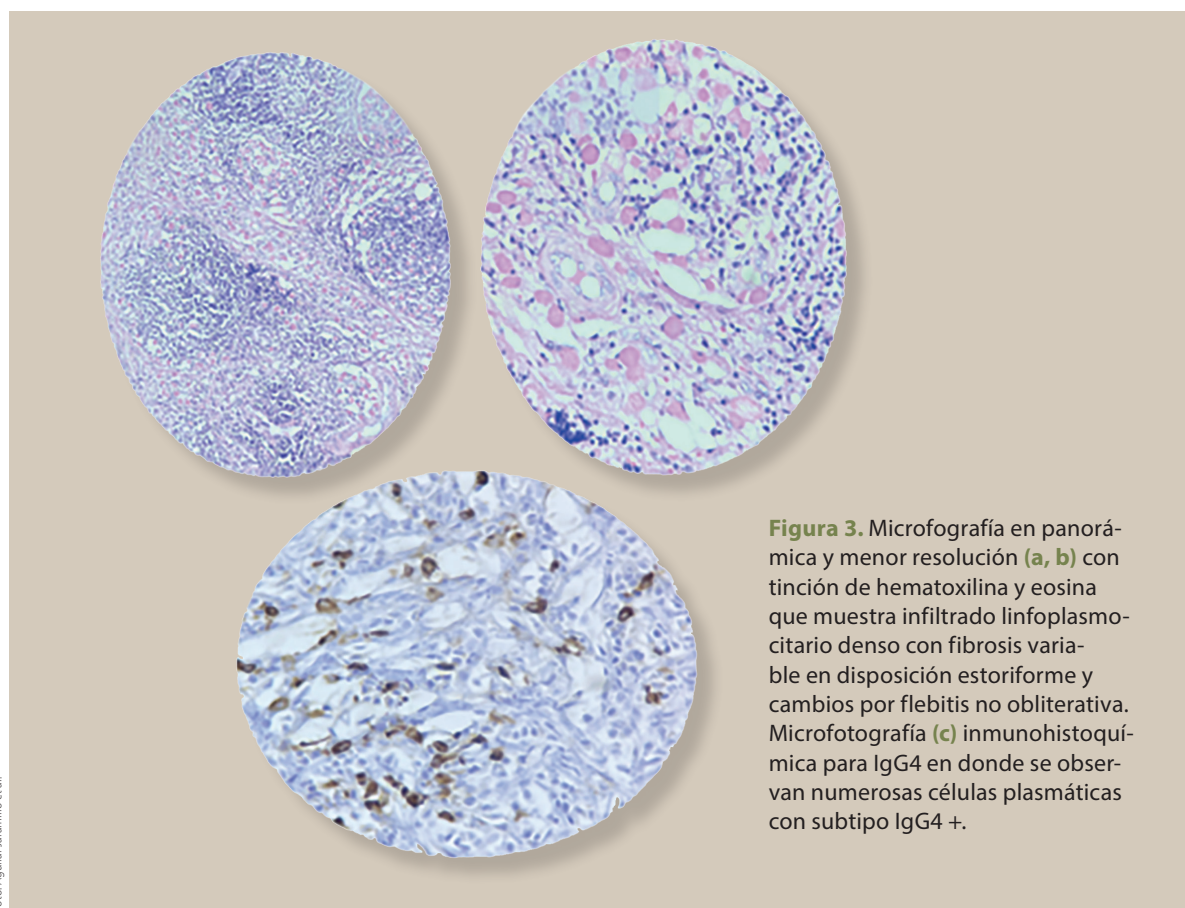


Figura 3. Microfotografía en panorámica y menor resolución (a, b) con tinción de hematoxilina y eosina que muestra infiltrado linfoplasmocitario denso con fibrosis variable en disposición estoriforme y cambios por flebitis no obliterativa. Microfotografía (c) inmunohistoquímica para IgG4 en donde se observan numerosas células plasmáticas con subtipo IgG4 +.

de IgG4, no se ha iniciado manejo con glucocorticoides y menos terapia inmunosupresora.

DISCUSIÓN

Los órganos más afectados son pulmón y órbita ocular¹. Los pacientes presentan una clínica inespecífica y, debido al poco conocimiento de la fisiopatología de la enfermedad, en muchos casos no se diagnostican de manera correcta y el diagnóstico viene dado por reportes de histopatología, como es nuestro caso⁶. Antes de pensar en un pseudotumor inflamatorio por IgG4, como en esta ocasión, se deben descartar otras patologías que produzcan tumores, se solicitan exámenes diagnósticos como biometría hemática, velocidad de sedimentación, proteína C reactiva, ANA, ANCA, factor reumatoide, electroforesis de proteínas, función tiroidea, anticuerpos tiroideos¹². Tomografía computarizada,

resonancia magnética o ultrasonido dependiendo las estructuras infiltradas por la tumoración¹². La biopsia orbitaria de forma general no es requerida, sin embargo, ante un diagnóstico incierto o no respuesta a tratamiento se puede realizar la biopsia con aguja fina en sospecha de metástasis ocular o enfermedades linfoproliferativas¹². En el paciente no se realizó biopsia orbitaria debido a que el paciente presentó clínica e imágenes sugestivas de patología neoplásica además de disfuncionalidad ocular por fibrosis.

Para el diagnóstico se pueden utilizar los criterios de Okazaki, que constan de 3 criterios como agrandamiento o lesión focal en uno o más órganos, concentración sérica >135 mg/dl de IgG4 e histopatología con infiltrado linfocitario o plasmocítico con fibrosis, sin infiltrado neutrófilo; infiltrado de plasmocitos IgG4 o IgG4 >40%; fibrosis esteri-

forme; flebitis obliterativa⁷. El paciente presenta 2 de 3 criterios de Okazaki. Cabe destacar que no se realizaron valores séricos de IgG4, al no existir esta prueba en el hospital, sin embargo, no siempre están incrementados¹.

El objetivo del tratamiento es aliviar los síntomas y prevenir la fibrosis tisular¹⁰. El tratamiento es la resección completa del tumor¹¹. Sin embargo, al día de hoy, el abordaje de primera línea es la administración de dosis elevadas de corticoides durante varios meses, con disminución de la dosis según la respuesta⁸. Se ha visto una respuesta a esteroides del 85% de los casos con un 23% de recaídas¹. Ante una recaída se podría administrar nuevo ciclo de corticoides o utilizar ahorradores de corticoides como azatioprina, micofenolato y 6-mercaptopurina, no obstante, no hay estudios comparativos que demuestren que estos fármacos tengan la misma eficacia⁸.

Para el seguimiento se han definido términos como remisión completa cuando el paciente presente una resolución de patología a nivel clínico, bioquímico y radiográfico. Remisión parcial si presenta mejoría sin resolución clínica, bioquímica o radiográfica⁸. La paciente al momento tiene remisión completa de la enfermedad después del procedimiento quirúrgico. El pronóstico es bueno al tener la resección total del tumor¹¹.

CONCLUSIÓN

La enfermedad por IgG4 ocular es una patología muy infrecuente y con clínica inespecífica siendo necesario descartar otras patologías más frecuentes lo que resulta difícil su diagnóstico. Sin embargo, un abordaje rápido y correcto es fundamental ya que podría evitar las complicaciones secundarias al pseudotumor inflamatorio. ●

REFERENCIAS

- Derakhshandeh R, Dimopoulos YP, Goodglick TA, Chanine J, Sabet S, Özdemirli M. Experiencia institucional única sobre pseudotumor inflamatorio orbitario: desafío de diagnóstico y manejo. *Balkan Med J* [Internet]. 2021;38(4):239-43. Disponible en: <http://dx.doi.org/10.5152/balkanmedj.2021.21187>
- Fernández Regueiro R, Fonseca Aizpuru EM, Estrada Menéndez C, Buznego Suárez L. IgG4-related orbital pseudotumor. *Reumatol Clín* (Ed. Inglés) [Internet]. 2020;16(3):245-6. Disponible en: <http://dx.doi.org/10.1016/j.reuma.2018.02.010>
- Chougule A, Bal A. Pseudotumor inflamatorio relacionado con IgG4: una revisión sistemática de las características histopatológicas de los casos informados. *Mod Rheumatol* [Internet]. 2017;27(2):320-5. Disponible en: <http://dx.doi.org/10.1080/14397595.2016.1206241>
- Derakhshandeh R, Dimopoulos YP, Goodglick TA, Chanine J, Sabet S, Özdemirli M. Experiencia institucional única sobre pseudotumor inflamatorio orbitario: desafío de diagnóstico y manejo. *Balkan Med J* [Internet]. 2021;38(4):239-43. Disponible en: <http://dx.doi.org/10.5152/balkanmedj.2021.21187>
- Umehara H, Okazaki K, Masaki Y, Kawano M, Yamamoto M, Saeki T, et al. Criterios diagnósticos integrales para enfermedades relacionadas con IgG4 (IgG4-RD), 2011. *Mod Rheumatol* [Internet]. 2012;22(1):21-30. Disponible en: <http://dx.doi.org/10.1007/s10165-011-0571-z>
- Herrera van Oostdam DA, Jaimes Piñón T, Martínez-Martínez MU, Oros-Ovalle C, Aléman-Sánchez N, Abud-Mendoza C. Enfermedades relacionadas con IgG4, diagnóstico histopatológico retrospectivo. Prevalencia en un hospital universitario. *Reumatol Clin* [Internet]. 2015;11(6):335-9. Disponible en: <http://dx.doi.org/10.1016/j.reuma.2014.12.007>
- Ardila-Suarez O, Abril A, Gómez-Puerta JA. Enfermedad relacionada con IgG4: revisión concisa de la literatura. *Reumatol Clin* [Internet]. 2017;13(3):160-6. Disponible en: <http://dx.doi.org/10.1016/j.reuma.2016.05.009>
- Rueda CN, Abreu NV, Villegas GA, Salazar-Quíñones L, Cifuentes Canorea P, Vico Ruiz E, et al. Enfermedad inflamatoria idiopática orbitaria. Pseudotumor orbitario. Parte 1 2018-II 082 [Internet]. *Laboratorios thea.com*. [citado el 30 de abril de 2023]. Disponible en: https://www.laboratorios thea.com/medias/thea_informacion_82.pdf
- Carmona Campos EC, López Beltrán A. Pseudotumor inflamatorio de riñón. *Actas Urol Esp* [Internet]. 2003 [citado el 30 de abril de 2023];27(9):739-41. Disponible en: https://scielo.isciii.es/scielo.php?script=sci_arttext&pid=S0210-48062003000900014
- Costales M, López F, Coca A, Llorente JL. IgG4 orbital inflammatory pseudotumor associated to unilateral ethmoid and maxillary sinus aplasia. *Acta Otorrinolaringol Esp* [Internet]. 2017;68(1):56-8. Disponible en: <http://dx.doi.org/10.1016/j.otorri.2016.02.013>
- Medina-Achirica C, de la Peña CG, Gómez Menchero J, Gutiérrez Cafranga E, López Hurtado M, Gil Quiros J, et al. Seudotumor inflamatorio multicéntrico. *Cir Esp* [Internet]. 2007 [citado el 30 de abril de 2023];81(3):150-2. Disponible en: <https://www.elsevier.es/es-revista-cirugia-espanola-36-articulo-seudotumor-inflamatorio-multicentrico-13099766>
- Gordon LK. Orbital inflammatory disease: a diagnostic and therapeutic challenge. *EYE* [Internet]. 2006;20(10):1196-206. Disponible en: <http://dx.doi.org/10.1038/sj.eye.6702383>