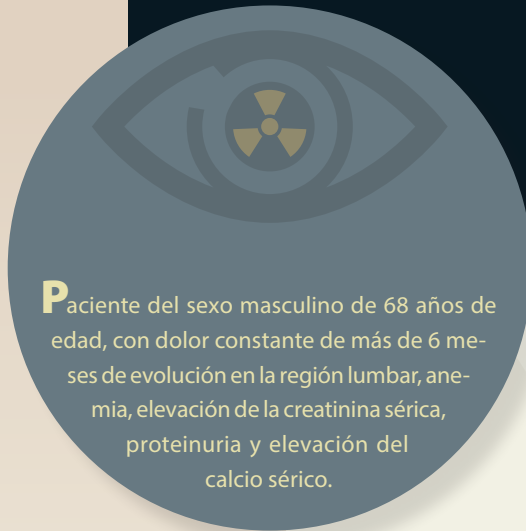


Haga su diagnóstico

Marie del Trujeque Matos^{a,†,*}, Sergio Zurita Rojas^a

Sección a cargo del
Dr. José Luis Ramírez-Arias



Paciente del sexo masculino de 68 años de edad, con dolor constante de más de 6 meses de evolución en la región lumbar, anemia, elevación de la creatinina sérica, proteinuria y elevación del calcio sérico.

De acuerdo con el cuadro clínico y las imágenes, ¿cuál es tu sospecha diagnóstica?

- a) Mieloma múltiple
- b) Metástasis de cáncer de próstata
- c) Macroglubulinemia de Waldenstrom
- d) Histiocitosis

¿Qué área o estructura es más comúnmente afectada en esta enfermedad?

- a) Cráneo
- b) Pelvis
- c) Cuerpos vertebrales
- d) Falanges

¿Qué hallazgos radiológicos se observan en las radiografías?

- a) Múltiples lesiones blásticas
- b) Lesiones metastásicas difusas
- c) Lesiones redondeadas en la corteza de los huesos
- d) Múltiples lesiones osteolíticas con festoneado endosteal

¿Cómo se conoce al patrón de lesión observado en la figura 1?

- a) Queso Gruyere
- b) Sal y pimienta
- c) Irregular
- d) En algodón

Principal diagnóstico diferencial:

- a) Fracturas
- b) Metástasis óseas
- c) Osteopenia
- d) Linfoma de Hodgkin

^aResidente de segundo año. Curso de Imagenología Diagnóstica y Terapéutica. Facultad de Medicina. Universidad Nacional Autónoma de México / Hospital Ángeles Pedregal. Ciudad de México, México.

* Autor para correspondencia: mariedel.trujeque@gmail.com

ORCID ID:

[†]<https://orcid.org/0000-0002-8645-8201>

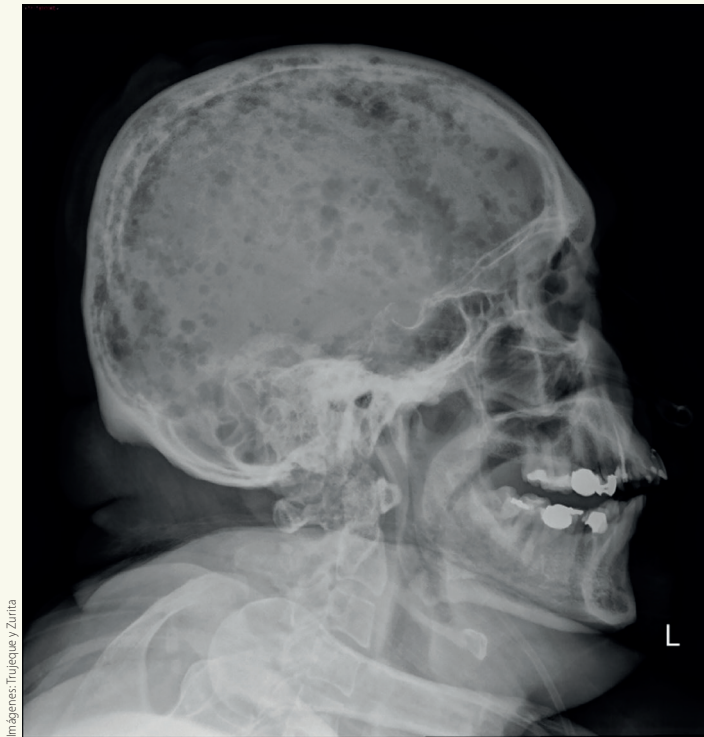


Figura 1. Radiografía lateral de cráneo

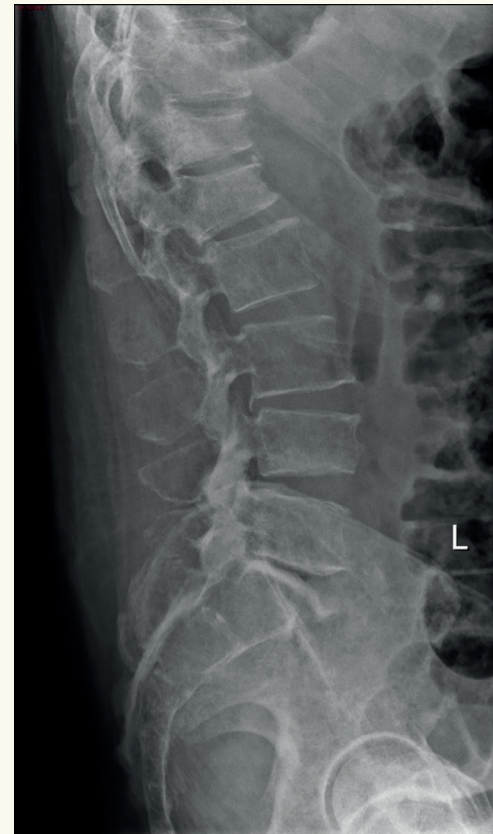

Figura 3. Radiografía lateral de columna

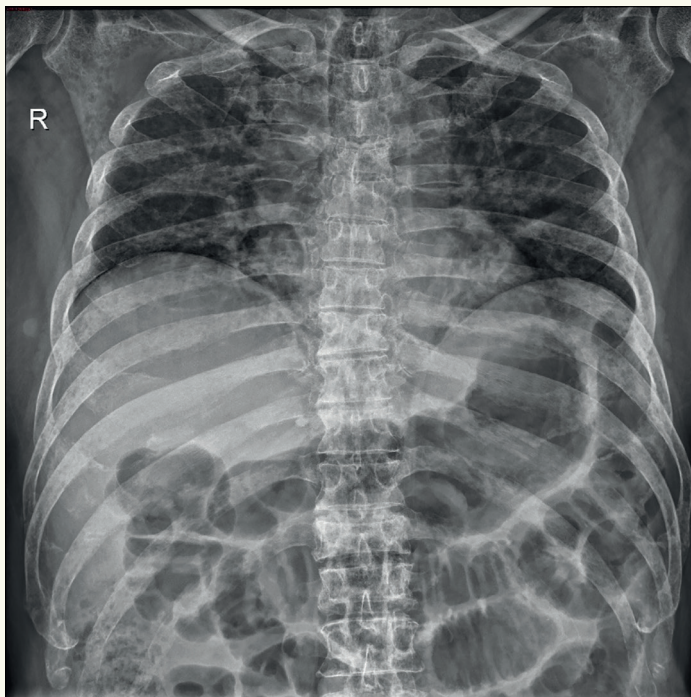


Figura 2. Radiografía anteroposterior de tórax óseo

BIBLIOGRAFÍA

- Delorme S, Baur-Melnyk A. Imaging in multiple myeloma. *Eur J Radiol.* 2009 Jun;70(3):401-8. doi: 10.1016/j.ejrad.2009.02.005. Epub 2009 Mar 9. PMID: 19272726.
- Healy CF, Murray JG, Eustace SJ, Madewell J, O'Gorman P, O'sullivan P. Multiple Myeloma: A Review of Imaging Features and Radiological Techniques. *Bone Marrow Research.* 2011:583439.
- Ormond Filho AG, Carneiro BC, Pastore D, Silva IP, Yamashita SR, Consolo FD, Hungria VTM, Sandes AF, Rizzatti EG, Nico MAC. Whole-Body Imaging of Multiple Myeloma: Diagnostic Criteria. *Radiographics.* 2019 Jul-Aug; 39(4):1077-1097. doi: 10.1148/rg.2019180096. PMID: 31283452.

Respuestas: 1.a; 2.c; 3.d; 4.b; 5.b.