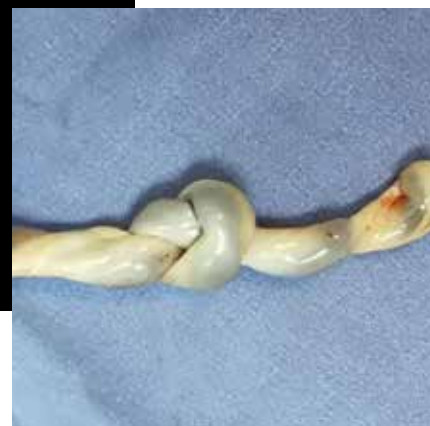

Nudo verdadero como causa de taquicardia fetal persistente

Reporte de un caso

José Adrián Geraldo-Murillo^a, Juan Carlos Pérez^b, José Adrián Rivera Rojas^c



Resumen

Las anomalías del cordón umbilical están asociadas a efectos adversos durante el embarazo. El nudo verdadero del cordón umbilical está presente en el 0.3-2.1% de los embarazos y se ha asociado a muerte fetal. Dentro de los factores de riesgo se incluye, la edad materna, índice de masa corporal (IMC) elevado, multiparidad, trastornos hipertensivos, tabaquismo, polihidramnios, diabetes gestacional, sexo masculino del feto y otras malformaciones. El diagnóstico prenatal del nudo verdadero es raro y un desafío. La mayoría se diagnostica durante el nacimiento y sólo el 0.08% de los nudos verdaderos son diagnosticados de manera prenatal. El registro cardiotocográfico puede registrar trazos no tranquilizadores que reflejan que hay un estrés hipóxico o mecánico que interrumpe la

oxigenación fetal. El objetivo de este reporte es mostrar un caso de nudo verdadero del cordón umbilical que presentó taquicardia fetal persistente durante el trabajo de parto con terminación del embarazo vía vaginal.

Palabras clave: Nudo verdadero; cordón umbilical; taquicardia fetal; muerte fetal; hipoxia fetal.

True Knot as a Cause of Persistent Fetal Tachycardia. Case Report

Abstract

Umbilical cord abnormalities are associated with adverse effects during pregnancy. The true umbilical cord knot is present in 0.3-2.1% of pregnancies and has been associated with fetal death. Risk factors include maternal age, high BMI, multiparity, hypertensive disorders, smoking, polyhydramnios, gestational diabetes, male sex of the fetus, and other malformations. Prenatal diagnosis of the true knot is rare and challenging. Most are diagnosed at birth and only 0.08% of true knots are diagnosed prenatally. Non-reassuring cardiotocography traces may be present, reflecting hypoxic or mechanical stress disrupting fetal oxygenation. The aim of this case report is to present a case of true umbilical cord knot presenting with persistent fetal tachycardia during labor, resolved by vaginal delivery.

Keywords: True knot; umbilical cord; fetal tachycardia; stillbirth; fetal asphyxia.

^a Universidad Autónoma de Baja California. Ensenada, Baja California, México.

^b Residente de 3er año del Servicio de Ginecología y Obstetricia. Benemérito Hospital General con Especialidades "Juan María de Salvatierra". La Paz, Baja California Sur, México.

^c Servicio de Ginecología y Obstetricia. Benemérito Hospital General con Especialidades "Juan María de Salvatierra". La Paz, Baja California Sur, México.

* Autor para correspondencia: José Adrián Geraldo Murillo. Correo electrónico: Jgeraldo@uabc.edu.mx

ORCID ID: <https://orcid.org/0000-0001-8272-8617>

Recibido: 23-agosto-2021. Aceptado: 01-septiembre-2022.

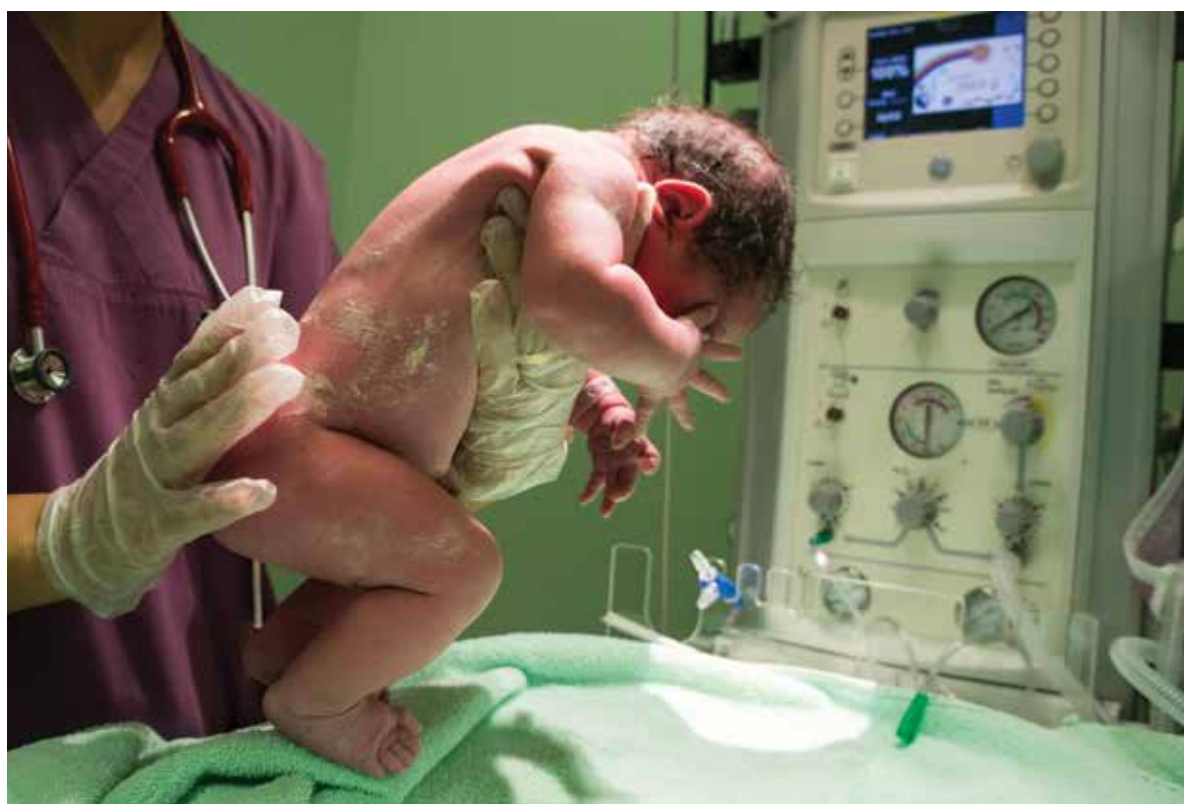

Imagen: Geraldo-Murillo et al.

INTRODUCCIÓN

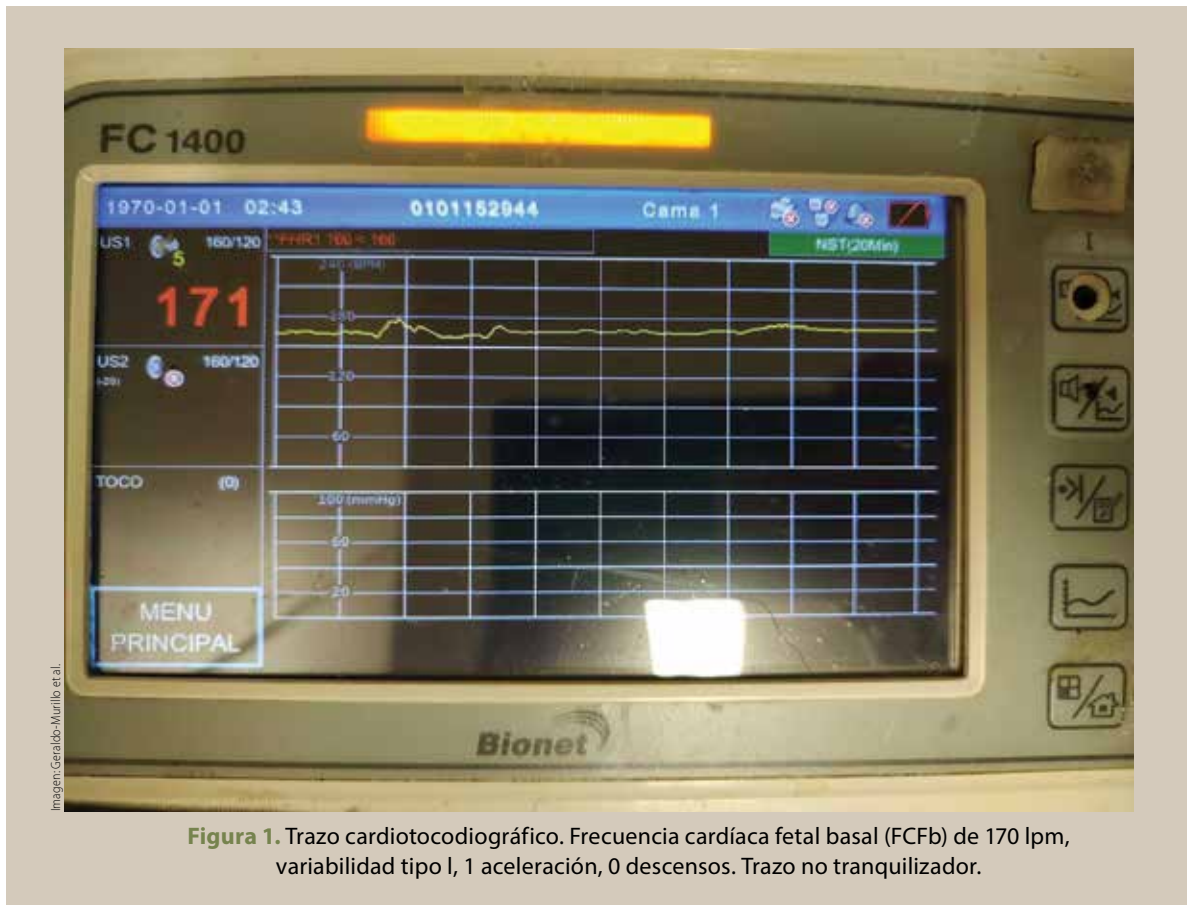
Las anomalías del cordón umbilical son usualmente descritas como situaciones en las que el flujo sanguíneo fetal es reducido por una alteración estructural, de implantación o funcional del cordón umbilical¹. Estas anomalías están asociadas con resultados adversos en el embarazo incluyendo cesárea de urgencia, sufrimiento fetal o hipoxia y muerte fetal².

El cordón umbilical contiene dos arterias y una vena envueltas en un estroma gelatinoso (gelatina de Wharton) y cubiertas por una capa de amnios. Las arterias llevan sangre desoxigenada del feto a la placenta y las venas llevan sangre oxigenada de la placenta al feto. La gelatina de Wharton y la presión hidrostática de los vasos umbilicales generalmente no permiten que los nudos se aprieten por completo, pero justo antes o durante el trabajo de parto, un nudo previamente suelto puede apretarse y causar asfixia. Un verdadero nudo de cordón umbilical se puede definir como un entrelazamiento de un segmento del cordón umbilical³.

El nudo verdadero del cordón umbilical está presente en el 0.3-2.1% de los embarazos². El diagnóstico de nudo verdadero prenatal es un reto y se ha asociado con un aumento de 10 veces en el riesgo de muerte fetal⁴. Algunos estudios han demostrado que la tasa de restricción de crecimiento intrauterino es mayor en embarazos con este trastorno².

El mecanismo exacto por el que se asocia el nudo verdadero con muerte fetal no está completamente claro². En 1875, Chantreuil postuló que los nudos verdaderos se forman entre la 9na y 12va semana de gestación en donde el feto se encuentra más activo y relativamente hay mayor cantidad de líquido amniótico. Por otro lado, 5 años antes Hyrtl había descrito que el tiempo de la formación del nudo podría determinarse por el sitio del nudo en el cordón; así, cuanto más cerca esté el nudo del feto, más antes se formó⁵.

Poco se ha estudiado acerca de la asociación entre cambios del registro cardiotocográfico y la presencia de nudo verdadero⁴. En el siguiente reporte



de caso se describe la asociación de nudo verdadero y taquicardia fetal persistente en un embarazo a término con terminación vía vaginal.

DESCRIPCIÓN DEL CASO CLÍNICO

Paciente del sexo femenino de 24 años de edad, gestas: 3, partos: 2, cursando embarazo de 38 semanas de gestación por ultrasonido de primer trimestre. Sin antecedentes de importancia. Acude al servicio de tococirugía por presentar trabajo de parto en fase activa con ruptura de membranas de 3 horas de evolución.

A la exploración física dirigida se encontró abdomen globoso a expensas de útero gestante con fondo uterino de 30 cm sobre la sínfisis del pubis. A las maniobras de Leopold se encuentra un producto único vivo, posición a la izquierda, presentación cefálica, en 1er plano de Hodge. Contraccio-

nes uterinas 3 de 45 segundos en 10 minutos con movimientos fetales presentes. Al tacto vaginal, se encuentra el cérvix central con 5 cm de dilatación y 50% de borramiento. Tarnier y Valsava positivos, a la salida del guante explorador se presenta líquido amniótico claro, no fétido.

Se decide su ingreso al área de tococirugía por presentar embarazo de término más trabajo de parto en fase activa con ruptura de membranas, para vigilancia del binomio y atención del trabajo de parto.

Se inició registro cardiotocográfico encontrando trazo no tranquilizador con taquicardia fetal persistente >170 latidos por minuto por más de 10 minutos (**figura 1**), por lo que se iniciaron medidas de reanimación intrauterina incluyendo posición en decúbito lateral izquierdo, elevación de cabecera a 45° grados, oxigenoterapia con puntas nasales a 3 litros por minuto, e hidratación endovenosa.

Tras progresión adecuada del trabajo de parto y sin normalizar frecuencia cardíaca fetal (FCF), se pasó a la paciente a sala de expulsión con dilatación de 10 cm y borramiento completo de 100% en segundo plano de Hodge.

Se obtuvo parto vaginal con recién nacido masculino que llora y respira al nacer, Apgar 9/9 y peso adecuado para la edad gestacional, placenta completa y líquido amniótico claro. Como hallazgos del parto, se encontró circular de cordón a cuello que fue liberado sin complicaciones y nudo verdadero del cordón umbilical (**figura 2**).

DISCUSIÓN

El mecanismo exacto por el que se asocia el nudo verdadero con muerte fetal no está completamente claro, se ha teorizado que la muerte fetal es secundaria a una oclusión súbita del cordón umbilical y total privación de sangre y oxígeno al feto². Esto puede estar relacionado con la presión ejercida en el cordón umbilical ocasionado una constricción parcial del mismo. Dentro de los factores de riesgo que se han observado para nudo verdadero, se incluye, la edad materna, índice de masa corporal (IMC) elevado y multiparidad, trastornos hipertensivos, tabaquismo, polihidramnios, diabetes gestacional, sexo masculino del feto y otras malformaciones^{6,7}.

En el presente reporte de caso registramos un caso de taquicardia fetal persistente asociado a nudo verdadero diagnosticado como hallazgo durante el parto y sin efectos adversos en el neonato. En nuestra paciente, se identificaron dos principales factores de riesgo; la multiparidad y el sexo masculino del feto. Se ha reportado que los neonatos con nudo verdadero de cordón umbilical tienen mayor riesgo de hipoglucemia y necesidad de fototerapia, pero sin aumento de la mortalidad neonatal⁴. Räisänen et al.⁸ reportaron una asociación entre nudo verdadero y la admisión a cuidados intensivos neonatales con un Apgar bajo a los 5 minutos. En este reporte de caso, el neonato respiró y lloró al nacer con un Apgar 9/9 y peso adecuado para la edad gestacional, a pesar de cursar con taquicardia fetal persistente, en el registro cardiotocográfico no se observaron datos de sufrimiento o hipoxia fetal al nacimiento y tras una adecuada progresión se optó por la terminación

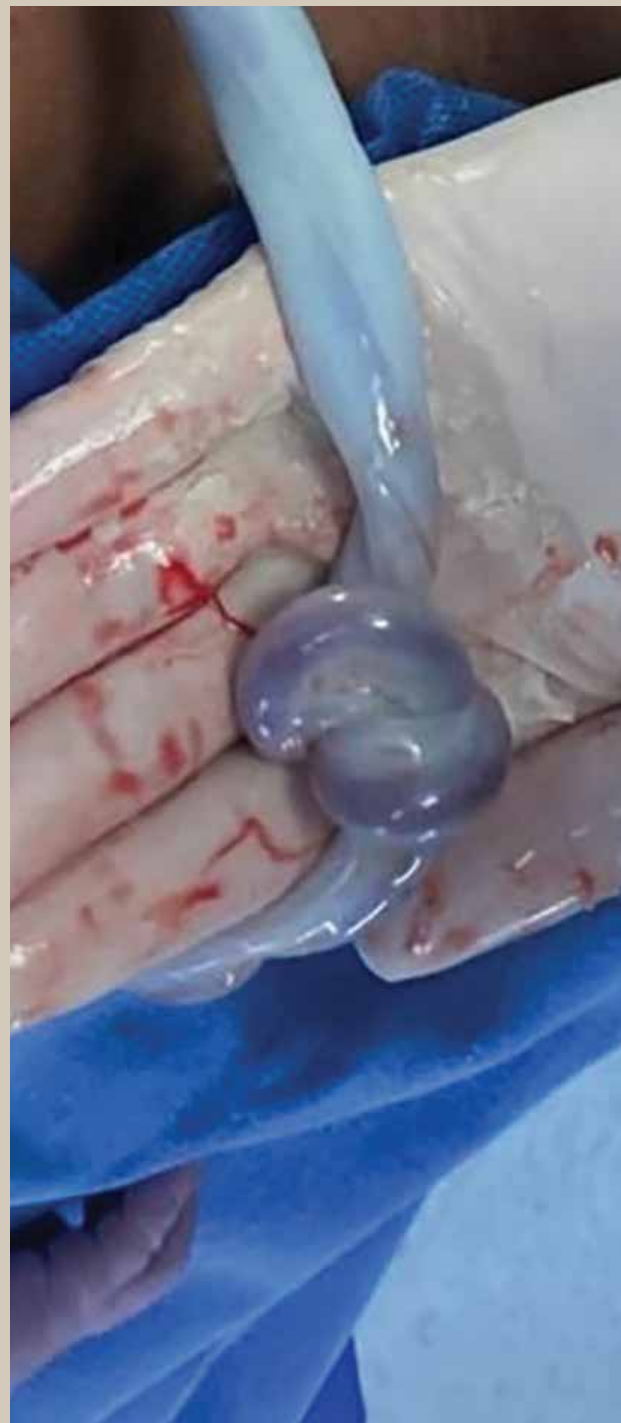

Figura 2. Nudo verdadero ajustado del cordón umbilical al momento del parto.

Imagen: Geraldo-Murillo et al.

El diagnóstico de nudo verdadero es difícil y cuando ocurre se presenta como un hallazgo durante el nacimiento. Solo 0.08% de los nudos verdaderos son diagnosticados de manera prenatal. El seguimiento prenatal cuidadoso de estos embarazos de alto riesgo junto con el parto a término temprano dio como resultados neonatos vivos, sanos y adecuados para la edad gestacional. El curso del cordón umbilical no se examina de manera rutinaria durante el embarazo. Sin embargo, dada su asociación con un riesgo mayor de muerte fetal intrauterina, el nudo verdadero es una entidad clínica de importancia.

del embarazo por vía vaginal. Por otro lado, en una cohorte retrospectiva en donde se incluyeron 85,541 partos, se reportó un mayor número de cesáreas en pacientes con nudo verdadero, debido a trazos del registro cardiotocográfico no tranquilizadores².

El monitoreo electrónico de la FCF o registro cardiotocográfico, tiene como objetivo evaluar la adecuada oxigenación fetal. La oxigenación fetal implica la transferencia de oxígeno del medio ambiente al feto y la respuesta fisiológica fetal si ésta se interrumpe. La interrupción de la oxigenación fetal tiene el potencial de resultar en lesión cerebral hipóxica y en el registro cardiotocográfico puede resultar en desaceleraciones de la FCF. Estas se definen como el descenso en la FCF por debajo de la línea basal de más de 15 latidos por minuto con duración de más de 15 segundos, se asocia a una respuesta refleja para disminuir el gasto cardíaco ante situaciones de estado hipóxico, con la finalidad de mantener el metabolismo aeróbico el miocardio fetal, pueden ser tardías, tempranas, variables o prolongadas. Por lo tanto, todas las desaceleraciones clínicamente significativas reflejan una interrupción de la oxigenación tisular (primer principio en la interpretación del registro cardiotocográfico)^{9,10}. Carter et al.⁴ reportaron en una cohorte prospec-

tiva que no hubo diferencias significativas en los hallazgos cardiotocográficos, como desaceleraciones tardías o resultados neonatales adversos entre pacientes con nudo verdadero y pacientes sin anomalías del cordón umbilical. En nuestro reporte de caso, no se registraron desaceleraciones de ningún tipo en el registro cardiotocográfico. Sin embargo, la FCF basal se mantuvo sobre los 170 latidos por minuto durante el trabajo de parto. La FCF basal se define como la media de la frecuencia cardíaca fetal, que se aproxima a incrementos de 5 latidos por minuto, debe durar un mínimo de 2 minutos en un segmento de 10 minutos excluyendo aceleraciones, desaceleraciones y períodos de variabilidad marcada. El rango normal de la FCF basal va de 110 a 160 latidos por minuto. Por lo tanto, taquicardia fetal se considera una FCF basal >160 lpm y es persistente cuando dura más de 10 minutos.⁹

El diagnóstico prenatal del nudo verdadero es raro y un desafío. Solo 0.08% de los nudos verdaderos son diagnosticados de manera prenatal¹¹. En este caso, el diagnóstico se realizó como hallazgo al nacimiento. Sherer et al.¹² reportaron que la precisión del diagnóstico ultrasonográfico del nudo verdadero depende de la visibilidad del nudo del cordón umbilical al momento de la exploración ecográfica, la experiencia del operador y de la capacidad de reportar este hallazgo. Por otra parte, en una cohorte prospectiva, Weissmann-Brenner A. et al.¹³ Reportaron una tasa de detección del 96.4% en el diagnóstico de nudo verdadero en el segundo trimestre de gestación a través del ultrasonido en 2D demostrando una sección transversal del cordón umbilical rodeado por un lazo de cordón umbilical que crea el signo de “soga colgante” y utilizaron el ultrasonido Doppler 3D/4D para confirmarlo mostrando la imagen del nudo verdadero. El seguimiento prenatal cuidadoso de estos embarazos de alto riesgo junto con el parto a término temprano dio como resultados neonatos vivos, sanos y adecuados para la edad gestacional. El curso del cordón umbilical no se examina de manera rutinaria durante el embarazo. Sin embargo, dada su asociación con un riesgo mayor de muerte fetal intrauterina, el nudo verdadero es una entidad clínica de importancia.

Las desaceleraciones y bradicardia fetal son una

de las principales alteraciones del registro cardiotocográfico en los casos reportados en la literatura actual^{3,10,14,15}, como se mencionó previamente, éstas son un reflejo de la interrupción de la oxigenación fetal debido a un estrés hipóxico o mecánico. A diferencia de otros casos, nuestra paciente presentó un trazo cardiotocográfico no tranquilizador con taquicardia fetal persistente, sin desaceleraciones de ningún tipo ni bradicardia fetal. Pocos casos reportan taquicardia fetal persistente asociada a nudo verdadero.

CONCLUSIÓN

El diagnóstico de nudo verdadero es difícil y cuando ocurre se presenta como un hallazgo durante el nacimiento. A pesar de su baja frecuencia, no se deben pasar por alto las anomalías del cordón umbilical en pacientes con factores de riesgo y que cursan con taquicardia fetal persistente o datos de sufrimiento fetal o hipoxia, ya que pueden ser una causa de muerte fetal. Tras revisar el presente caso, podemos concluir que, a pesar de cursar un trabajo de parto con taquicardia fetal persistente, se puede permitir un parto vaginal en ausencia de datos de sufrimiento fetal o hipoxia, si las condiciones obstétricas lo permiten.

Recomendamos el uso del ultrasonido Doppler para la visualización y búsqueda intencionada de anomalías del cordón umbilical durante el tercer trimestre de gestación en pacientes con factores de riesgo y que cursan con alteraciones en el registro cardiotocográfico incluyendo bradicardia, desaceleraciones o taquicardia fetal persistente, ya que ha demostrado ser la mejor herramienta para el diagnóstico prenatal del nudo verdadero. ●

REFERENCIAS

- Hayes DJL, Warland J, Parast MM, et al. Umbilical cord characteristics and their association with adverse pregnancy outcomes: A systematic review and meta-analysis. *PLoS One*. 2020;15(9):e0239630. Published 2020 Sep 24. doi:10.1371/journal.pone.0239630
- Weissmann-Brenner A, Meyer R, Domniz N, et al. The perils of true knot of the umbilical cord: antepartum, intrapartum and postpartum complications and clinical implications. *Arch Gynecol Obstet*. 2022;305(3):573-579. doi:10.1007/s00404-021-06168-7
- Pasquale G, Pasquale O. Fatal True Umbilical Cord Knot: a Case Report. *EuroMediterranean Biomed J*. 2019;14(7):30-3. <http://dx.doi.org/10.3269/1970-5492.2019.14.07>.
- Carter EB, Chu CS, Thompson Z, Tuuli MG, Macones GA, Cahill AG. True knot at the time of delivery: electronic fetal monitoring characteristics and neonatal outcomes. *J Perinatol*. 2018;38(12):1620-1624. doi:10.1038/s41372-018-0250-4
- Spellacy WN, Gravem H, Fisch RO. The umbilical cord complications of true knots, nuchal coils, and cords around the body. *American J Obstet Gynecol*. 1966;94(8):1136-42. [http://dx.doi.org/10.1016/0002-9378\(66\)90777-0](http://dx.doi.org/10.1016/0002-9378(66)90777-0).
- Linde LE, Rasmussen S, Kessler J, Ebbing C. Extreme umbilical cord lengths, cord knot and entanglement: Risk factors and risk of adverse outcomes, a population-based study. *PLoS One*. 2018;13(3):e0194814. Published 2018 Mar 27. doi:10.1371/journal.pone.0194814
- Hershkovitz R, Siberstein T, Sheiner E, et al. Risk factors associated with true knots of the umbilical cord. *Eur J Obstet Gynecol Reprod Biol*. 2001;98(1):36-9. [http://dx.doi.org/10.1016/S0301-2115\(01\)00312-8](http://dx.doi.org/10.1016/S0301-2115(01)00312-8).
- Räisänen S, Georgiadis L, Harju M, Keski-Nisula L, Heinonen S. True umbilical cord knot and obstetric outcome. *Int J Gynaecol Obstet*. 2013;122(1):18-21. doi:10.1016/j.ijgo.2013.02.012
- Miller DA, Miller LA. Electronic fetal heart rate monitoring: applying principles of patient safety. *Am J Obstet Gynecol*. 2012;206(4):278-283. doi:10.1016/j.ajog.2011.08.016
- Arriaga-López A, Álvarez-Torres A, Leyva-Díaz A, Cuevas-Arellano GG, Chavira Anaya CF. Nudo verdadero de cordón umbilical, hallazgo incidental al nacimiento. Reporte de 4 casos en un hospital de tercer nivel. *Rev. Fac. Med.* 2022;65(4):30-37. doi:10.22201/fm.24484865e.2022.65.4.04
- Bohíltea RE, Turcan N, Cirstoiu M. Prenatal ultrasound diagnosis and pregnancy outcome of umbilical cord knot—debate regarding ethical aspects of a series of cases. *J Med Life*. 2016;9:297-301.
- Sherer DM, Amoabeng O, Dryer AM, Dalloul M. Current Perspectives of Prenatal Sonographic Diagnosis and Clinical Management Challenges of True Knot of the Umbilical Cord. *Int J Womens Health*. 2020;12:221-33. <http://dx.doi.org/10.2147/IJWH.S192260>.
- Weissmann-Brenner A, Domniz N, Weissbach T, et al. Antenatal Detection of True Knot in the Umbilical Cord - How Accurate Can We Be?. *Pränataler Nachweis eines echten Nabelschnurknotens – Wie treffsicher sind wir? Ultraschall Med*. 2022;43(3):298-303. doi:10.1055/a-1205-0411
- Szczepanik ME, Wittich AC. True knot of the umbilical cord: a report of 13 cases. *Mil Med*. 2007;172(8):892-894. doi:10.7205/milmed.172.8.892
- Méndez B, Cándido E. Nudos verdaderos del cordón Umbilical. Presentación de tres casos. *Maternidad de Ouargla*. 2017-2018, Argelia. *Multimed*. 2021; 25(4): e2218.