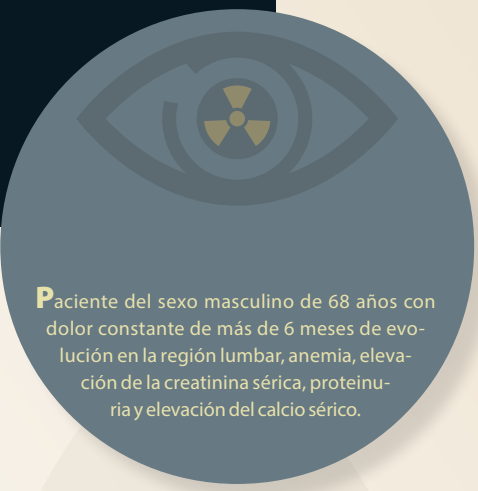


# Haga su diagnóstico

Marie del Trujeque Matos<sup>a,\*,‡</sup>, Sergio Zurita Rojas<sup>a</sup>

Sección a cargo del Dr. José Luis Ramírez-Arias



**P**aciente del sexo masculino de 68 años con dolor constante de más de 6 meses de evolución en la región lumbar, anemia, elevación de la creatinina sérica, proteinuria y elevación del calcio sérico.

## 1. De acuerdo con el cuadro clínico y las imágenes, ¿cuál es tu sospecha diagnóstica?

- a) Mieloma múltiple
- b) Metástasis de cáncer de próstata
- c) Macroglobulinemia de Waldenström
- d) Histiocitosis
- c) Lesiones redondeadas en la corteza de los huesos
- d) Múltiples lesiones osteolíticas con festoneado endosteal

## 2. ¿Qué área o estructura es más comúnmente afectada en esta enfermedad?

- a) Cráneo
- b) Pelvis
- c) Cuerpos vertebrales
- d) Falanges

## 4. ¿Cómo se conoce al patrón de lesión observado en la figura 1?

- a) Queso gruyere
- b) Sal y pimienta
- c) Irregular
- d) En algodón

## 3. ¿Qué hallazgos radiológicos se observan en las radiografías?

- a) Múltiples lesiones blásticas
- b) Lesiones metastásicas difusas

## 5. Principal diagnóstico diferencial

- a) Fracturas
- b) Metástasis óseas
- c) Osteopenia
- d) Linfoma de Hodgkin's

<sup>a</sup> Residentes del segundo año del Curso de Imagenología Diagnóstica y Terapéutica. Facultad de Medicina. Universidad Nacional Autónoma de México. Sede Departamento de Imagenología. Hospital Ángeles Pedregal. Ciudad de México, México.

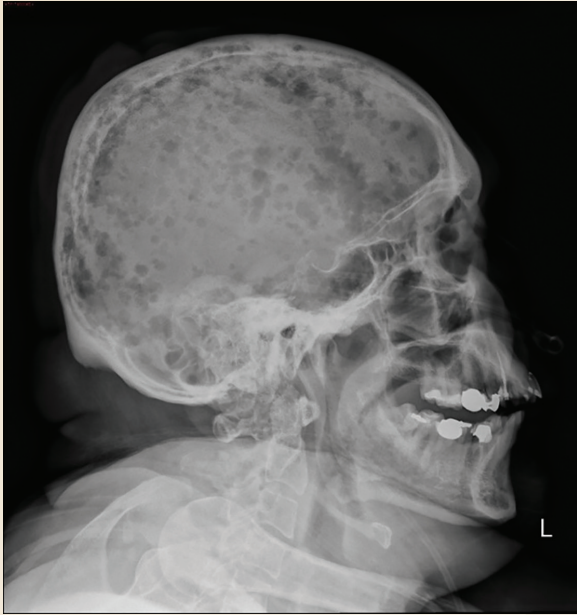\*Autor para correspondencia: Marie del Trujeque Matos.

Correo electrónico: mariedel.trujeque@gmail.com

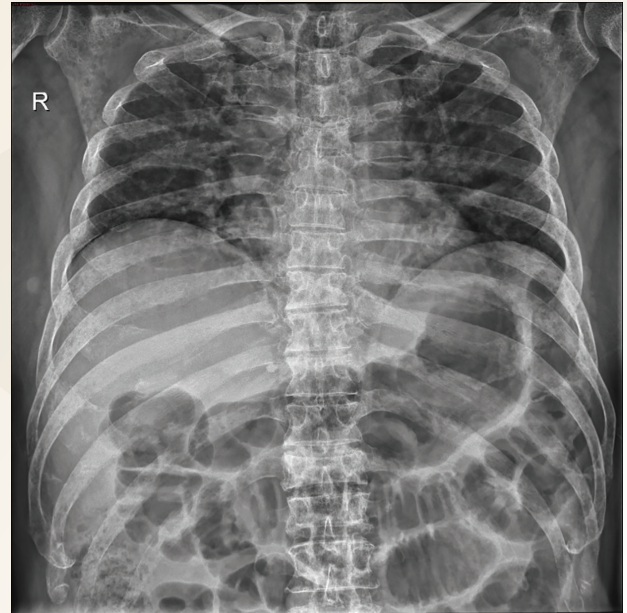
ORCID ID:

<https://orcid.org/0000-0002-8645-8201>

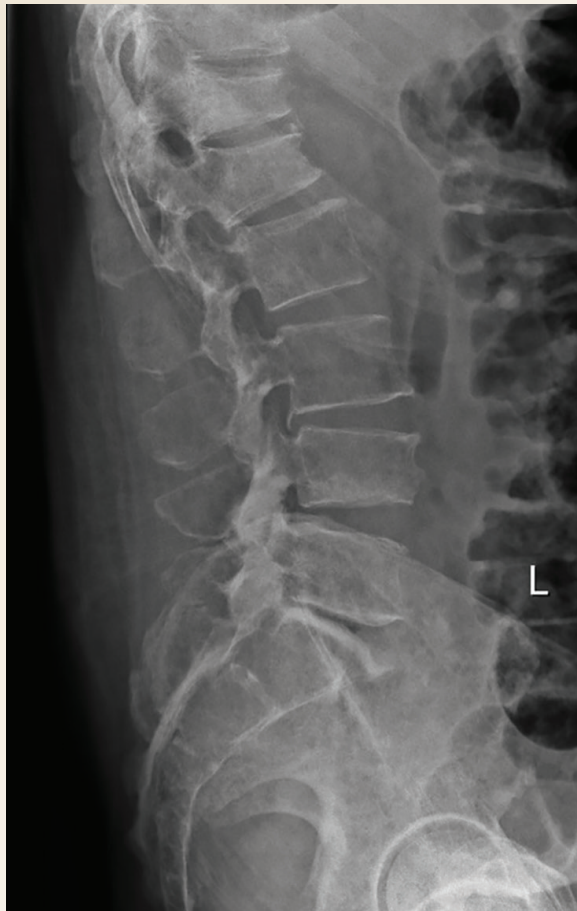Recibido: 10-febrero-2022. Aceptado: 02-mayo-2022.



**Figura 1.** Radiografía lateral de cráneo



**Figura 2.** Radiografía anteroposterior de tórax óseo



**Figura 3.** Radiografía lateral de columna

### BIBLIOGRAFÍA

1. Alípio G, Ormond F, Carneiro BC, et al. Whole-Body Imaging of Multiple Myeloma: Diagnostic Criteria. *RadioGraphics*. 2019;4:1077-97.
2. Healy CF, Murray JG, Eustace SJ, Madewell J, O'Gorman PJ, O'Sullivan P. Multiple Myeloma: A Review of Imaging Features and Radiological Techniques. *Bone Marrow Research*. 2011;9:2011-5.
3. Delorme S, Baur-Melnyk A. Imaging in multiple myeloma. *European Journal of Radiology*. 2009;70(3): 401-8.

Respuestas: 1: a; 2: c; 3: d; 4: b; 5: b.