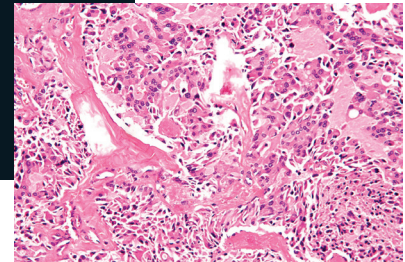


Neoplasia endocrina múltiple IIA: feocromocitoma bilateral

A propósito de un caso y revisión de la literatura

Edwin Leopoldo Maldonado García^{a,*†}, Yamir Ambed Nacud Bezies^b, Carlos Miguel Gómez Velázquez^c, Cuauhtémoc Morfín Velázquez^c, Juan Carlos Guerra Martínez^d



Resumen

Presentamos el caso de una paciente del sexo femenino, de 54 años de edad, con antecedente familiar de neoplasia endocrina múltiple tipo II, con estudio genético positivo para NEM 2 IIA EXON 11, c634 CGCIB. Inició padecimiento con cardiopatía hipertensiva y disfunción diastólica, hallazgo tomográfico de tumor suprarrenal bilateral por imagenología, se realizó adrenalectomía convencional transabdominal, se encontró tumor derecho con cápsula correspondiente a feocromocitoma con un peso de 1,100 g de 14.5 cm de diámetro mayor con invasión a cápsula sin romperla, tumor suprarrenal izquierdo correspondiente a feocromocitoma con un peso de 950 g de 15 cm de diámetro mayor.

Palabras clave: Feocromocitoma; neoplasia endocrina múltiple; adrenalectomía; retroperitoneo; glándula suprarrenal.

Multiple Endocrine Neoplasia IIA: Bilateral Pheochromocytoma. About a Case and Literature Review

Abstract

We present the case of a 54-year-old female patient with a family history of multiple endocrine neoplasia type II, with a genetic study for MEN 2 IIA EXON 11, CG6B c634, onset with hypertensive heart disease and diastolic dysfunction, tomographic finding of bilateral adrenal tumor by imaging. A conventional transabdominal adrenalectomy was performed, finding a right tumor with a capsule corresponding to pheochromocytoma with a weight of 1,100 g of 14.5 cm of greater diameter with invasion of the capsule without breaking it, and a left adrenal tumor corresponding to pheochromocytoma with a weight of 950 g of 15 cm of greater diameter.

Keywords: Pheochromocytoma, Multiple endocrine neoplasia, adrenalectomy, retroperitoneum, adrenal gland.

^a Cirugía General. Instituto Mexicano del Seguro Social (IMSS). HGZ 16 Alta Especialidad Cirugía Endoscópica Centro Médico ABC/ UNAM. Ciudad de México, México.

^b Centro Médico del Noreste. Instituto Mexicano del Seguro Social (IMSS). UMAE 25. Monterrey, Nuevo León, México.

^c Residente de Cirugía/Centro médico del Noreste Instituto Mexicano del Seguro Social (IMSS), UMAE 25, Monterrey Nuevo León, México.

^d Oncología Médica. Instituto Mexicano del Seguro Social (IMSS). HGZ 11. Piedras Negras, Coahuila, México.

ORCID ID:

[†] <https://orcid.org/0000-0002-8423-0502>

* Autor para correspondencia: Dr. Edwin Leopoldo Maldonado García
Correo electrónico: edwinlmg@gmail.com

Recibido: 12-agosto-2019. Aceptado: 25-mayo-2020.

INTRODUCCIÓN

El feocromocitoma, es un tumor secretor de catecolaminas que surge de las células cromafines, su definición fue acuñada por Poll en 1905 para des-

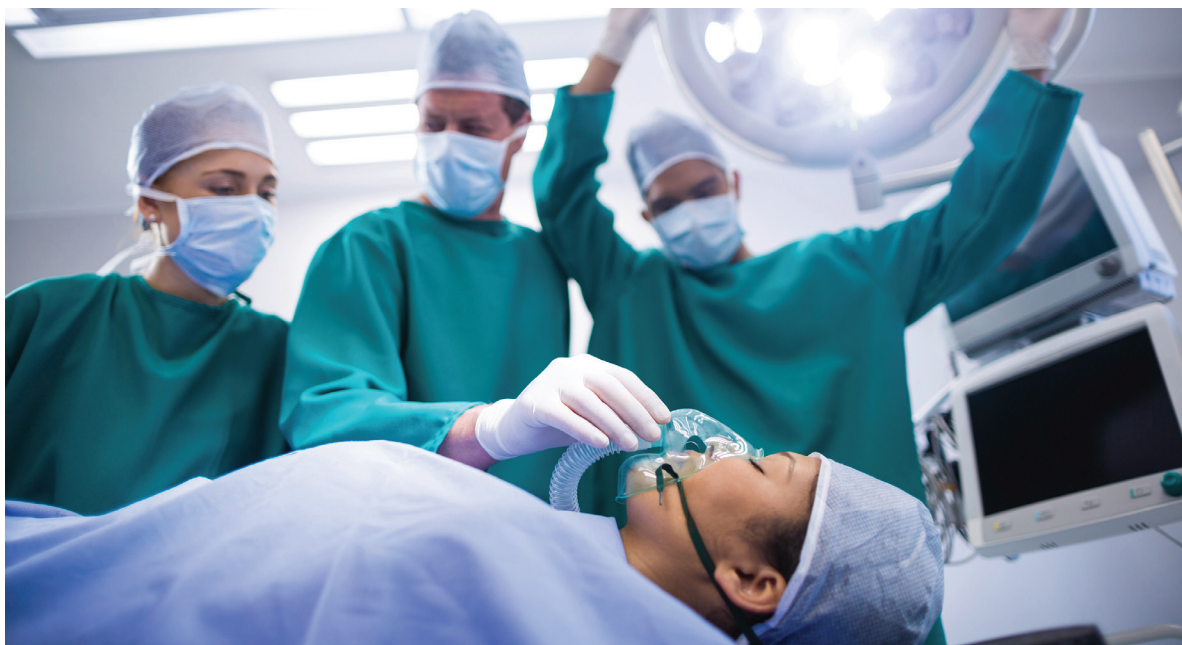

Foto: wavetbreakmedia_mic / Freepik

cribir el color oscuro (pheo) (cromo) de la superficie del corte del tumor cuando se expone al dicromato. La gran mayoría de los feocromocitomas surge de la médula suprarrenal, donde se encuentra la mayor colección de células cromafines; mientras que el término paraganglioma es utilizado para este mismo tumor en otros sitios anatómicos¹.

Es una patología poco frecuente, cuya prevalencia se encuentra en torno del 0.2% al 0.6% en pacientes hipertensos; si bien la variedad bilateral se halla en apenas un rango de 10% a 20% de los casos descritos, 90% de los feocromocitomas se localiza en la glándula suprarrenal y 10% son extraadrenales. De estos, 7% se origina en el retroperitoneo.

El uso de la tomografía computarizada se utiliza para detectar y localizar el tumor en sincronía al estudio bioquímico a fin de confirmar el diagnóstico. A través de la resonancia magnética, la forma más común del feocromocitoma corresponde a la de una masa con baja señal en secuencias de T1, y alta en secuencias de T2. Con mayor realce en T1 posterior a la inyección de gadolinio endovenoso e hiperintensos en T2. La metayodobencilguanidina (MIBG), molécula introducida en 1980, se asemeja al neurotransmisor norepinefrina, lo que permite su acumulación en los tejidos de origen simpático

medular, donde se concentra a nivel de los gránulos de depósito de las catecolaminas. La gammagrafía con MIBG tiene una sensibilidad y especificidad para el diagnóstico del feocromocitoma esporádico primario, cercana al 79.5 y 98%, respectivamente².

CASO CLÍNICO

Paciente del sexo femenino, de 54 años de edad, con antecedente familiar de neoplasia endocrina múltiple tipo II por padre y 4 hermanas positivas para este síndrome, con antecedente de feocromocitoma, hija con antecedente de cáncer medular de tiroides, y familiar de segundo grado (sobrino) con cáncer medular de tiroides. Antecedentes personales: carga genética de neoplasia endocrina múltiple IIA EXON 11, c634 CGCIB, alergia a la penicilina, tabaquismo positivo con índice tabáquico de 10, niega eventos quirúrgicos. Inició padecimiento actual 3 meses antes de su cirugía, debutó con datos de crisis hipertensiva y taquicardia que ameritó ingreso en su hospital, y fue valorada por cardiología con diagnóstico de cardiopatía hipertensiva y disfunción diastólica, así como hallazgo tomográfico de tumor suprarrenal bilateral, con control de tensión arterial y egreso al séptimo día con tratamiento médico con betabloqueador y alfabloqueador.

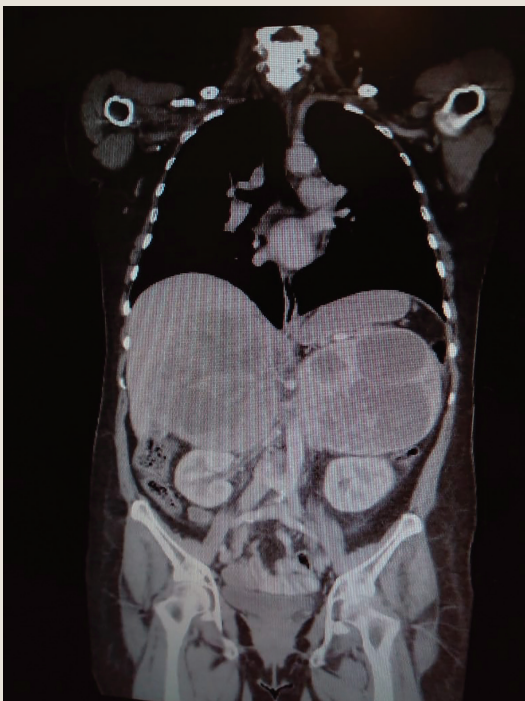


Figura 1. Tomografía axial computarizada corte coronal donde se observan 2 tumores suprarrenales con desplazamiento de estructuras adyacentes

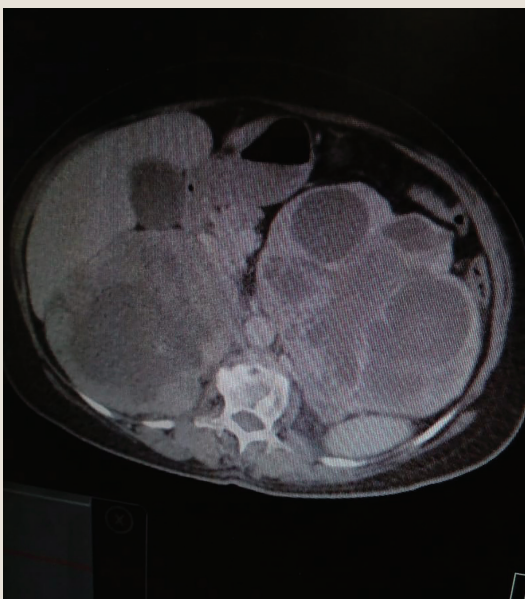


Figura 2. Tomografía axial computarizada donde se observan 2 grandes masas retroperitoneales en sitio de glándulas suprarrenal

Se envió a nuestra unidad médica de alta especialidad, donde fue estudiada por el servicio de endocrinología. Perfil tiroideo: T4 total 6.7, $\mu\text{g/dl}$; T4 libre, 1.9 ng/dl ; TSH, 1.8 mIU/L . Biometría: leucocitos, 7.9 mil/mm^3 ; neutrófilos, 5.3 mil/mm^3 ; hemoglobina, 10.3 g/dl ; hematocrito, 33.7%; plaquetas, 493 mil/mm^3 ; grupo sanguíneo A positivo; glucosa, 129 g/dl ; urea, 12 mg/dl ; BUN 6, mg/dl ; creatinina, 0.3 mg/dl . Perfil hepático, electrolitos y pruebas de coagulación normales. Antígeno carcinoembrionario, 13.04 ng/ml ; CA 19.9, 2.7 U/ml ; alfafetoproteína, 2.7 ng/ml ; paratohormona, 20 pg/ml ; calcitonina, 747 pg/ml ; cortisol, 10 mcg/dl ; ACTH, 10 pg/ml ; aldosterona, 5.4 ng/dl ; calcio, 9 mg/dl ; fósforo, 3.4 mg/dl ; sin embargo, no se contaba con estudio de metanefrinas. Ultrasonido tiroideo: nódulos en ambos lóbulos tiroideos, los cuales, por sus características se clasifican como Ti-RADS 4. Ecocardiograma transtorácico: cardiopatía hipertensiva; FEV₁, 68%; disfunción diastólica tipo II. Tomografía axial computarizada con contraste de cortes finos: en topografía de ambas glándulas suprarrenales existen 2 masas ocupantes de espacio, de morfología ovoide con bordes lobulados y circunscritos, con densidad heterogénea a expensas de un componente sólido isodenso a partes blandas que realza ávidamente al medio de contraste endovenoso, y presencia de áreas centrales de menor atenuación 15 a 30 unidades Hounsfield (UH) sin realce a considerar cambios quísticos y/o necrosis, además de algunas calcificaciones de aspecto puntiforme. Condicionan desplazamiento de órganos vecinos visualizando una interfase entre el bazo, páncreas, riñones, hígado y estómago. Presentan las siguientes dimensiones: para el lado derecho mide 13.0 \times 12.6 \times 14.5 cm aproximadamente, y para el lado izquierdo mide 13.1 \times 13.3 \times 11.3 cm en sus ejes transversal, anteroposterior y cefalocaudal respectivamente; glándula suprarrenal izquierda con densidad de 30-59 UH, con fase lavado de 51 UH, izquierda 39.72 UH con fase lavado de 65 UH (**figuras 1 y 2**). Gammagrama con MIBG (yodo-131-metayodobenzilguanidin) con captación solo en suprarrenales, concluyendo tumores suprarrenales bilaterales probables feocromocitomas y probable cáncer medular de tiroides. Valoración

preoperatoria: ASA, III; RAQ, EIIIB; John Hopkins, 5; METS, 4; Caprini, muy alto; CEPOD, 3.

Se programó para laparotomía exploradora y adrenalectomía bilateral transabdominal por parte del servicio de cirugía digestiva y endocrina, se realizó una incisión tipo chevrón y se encontró un tumor suprarrenal derecho de $16 \times 14 \times 12$ cm vascularizado con desplazamiento del riñón e hígado; adherencias firmes al borde lateral de la vena cava con neovascularización hacia la misma vena; apertura durante la disección de la vena cava con cierre de la misma; tumor suprarrenal izquierdo de $12 \times 12 \times 10$ cm (**figuras 3 y 4**) con vena suprarrenal inferior de 5 mm con desplazamiento de riñón y páncreas; adherencias firmes hacia fascia retroduodenopancreática; se obtuvo un sangrado de 2,500 ml con un tiempo quirúrgico de 240 min; durante la cirugía se inició manejo anestésico con vasodilatadores por hipertensión arterial hasta 160/110 mmHg y transfusión sanguínea. Se pasó a terapia intensiva en el postoperatorio inmediato con 3 días de estancia con manejo con esteroide intravenoso, con cifras tensionales normales, tolerando vía oral al segundo día; posteriormente pasó a piso de cirugía digestiva y endocrina con 3 días de estancia en postoperatorio mediato, con egreso al séptimo día con esteroides vía oral y control por parte de servicio de endocrinología sin eventualidades.

Reporte de patología: Tumor derecho con cápsula correspondiente a feocromocitoma, con un peso de 1,100 g, de 14.5 cm de diámetro mayor, con invasión a cápsula sin romperla; tumor suprarrenal izquierdo correspondiente a feocromocitoma, con un peso de 950 g, de 15 cm de diámetro mayor; ambos tumores con áreas de hemorragia, necrosis confluyente y fibrosis; no se observaron datos de atipia nuclear ni mitosis ni invasión angiolinfática.

DISCUSIÓN

El feocromocitoma es una causa rara de hipertensión, la prevalencia del tumor en hipertensión secundaria se ha informado en un 0.3%. La tríada clásica de síntomas consiste en palpitaciones, cefaleas y sudoración (Manger et al., 1996). Otros síntomas, incluyen palidez, náuseas y ataques de pánico, que pueden durar varios minutos. Existen 3

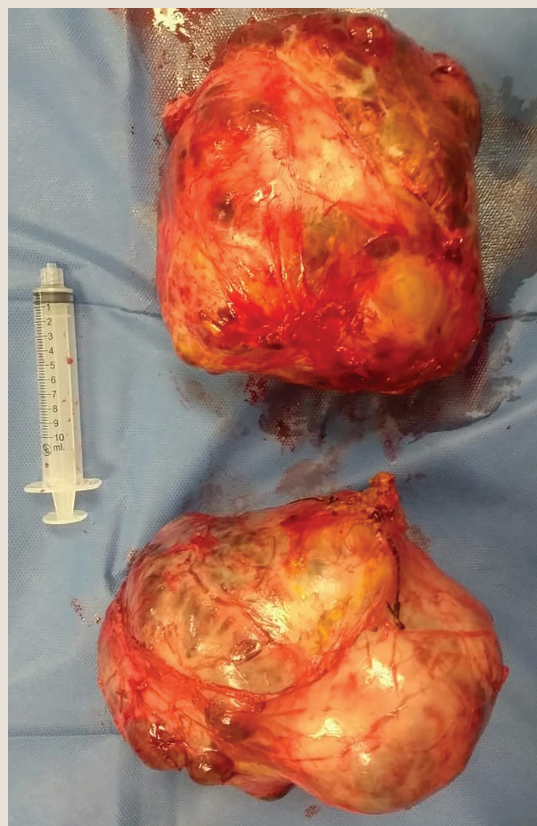


Foto: Maldonado et al.

Figura 3. Pieza quirúrgica: glándula suprarrenal izquierda (pieza superior) y glándula suprarrenal derecha (pieza inferior)

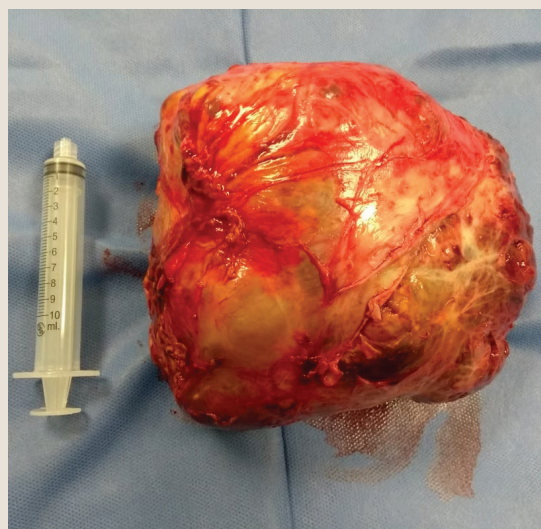

Foto: Maldonado et al.

Figura 4. Tumor de glándula suprarrenal izquierda

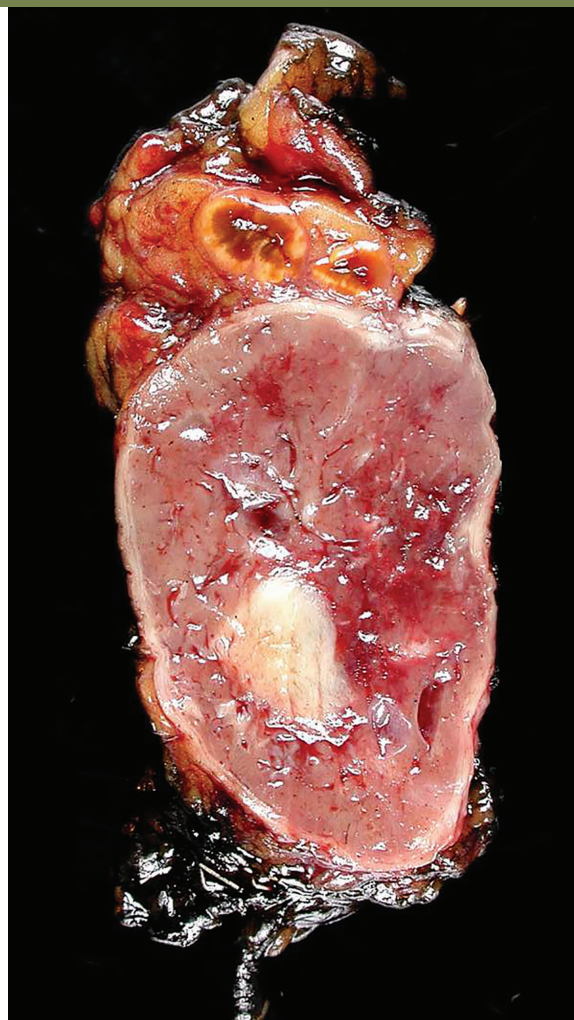


Foto: Michael Feldman

síndromes que están asociados con el feocromocitoma, el síndrome de Von Hippel Lindau (VHL), la neoplasia endocrina múltiple tipo 2 (NEM 2) y la neurofibromatosis tipo 1 (NF1). Después de que se identificaron las mutaciones del succinato deshidrogenasa (SDH) se ha relacionado que hasta el 30% de todos los feocromocitomas se debía a mutaciones genéticas (Burnichon et al., 2011)³.

En un estudio (Kim KH, 2011) se encontró que aproximadamente el 6.7% de los pacientes con feocromocitoma se asocia a síndromes familiares; de los pacientes que presentaron el tumor no sindrómico y sin antecedentes familiares, el 24% tuvo resultados positivos a mutación genética. Los pacientes con mutación genética positiva tienen mayor probabilidad de padecer una enfermedad bilateral⁴. La edad de inicio para el feocromocitoma determinado genéticamente es generalmente antes

de los 40 años. El feocromocitoma en pacientes con NEM 2 se localiza exclusivamente en la glándula suprarrenal. En este sentido, en los pacientes con NEM 2 se permite realizar pruebas de imagen para localizar un posible tumor solo dentro del abdomen. La búsqueda de feocromocitoma extraadrenal mediante escintigrafía u otras pruebas de imagen en pacientes con MEN 2 es inapropiada. El riesgo de malignidad en pacientes con síndromes genéticos es bajo, y el feocromocitoma maligno no está asociado con el NEM 2⁵.

La prueba diagnóstica de elección es la medición de metanefrinas fraccionadas en plasma y orina, que son pruebas altamente sensibles para el diagnóstico de un tumor cromafín simpático. La alta sensibilidad de las pruebas de metanefrina se basa en el hecho de que existe un metabolismo intratumoral de catecolaminas, un proceso que se produce independientemente de la liberación de catecolamina, y que puede ocurrir de manera intermitente o a tasas bajas. La cromogranina A, una importante proteína secretora presente en la matriz soluble de los gránulos de cromafina, es un marcador tumoral muy eficaz que puede correlacionarse con el tamaño del tumor y el potencial maligno, y mejorar la sensibilidad de las pruebas de diagnóstico así como el seguimiento a largo plazo⁶.

La prueba de supresión con clonidina se ha utilizado con el fin de detectar los falsos positivos en las determinaciones plasmáticas de metanefrinas y catecolaminas. El péptido derivado de la secretogranina II (EM66) se genera en tumores cromafines y se ha descrito como un marcador muy sensible para el diagnóstico y el seguimiento de estos tumores⁷.

El tratamiento preoperatorio es el más importante, su objetivo es controlar la hipertensión arterial, la taquicardia y contracción del volumen intravascular con líquidos para prevenir la hipotensión. El antagonista α -adrenérgico es el tratamiento electivo para el tratamiento preoperatorio, los antagonistas de los canales de calcio pueden combinarse con α y β 1, o pueden usarse como medicamentos primarios para controlar la hipertensión⁸.

El tratamiento quirúrgico de los feocromocitomas conlleva un alto riesgo de complicaciones perioperatorias. La manipulación del tumor puede

dar lugar a la aparición de crisis hipertensivas o arritmias, y posterior a la resección puede aparecer un cuadro de hipotensión arterial severa. El tratamiento hemodinámico de estos pacientes a veces es complicado debido al fenómeno de *down regulation* de los receptores adrenérgicos, secundario a la exposición prolongada a altas concentraciones de catecolaminas. Se ha descrito el manejo anestésico perioperatorio con nitroprusiato sódico por su rápido comienzo de acción y la corta duración de su efecto. Una vez extirpado el tumor, se utilizan vasopresores como la fenilefrina o la adrenalina⁹.

Desde el primer informe de adrenalectomía laparoscópica por Gagner et al. en 1992, este procedimiento se ha convertido en el tratamiento quirúrgico preferido de los tumores suprarrenales benignos, debido a sus numerosas ventajas. Los estudios comparativos entre cirugía abierta y laparoscópica han demostrado que la intervención laparoscópica debe considerarse el procedimiento de referencia para la cirugía suprarrenal. Meurisse et al. indican que el neumoperitoneo podría promover una liberación aguda de catecolaminas. Sin embargo, varios autores han demostrado que cuando hay una preparación preoperatoria adecuada, estos cambios son discretos y bien tolerados por los pacientes. Sood et al. mostraron que el mantenimiento de una presión intraabdominal más baja entre 8-10 mmHg, reduce la liberación de catecolaminas y ayuda a prevenir la inestabilidad hemodinámica¹⁰.

En los casos de tumores con malignidad con signos de invasión, se debe considerar con abordaje transabdominal, si se planea un procedimiento bilateral, el abordaje retroperitoneo endoscópico tiene el beneficio adicional del abordaje de ambas glándulas. La principal contraindicación para la laparoscopia es un tumor maligno de 10 cm. Sin embargo, no hay diferencia significativa entre los resultados del método retroperitoneal y transperitoneal, de modo que el cirujano puede seleccionar la técnica quirúrgica que mejor favorezca al paciente¹¹.

CONCLUSIONES

El antecedente de enfermedades genéticas como la neoplasia endocrina múltiple permite realizar pruebas de escrutinio a pacientes con alto riesgo

de formación de feocromocitomas; sin embargo, la mayoría de los pacientes con estos padecimientos son tratados por hallazgos incidentales tomográfico o hipertensión secundaria.

La cirugía abierta puede estar indicada cuando los tumores son múltiples o muy grandes, pero incluso los tumores de más de 10 cm se pueden extirpar por vía laparoscópica de manera segura, según la experiencia del cirujano. ●

REFERENCIAS

1. Thompson LD. Pheochromocytoma of the Adrenal Gland Scaled Score (PASS) to Separate Benign From Malignant Neoplasms A Clinicopathologic and Immunophenotypic Study of 100 Cases. *The American Journal of Surgical Pathology*. 2002;26(5):551-66.
2. Bonnet I, Betancourt A, Segovia J, Manzur F. Feocromocitoma bilateral: la importancia de los estudios de diagnóstico por imagen. *Rev Colomb Cardiol*. 2011;18:288-92.
3. Därr R, Lenders JW, Hofbauer LC, Naumann B, Bornstein SR, Eisenhofer G. Pheochromocytoma update on disease management. *Ther Adv Endocrinol Metab*. 2012;3(1):11-26. doi: 10.1177/2042018812437356.
4. Aref H, Safdar O, Anshasi W, Alsharif S Bilateral adrenal pheochromocytoma in a 10-year old male patient. *J Ped Surg Case Reports*. 2014;2(8):400-2.
5. Yukina M, Troshina E, Beltsevich D, et al. Clinical and Genetic Diagnosis of Pheochromocytoma and Paraganglioma. *Endocrinol Res Metab*. 2017;1:1.
6. Waguespack SG, Rich T, Grubbs E, Ying AK, Perrier ND, Ayala-Ramírez M, et al. A Current Review of the Etiology, Diagnosis, and Treatment of Pediatric Pheochromocytoma and Paraganglioma. *J Clin Endocrinol Metab*. May 2010;95(5):2023-37.
7. Oleaga A, Goñi F. Feocromocitoma: actualización diagnóstica y terapéutica *Endocrinol Nutr*. 2008;55(5):202-16.
8. Sánchez-Turcios RA. Pheochromocytomas: diagnosis and treatment Feocromocitomas: diagnóstico y tratamiento. *Revista Mexicana de Cardiología*. 2015;26(3):118-24.
9. Ortellado N, Carísimo MI, Huber G. Feocromocitoma. Manejo Anestésico Transoperatorio. Aproposito de un caso y revisión de la literatura Feocromocitoma. Anesthetic transoperative managed. Report of a case. *An Fac Cienc Méd*. 2008;41(1 y 2).
10. Castilho LN, Simoes FA, Santos AM, Rodrigues TM. Pheochromocytoma: a long-term follow-up of 24 patients undergoing laparoscopic adrenalectomy. *Int Braz J Urol*. 2009 Jan-Feb;35(1):24-31;32-5.
11. Beisa V, Klimovskij M, Simutis G, Sileikis A, Strupas K. Two-stage bilateral laparoscopic adrenalectomy for large pheochromocytomas. *Wideochir Inne Tech Maloinwazyjne*. 2014;9(1):110-4. doi: 10.5114/wiitm.2014.41005.