

Haga su diagnóstico

Juan Pablo Reyes González^{a,*}, Alfredo
Ramírez Gutiérrez de Velasco^b

Sección a cargo del grupo
del Dr. José Luis Ramírez Arias

Mujer de 74 años con reflujo gastroesofágico, actualmente sin tratamiento, presenta regurgitación, que en algunos casos se acompaña de dolor torácico y tos nocturna, acude a valoración anual, se realiza radiografía anteroposterior de tórax.



^a Residente de segundo año. Curso de Imagenología Diagnóstica y Terapéutica. Facultad de Medicina. Sede: Hospital Ángeles del Pedregal. Universidad Autónoma de México. Ciudad de México, México.

^b Residente de cuarto año. Curso de Imagenología Diagnóstica y Terapéutica. Facultad de Medicina. Sede: Hospital Ángeles del Pedregal. Universidad Autónoma de México. Ciudad de México, México.

* Autor para correspondencia: Juan Pablo Reyes González.

Correo electrónico: reyes.g.j.pablo@gmail.com

Recibido: 29-septiembre-2020. Aceptado: 30-octubre-2020.

1. Teniendo en cuenta la figura 1, ¿cuál signo radiológico consideraría como hallazgo de importancia?

- a) Signo de la silueta
- b) Signo de la S de Golden
- c) Joroba de Hampton
- d) Signo de lambda

2. En el abordaje radiológico del paciente, ¿cuál sería el siguiente estudio a realizar?

- a) Tomografía contrastada de tórax
- b) Serie esófago gastro duodenal
- c) Resonancia magnética de tórax
- d) Tomografía por emisión de positrones

3. Estudio que ayudaría a confirmar su sospecha diagnóstica

- a) Medición del pH
- b) Marcadores tumorales

- c) Endoscopia
- d) Biopsia a cielo abierto.

4. En caso de estar indicado el tratamiento médico, ¿cuál sería su duración?

- a) 8 semanas
- b) Indefinido
- c) 8 meses
- d) 10 semanas

5. Indicador de tratamiento quirúrgico en este paciente

- a) Paciente mayor a 45 años
- b) Lesión encontrada en la tomografía de tórax
- c) Fracaso del tratamiento médico
- d) Fallo previo de proceso quirúrgico

Respuestas: 1: a; 2: b; 3: c; 4: a; 5: c.

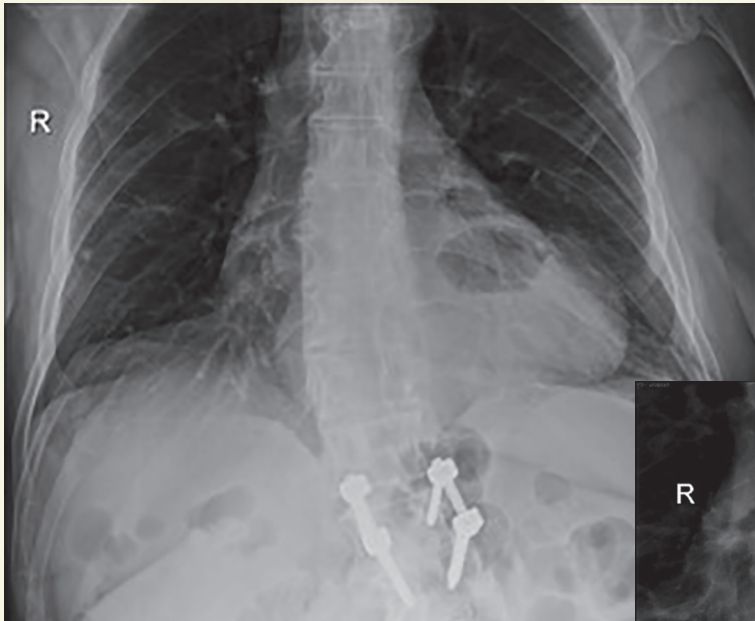


Figura 1. Radiografía anteroposterior de tórax

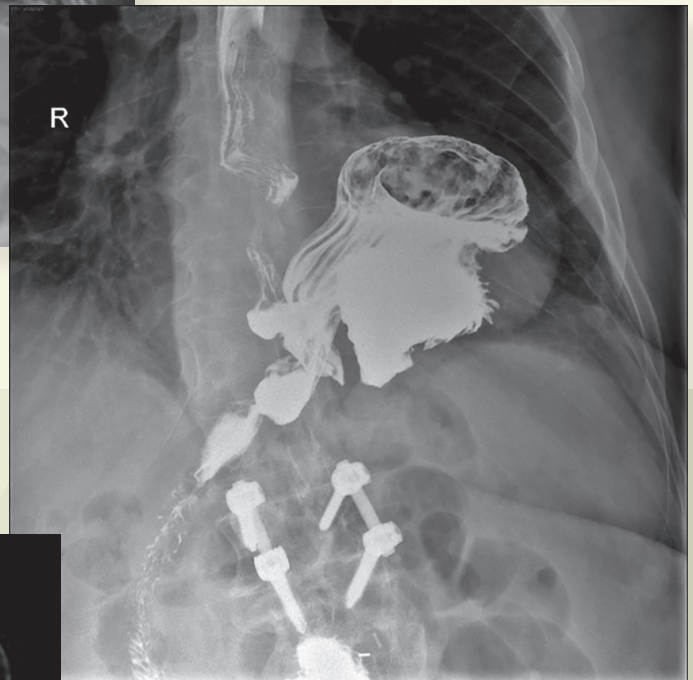


Figura 2. Serie esófago gastro duodenal con bario

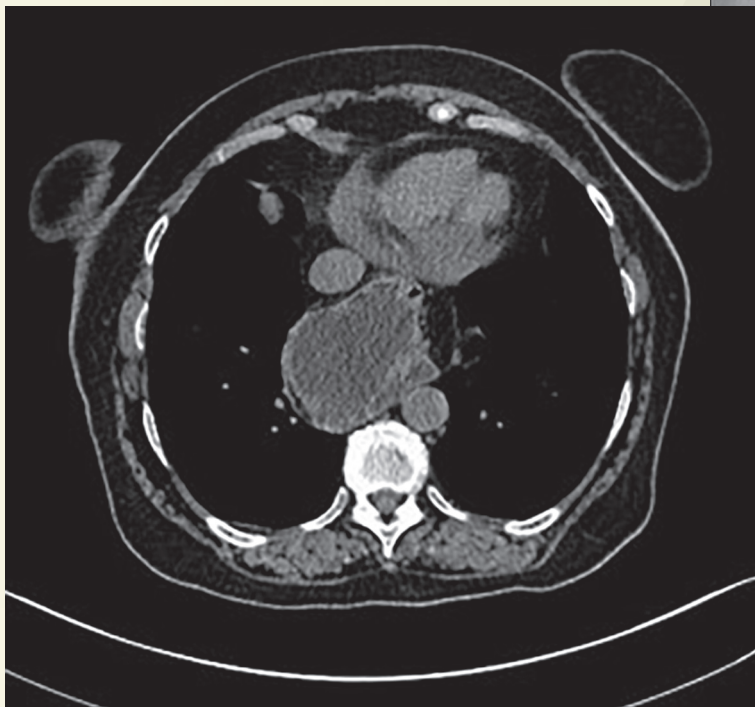

Figura 3. Tomografía axial computada en fase simple

BIBLIOGRAFÍA

- Diagnóstico y tratamiento quirúrgico de la enfermedad por reflujo gastroesofágico en el adulto. Guía de evidencias y recomendaciones. México: Secretaría de Salud; Noviembre 2012.
- Felson B, Felson H. Localization of intrathoracic lesions by means of the postero-anterior roentgenogram. Radiology. 1950;55(3):363-74. doi: 10.1148/55.3.363
- Sfara A, Dumitrașcu DL. The management of hiatal hernia: an update on diagnosis and treatment. Medicine and Pharmacy Reports. 2019;92(4):321-5. doi:10.15386/mpr-1323