

Ultrasonido pulmonar en medicina, su utilidad en la práctica clínica

Alma Amaya Gómez^a, Gustavo Rojas Velasco^b, Noor de María Velasco Salas^c, Adrián Eduardo Carrillo Rodríguez^d, Rolando Joel Álvarez Álvarez^e, Ángel Ramos Enríquez^f

Resumen

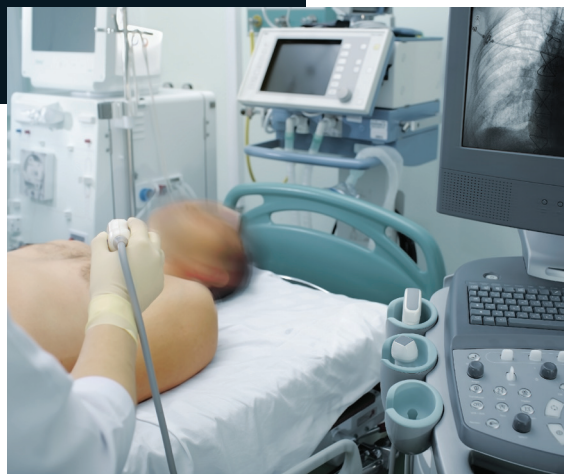El ultrasonido pulmonar ha tomado protagonismo en la evaluación de los órganos torácicos y su patología. Es de gran utilidad en la evaluación del paciente hospitalizado o de urgencias para monitoreo de evolución o diagnóstico rápido, así como guía de procedimientos diagnósticos y terapéuticos. Sus múltiples ventajas han desplazado a otros estudios de gabinete, ya que puede evitar el traslado de pacientes, es inocuo, accesible y rápido. En este artículo revisaremos conceptos básicos de ultrasonografía pulmonar y su uso en el diagnóstico en patologías.

Palabras clave: *Ultrasonido pulmonar; pleura, neumotórax; derrame pleural.*

Pulmonary Ultrasound in Medicine, its Usefulness in Clinical Practice

Abstract

Lung ultrasound has become increasingly important in the evaluation of the thorax and its pathologies. It has proved to be very useful in the evaluation of hospitalized patients,



allowing doctors to evaluate and make quick decisions, as well as providing guidance for diagnostic and therapeutic procedures. Ultrasound has many advantages over other studies since it can avoid transferring patients, and it is harmless, accessible and fast. In this article we will review basic concepts of lung ultrasound and its use in the diagnosis of pathologies.

Keywords: *Pulmonary ultrasound; pleura; pneumothorax; pleural effusion.*

INTRODUCCIÓN

La ecografía es una herramienta de gran interés en varias especialidades médicas y quirúrgicas debido a sus ventajas sobre otros estudios de gabinete, algunas de ellas son: el diagnóstico al pie de la cama del paciente, ausencia de radiación, bajo costo, accesibilidad, portabilidad, reproductibilidad, inocuidad tanto para el paciente tanto como

^aUnidad de Investigación de Terapia Intensiva Cardiovascular. Instituto Nacional de Cardiología. Ciudad de México, México. Autor para correspondencia: Gustavo Rojas Velasco. Correo electrónico: gustavorojas08@gmail.com. Recibido: 23-julio-2019. Aceptado: 03-diciembre-2019.

Hiperecogénico

Hipoecogénico o anecoico

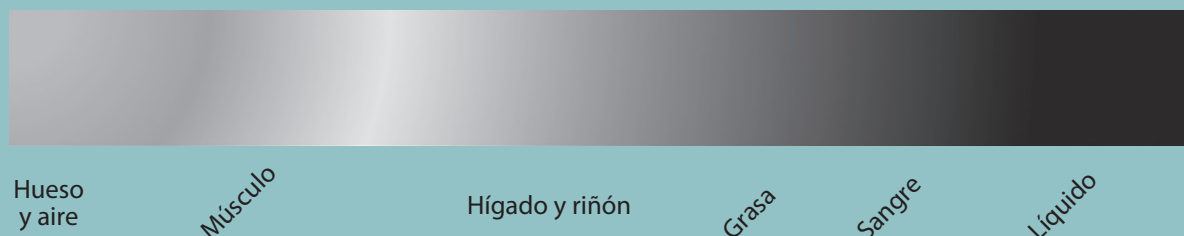


Figura 1. Niveles de ecogenicidad de los tejidos.

para el médico o técnico que lo realiza, y reducción de complicaciones en procesos intervencionistas^{1,2}. Por las características antes mencionadas, debería posicionarse como una de las primeras herramientas en el abordaje diagnóstico inicial.

Por muchos años, el ultrasonido pulmonar ha jugado un papel secundario en el diagnóstico de enfermedades torácicas; no obstante, numerosas publicaciones han demostrado su utilidad, ya que puede aportar información valiosa en diferentes tipos de patologías pleuropulmonares^{1,3}.

Aspectos técnicos

El ultrasonido está basado en el principio piezoeléctrico, en el que impulsos eléctricos son dirigidos a cristales contenidos en el transductor; estos cristales tienen la capacidad de transformar la energía eléctrica en sonido (ecos), y viceversa. El transductor tendrá el papel de emisor y receptor de estos ecos. Estos últimos, al estar en contacto con tejidos, podrán ser propagados o refractados. La propagación ocurrirá en los tejidos con alto contenido de agua (hígado, músculo, consolidaciones y tumores). Cuando estos ecos se enfrentan a un tejido no comprimible (hueso) o lleno de aire (vísceras huecas), regresan al transductor, a esto se le llamara reflectancia^{2,4}.

La imagen resultante dependerá de las propiedades de las ondas y la ecogenicidad de los tejidos,

Algunas de las ventajas de la ecografía sobre otros estudios de gabinete son: el diagnóstico al pie de la cama del paciente, ausencia de radiación, bajo costo, accesibilidad, portabilidad, reproductibilidad, inocuidad tanto para el paciente tanto como para el médico o técnico que lo realiza, y reducción de complicaciones en procesos intervencionistas. Por las características antes mencionadas, debería posicionarse como una de las primeras herramientas en el abordaje diagnóstico inicial.

esta última se mide en una escala que va de hiperecogénico a hipoecogénico o anecoico (**figura 1**).

Tipos de transductores

Los transductores varían según la escala en frecuencia que emiten. Los lineales poseen una alta frecuencia, que oscila entre 7-15 MHz, tienen mejor definición, pero poca penetración en tejidos. Por esta razón son ideales para tejidos superficiales. Los transductores curvos poseen una baja frecuencia (2 a 5 MHz) con mejor penetración, pero baja definición; son ideales para la exploración abdominal, pélvica u obstétrica⁵.

Cualquier transductor puede usarse para la eva-

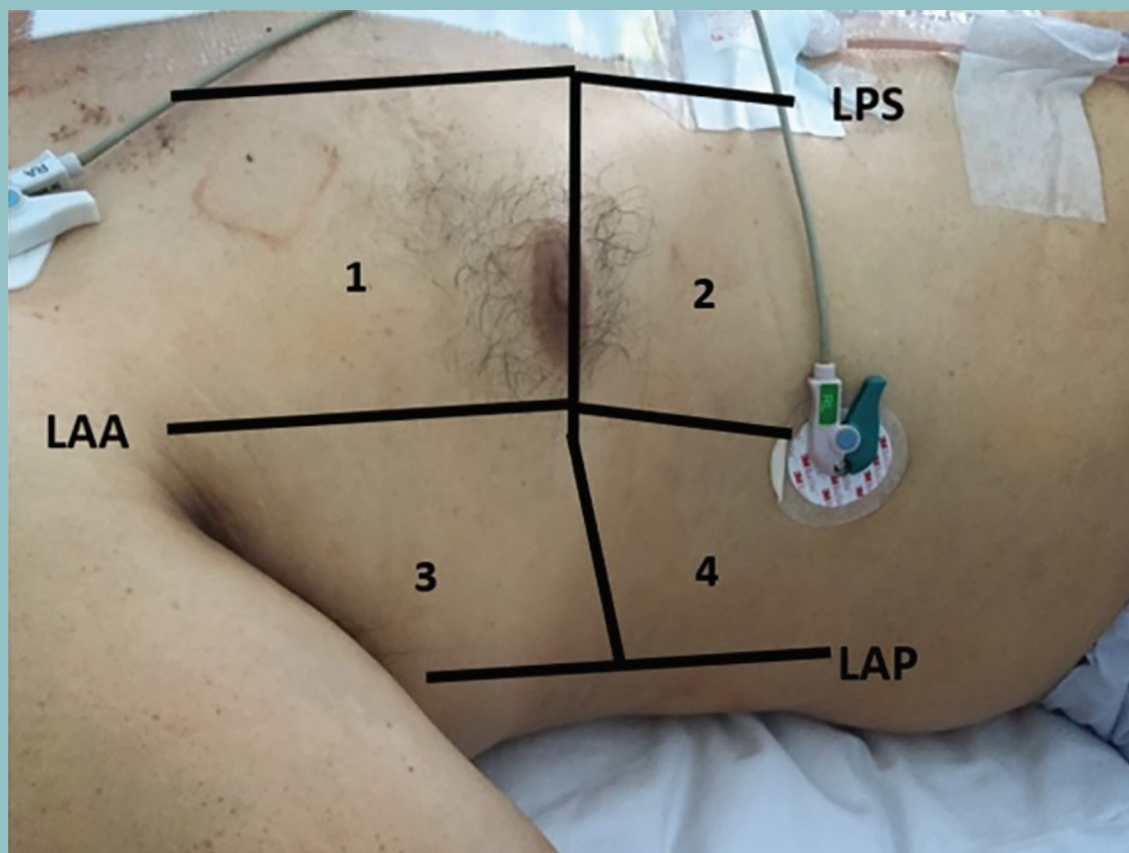


Figura 2. Muestra líneas imaginarias de áreas ecográficas pulmonares. LAA: Línea axilar anterior; LAP: línea axilar anterior; LPS: Línea paraesternal superior.

luación pulmonar. El ultrasonido de baja frecuencia, al dar mayor profundidad, es preferible para la evaluación del parénquima pulmonar, búsqueda de consolidaciones o derrames; mientras que los transductores de alta frecuencia serán más útiles para la visualización de pleura y su deslizamiento^{5,6}.

SISTEMATIZACIÓN DE LA ECOGRAFÍA PULMONAR

Posición del paciente

La posición ideal para la evaluación pulmonar es con el paciente sentado con las manos colocadas detrás de la nuca. Esta posición permite una gran ventana ecográfica, pues cada espacio intercostal tendrá mayor apertura y se evitará la sombra acús-

tica que produce cada costilla. Muchas veces no es posible evaluar al paciente en esta posición, como en el caso de pacientes hospitalizados, en estado de postración o con movilidad restringida, por lo que se opta por la posición decúbito lateral tanto derecho como izquierdo, o decúbito supino con cabecera a 30°.

Áreas ecográficas pulmonares

Con el objetivo de no dejar ninguna zona sin explorar, al enfrentarnos a una cavidad será importante seguir un algoritmo de pasos.

Esta sistematización consta de la realización de cortes imaginarios para obtener una imagen completa. Para ello se explorará con el transductor de

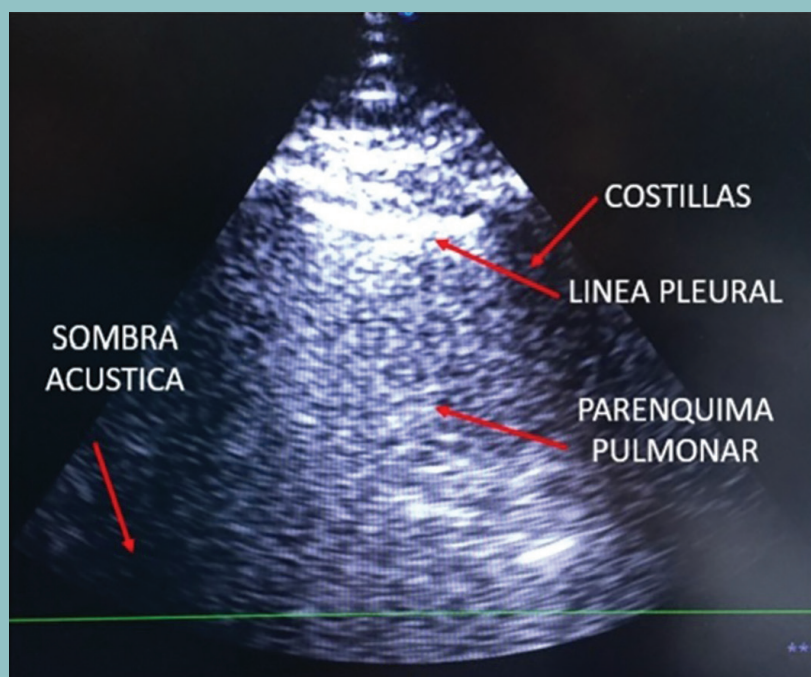


Figura 3. Imagen ecográfica de conjunto anatómico "signo del murciélago".

la línea paraesternal hasta la línea paravertebral de ambos hemitórax, moviendo el transductor de ventral a dorsal a través de líneas longitudinales de los espacios intercostales. Será necesario explorar cada espacio de forma paralela y transversal a ellos. Las estructuras localizadas en zonas subescapulares se visualizarán cuando el paciente realice una abducción máxima del brazo. Por último, se realizará la evaluación diafragmática y de las bases pulmonares colocando al paciente en decúbito supino con cabecera a 30°, aquí el transductor se coloca debajo de las costillas para una visualización de las bases pulmonares. Es importante resaltar que la evaluación detallada del tórax puede realizarse cuando el paciente se encuentra estable, cooperador, con tiempo suficiente para realizar el protocolo de estudio completo; sin embargo, en el paciente críticamente enfermo o en una situación de urgencia, se deberá abreviar la exploración física; aun cuando no hay un consenso, se sugiere reducir la evaluación a 4 cuadrantes anteriores en hemitórax derecho e

izquierdo y la base pulmonar en la línea axilar posterior (**figura 2**)^{5,7}.

Ecografía normal de pared torácica

En la evaluación ecográfica de la pared torácica se visualizarán las estructuras más superficiales como: piel, musculatura intercostal, arcos costales, pleura y esternón.

La piel y el tejido adiposo aparecerán como una franja móvil de ecogenicidad homogénea.

La musculatura intercostal es hipoeecogénica con líneas hipereecogénicas longitudinales al eje del músculo.

Las costillas y el esternón pueden revisarse en un corte transversal para la detección de fracturas costales, cada costilla aparecerá como un área de sombra ecográfica con una superficie formada por una línea hipereecogénica correspondiente al periostio.

El conjunto de las descripciones anteriores más la línea pleural y la colocación del transductor de

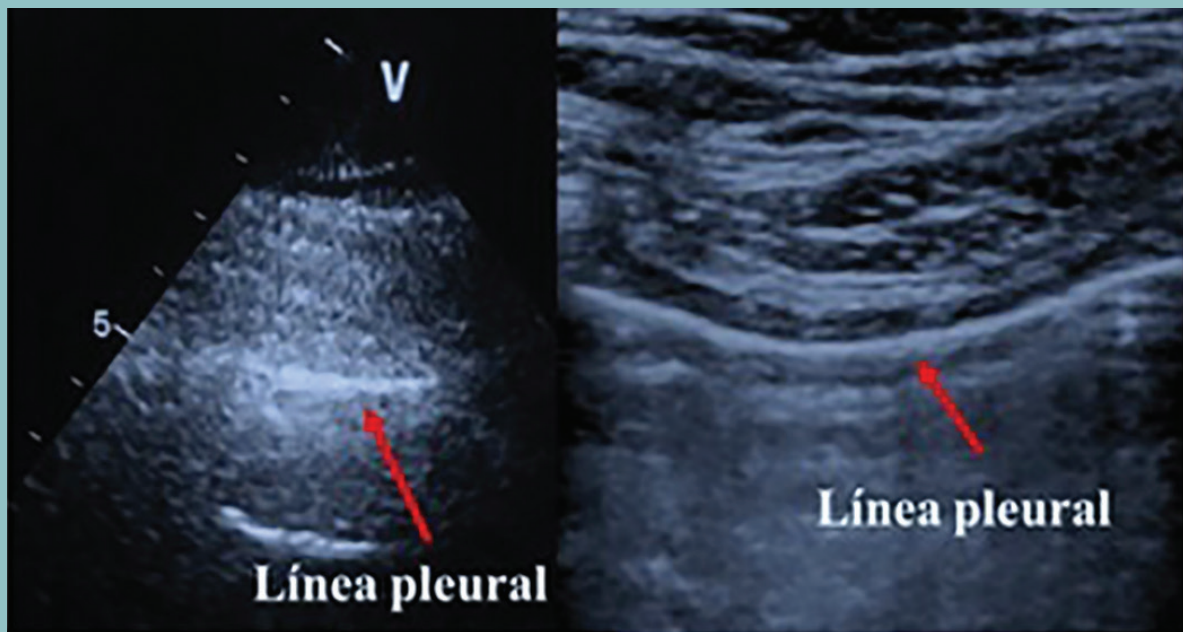


Figura 4. "Lung sliding" o deslizamiento pulmonar. Línea hiperecogénica que se moverá de acuerdo a la respiración.

Amaya Gómez et al.

El ultrasonido está basando en el principio piezoeléctrico, en el que impulsos eléctricos son dirigidos a cristales contenidos en el transductor; estos cristales tienen la capacidad de transformar la energía eléctrica en sonido (ecos), y viceversa. El transductor tendrá el papel de emisor y receptor de estos ecos, que al estar en contacto con tejidos, podrán ser propagados o refractados. La propagación ocurrirá en los tejidos con alto contenido de agua. Cuando estos ecos se enfrentan a un tejido no comprimible o lleno de aire, regresan al transductor, a esto se le llamara reflectancia.

manera perpendicular entre 2 espacios intercostales tendrá como resultado el signo del "murciélago", donde se observa el borde superior de las sombras de las costillas ("alas del murciélago") y la línea pleural ("cabeza o lomo del murciélago"); este signo es de gran importancia, pues es la base para la localiza-

ción y valoración pulmonar, y permite localizar la superficie del mismo en cualquier circunstancia (figura 3)^{8,9}.

Ecografía normal de pleura

La visualización de las pleuras es fundamental, es el primer paso en cualquier evaluación ultrasonográfica pulmonar, su grosor es de 0.2-0.4 mm y están fuera del alcance de la resolución ecográfica. Ambas pleuras aparecerán en la imagen como una línea hiperecogénica que se moverá de acuerdo a la respiración, conocida como el signo de "lung sliding" o deslizamiento pulmonar (figura 4)^{2,5,8}.

Ecografía normal del parénquima pulmonar

La visualización pulmonar normal será el resultado de la visualización de artefactos, esto es debido a que el pulmón, al estar lleno de aire, podría parecer invisible en la ecografía, ya que este evitará la obtención de cualquier imagen en un pulmón sano. En cambio, si el parénquima pulmonar es reemplazado por tejido, líquido o consolidaciones, se podrá ob-



Figura 5. **a)** líneas A, líneas hiperecogénicas horizontales paralelas a la pleura. **b)** Modo M: "Signo de orilla de playa". **c)** líneas B vistas de manera hiperecogénica vertical que bajan de la línea pleural a la parte inferior de la imagen.

tener una imagen valorable donde se identificará la presencia o ausencia de alguna patología.

Los artefactos que nos permiten tener una evaluación ecográfica de un pulmón normal son:

- Líneas A: estas líneas son descritas como un artefacto de reverberación normal en el pulmón sano que produce líneas hiperecogénicas horizontales paralelas a la pleura y espaciadas uniformemente; su ecogenicidad va siendo atenuada según su profundidad, siempre indican la presencia de aire.
- Líneas B: este es otro artefacto de reverberación el cual puede ser visualizado en situaciones clínicas fisiológicas o patológicas. En un pulmón sano, estas se describen como líneas hiperecogénicas verticales que bajan desde la línea pleural hasta la parte inferior de la imagen; 3 es la cantidad máxima en cada espacio intercostal, y se mueven con el deslizamiento del pleural^{6,10}.

Signo de orilla de la playa: con ayuda del modo M del ultrasonido, se observa una imagen que corresponde a pleura y parénquima pulmonar expandido, lo cual descarta neumotórax y semeja olas y arena de mar (**figura 5**).

Ecografía normal diafragmática

La exploración ecográfica del diafragma se realizará colocando el transductor en un plano transabdominal (en el espacio subcostal). Esta exploración resulta bastante difícil, ya que al estar cercano a vísceras huecas, llenas de aire, los ecos no podrán ser transmitidos y generar una imagen. La visualización de cada uno de los hemidiafragmas será facilitada teniendo como referencia anatómica el hígado o el bazo, según corresponda. De manera básica, debe observarse el deslizamiento diafragmático^{8,9}.

NEUMOTÓRAX

Se define como neumotórax a la acumulación de aire o gas entre la pleura visceral y la parietal, ocasionando el colapso pulmonar total o parcial del hemitórax afectado¹¹⁻¹³.

Los estudios de imagen utilizados para corroborar el diagnóstico son: radiografía de tórax, ultrasonido pulmonar y tomografía torácica. La tomografía es el estándar de oro para el diagnóstico de neumotórax; sin embargo, estudios recientes indican que el uso de USG pulmonar de manera sistemática permite su diagnóstico con una sensibilidad y especificidad similares a los de la TC^{13,14}.

El uso de la ultrasonografía como herramienta

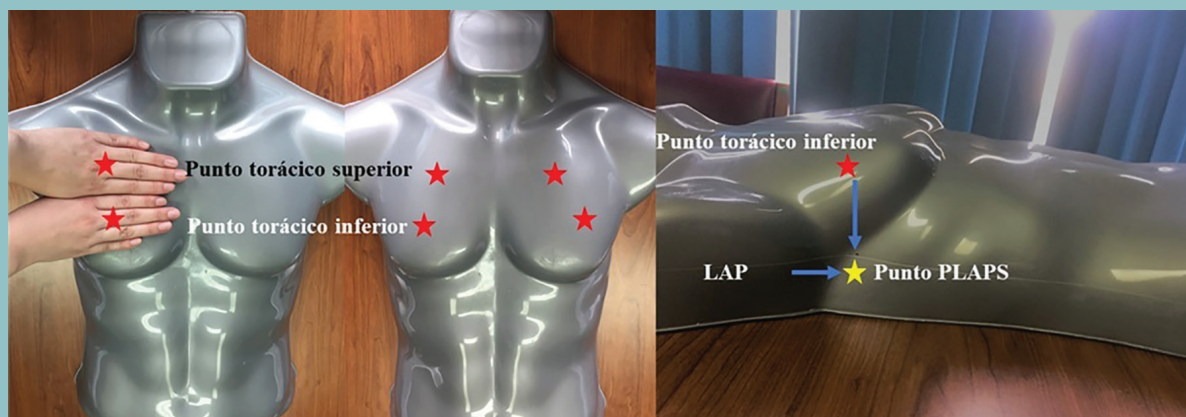

Figura 6. Localización de los 6 puntos torácicos: **a) y b)** Ubicación de puntos ventrales, punto torácico superior, localizado en el dedo medio de la primera mano, y punto torácico inferior, que se ubicará en el dedo medio de la segunda mano. **c)** Localización de punto PLAPS ubicado en la unión de la línea horizontal del punto BLUE inferior y la línea axilar posterior (LAP).

Los estudios de imagen utilizados para corroborar el diagnóstico de neumotórax son: radiografía de tórax, ultrasonido pulmonar y tomografía torácica. La tomografía es el estándar de oro para este diagnóstico; pero, estudios recientes indican que el uso de USG pulmonar de manera sistemática permite su diagnóstico con una sensibilidad y especificidad similares a los de la TC. El uso de la USG como herramienta diagnóstica de neumotórax exige el uso de un algoritmo para su identificación eficaz. Es relevante mencionar un protocolo que permite sistematizar la exploración ecográfica completa y rápida como guía para la atención médica en el servicio de urgencias conocido como protocolo BLUE.

diagnóstica de neumotórax exige el uso de un algoritmo para su identificación eficaz. Es relevante mencionar un protocolo que permite sistematizar la exploración ecográfica completa y rápida como guía para la atención médica en el servicio de urgencias conocido como protocolo BLUE.

El objetivo de ese protocolo es resumir la exploración ecográfica pulmonar antes descrita, basándose en la exploración de puntos específicos y estandarizados que garantizan la reproducibilidad del estudio. De acuerdo con lo recomendado por Lichtenstein, se requiere la exploración de 6 puntos torácicos, 4 puntos con una localización ventral (2 en cada hemitórax) y los 2 puntos restantes estarán en los costados del paciente (1 en cada costado). Para el establecimiento de los puntos ventrales se colocarán ambas manos, una al lado de la otra (sin tomar en cuenta los pulgares), comenzando por debajo de la clavícula. El punto torácico superior estará localizado en el dedo medio de la primera mano, mientras que el punto torácico inferior se ubicará en el dedo medio de la segunda mano. Al realizar esta maniobra en ambos hemitórax quedarán establecidos los 4 puntos ventrales. Los 2 puntos restantes se encuentran en la unión entre la línea horizontal del punto torácico inferior y la línea axilar posterior en ambos costados del paciente; cada uno se conoce como punto posterolateral alveolar o punto PLAPS (Postero-lateral alveolar pleural/síndrome)¹⁴ (**figura 6**).

Hay que tomar en cuenta que, por gravedad, el líquido se acumulará en las bases y el aire se en-

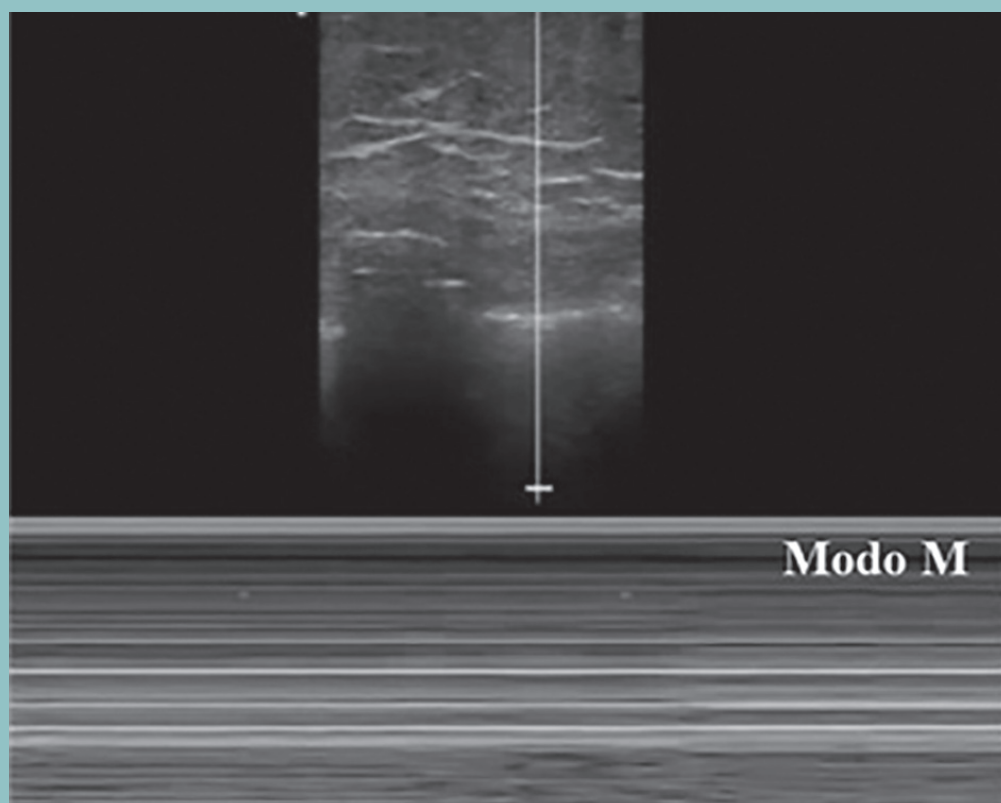


Figura 7. Signo de la estratósfera o código de barras.

contrará en los ápices pulmonares, por lo que se realizará una búsqueda dirigida con el ultrasonido según la patología sospechada.

En el caso del neumotórax, la evaluación inicia con el enfoque principalmente en los ápices (puntos torácicos superiores). En dicha localización se ubicará la línea pleural para verificar la existencia o ausencia del deslizamiento pulmonar y de las líneas A.

El patrón ecográfico típico de neumotórax (colapso pulmonar) será la ausencia del deslizamiento pulmonar y de las líneas A, posteriormente se utiliza el modo M del US, el cual mostrará un signo característico de esta patología llamado “signo de la estratósfera o del código de barras”, que es secundario a la ausencia de parénquima pulmonar, espacio ocupado por aire entre la pleura visceral y parietal, y como consecuencia formará un patrón homogéneo y estratificado de líneas horizontales

por debajo de la línea pleural. En contraste con un patrón normal pulmón en “signo de orilla de playa”, donde debajo de la línea pleural se visualiza un patrón granular que corresponde al parénquima pulmonar expandido^{10,15}. Para aumentar la sensibilidad y especificidad de diagnóstico, debe buscarse el punto pulmonar, que se considerará positivo si al momento de la inspiración se observa un cambio abrupto en la morfología en modo M, pasando de una imagen de orilla de mar a una de estratósfera. Con estos 4 hallazgos ultrasonográficos (deslizamiento pulmonar abolido, ausencia de líneas A, signo de la estratósfera o de código de barras y punto pulmonar positivo) se consigue una sensibilidad de 88%, una especificidad de 100%, un valor predictivo positivo de 100% y un valor predictivo negativo de 99% para neumotórax¹⁴ (**figura 7**).

Tabla 1. Causas más frecuentes de derrame aleural

<ul style="list-style-type: none"> • Falla ventricular derecha o izquierda • Enfermedad renal crónica • Hipoalbuminemia • Cirrosis hepática 	<ul style="list-style-type: none"> • Neumonía • Tuberculosis • Malignidades • Infarto pulmonar
---	--

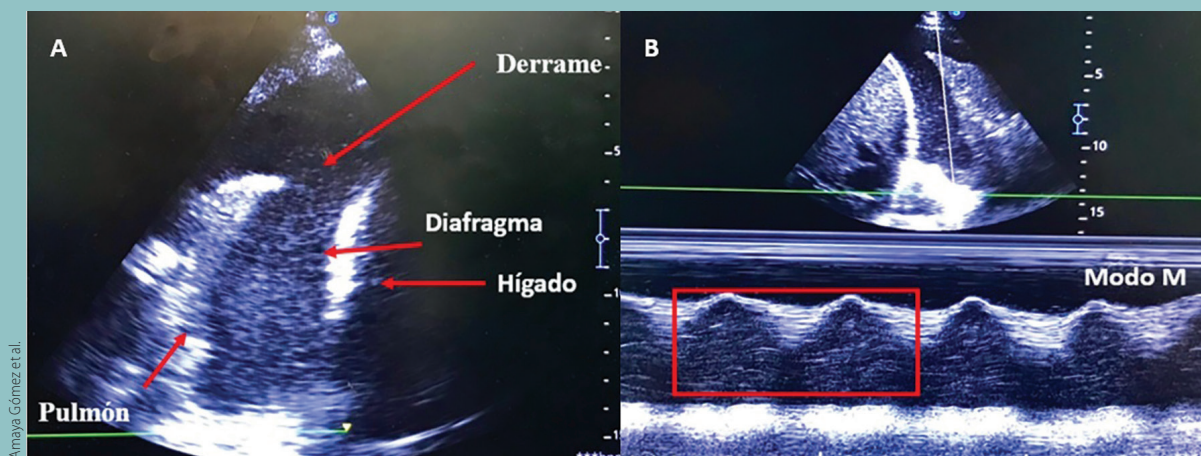


Figura 8. a) “Signo de medusa o lengua” espacio libre de ecos (anecoica) entre el espacio pleural. **b)** “Signo del senoide” se visualizan variaciones del espacio interpleural con el ciclo respiratorio.

DERRAME PLEURAL

La cantidad anormal de líquido acumulado entre las 2 capas de la pleura parietal y visceral se denomina derrame pleural, estos son muy frecuentes en los enfermos críticos, la mayoría de ellos son trasudados secundarios a síndrome de respuesta inflamatoria sistémica, balances hídricos elevados, pérdida de proteínas (como puede ser en la hipoalbuminemia), falla cardíaca o la presentación de estas causas de manera simultánea¹⁶.

Por lo tanto, aumenta la cantidad de líquido filtrado en las zonas superiores y discurre hasta las de menor declive, como son los senos costofrénicos, en donde se empezará acumular este líquido (**tabla 1**).

El diagnóstico de derrame pleural por ecografía se define como un espacio libre de ecos localizado entre la capa visceral y parietal de la pleura, que a menudo se detecta en el punto PLAPS¹⁶.

Se colocará el transductor en el punto PLAPS para identificar el diafragma, el cual se observa hi-

perecogénico, la cavidad delimitada por la superficie convexa corresponderá a la cavidad pleural en donde se observa la base pulmonar y la cavidad delimitada por su superficie cóncava será la cavidad peritoneal en donde se encontrará el hígado o el bazo, dependiendo del lado explorado. Una vez identificada la cavidad pleural se observa de primera instancia si existe derrame pleural o no.

Existen diversos signos confirmatorios de la presencia de derrame pleural. El primero de ellos es el “signo de la medusa o de la lengua”: secundario a derrames de gran volumen aquí se visualizará un espacio libre de ecos (anecoica) entre el espacio pleural, acompañado de atelectasias, que se identifican como imágenes móviles de aspecto de medusa o lengua. El segundo signo es el “signo de senoide”, en el que es necesario el modo M del ultrasonido a través del derrame, donde se aprecian variaciones del espacio interpleural con el ciclo respiratorio, que disminuyen con la inspiración¹⁷ (**figura 8**).

La estimación del derrame pleural se puede calcular de diversas formas; la más utilizada es midiendo la longitud máxima, en milímetros, del derrame pleural en inspiración con ventilación espontánea o en espiración con ventilación mecánica, en corte transversal y multiplicarlo por 20. Por tanto, si se obtiene una longitud de 20 x 20 mm = a 400 ml de volumen aproximado del derrame pleural¹⁷.

CONCLUSIÓN

La ultrasonografía pulmonar ha demostrado tener valiosas ventajas, entre ellas su inocuidad y disponibilidad, por lo que representa una herramienta diagnóstica para una exploración pulmonar completa, así como auxiliar en la toma de decisiones y como guía para procedimientos invasivos. Creemos en la gran importancia que conlleva tener el conocimiento de su utilidad para los médicos, ya que este ha revolucionado la práctica clínica en sus múltiples campos, como en la sala de urgencias, hospitalización, terapia intensiva, etc., incluso se ha considerado incluir el adiestramiento en USG pulmonar desde la etapa de pregrado como una materia adicional, por lo que invitamos a los médicos que dispongan de esta herramienta a convertirla en una parte integral de la práctica clínica diaria. ●

REFERENCIAS

- Guadarrama Pérez Cristóbal, Pensado Piedra Lya E. Ultrasonido Pulmonar. En Temas Selectos de Cardiología Crítica: Ecografía crítica y ultrasonografía pulmonar, Primera Edición, eds. Francisco Martín Baranda Tovar, Edgar García Cruz, Ciudad de México: Planeación y Desarrollo Editorial, S.A. de C.V. 2018:103-22.
- Fernández-Bussy S, Labarca G, Lanza M, Folch E, Majid A. Aplicaciones torácicas del ultrasonido. *Rev Med Chil*. 2016;144(7):903-9.
- Jesús L De, Gallardo B, Carlos J, Bello C, Cruz JA, David R, et al. Utilidad diagnóstica del ultrasonido pulmonar en la valoración inicial de pacientes con disnea. *Medigraphic*. 2017;71:545-51.
- Vargas A, Amescua-guerra LM, Bernal MA, Pineda C. Principios físicos básicos del ultrasonido, sonoanatomía del sistema musculoesquelético y artefactos ecográficos. *Medigraphic*. 2008;22(6):361-73.
- Journal C, Fred García-Araque H, Pablo Aristizábal-Linares Hector Andrés Ruíz-Ávila J. *Revista Colombiana de Anestesiología Educación en Salud Semiología pulmonar por ultrasonido-monitoreización dinámica disponible junto al paciente*. 2015 [cited 2019 Jun 3]; Disponible en: <http://dx.doi.org/10.1016/j.rca.2015.02.008>
- Williamson JP, Grainge C, Parameswaran A, Twaddell SH. Thoracic Ultrasound: What Non-radiologists Need to Know. [cited 2019 May 16]; Disponible en: <https://link.springer.com/content/pdf/10.1007%2Fs13665-017-0164-1.pdf>
- Gordillo MA, Del D, Otero C. La ecografía como técnica neumológica [Internet]. [cited 2019 May 22]. Disponible en: https://www.neumosur.net/files/publicaciones/ebook/4-ECO_TECNICA-Neumologia-3_ed.pdf
- Vollmer I, Gayete Á. Ecografía torácica. *Arch Bronconeumol* [Internet]. 2010;46(1):27-34. Disponible en: <https://linkinghub.elsevier.com/retrieve/pii/S030028960900139>
- Abdalla W, Elgendy M, Abdelaziz AA, Ammar MA. Lung ultrasound versus chest radiography for the diagnosis of pneumothorax in critically ill patients: A prospective, single-blind study. *Saudi J Anaesth* [Internet]. 2016 [cited 2019 May 16];10(3):265-9. Disponible en: <http://www.ncbi.nlm.nih.gov/pubmed/27375379>
- Shrestha GS, Weeratunga D, Baker K. Point-of-Care Lung Ultrasound in Critically ill Patients. *Rev Recent Clin Trials* [Internet]. 2018 Jan 31 [cited 2019 May 16];13(1). Disponible en: <http://www.eurekaselect.com/155465/article>
- Imran JB, Eastman AL. Pneumothorax. *JAMA* [Internet]. 2017 Sep 12 [cited 2019 May 16];318(10):974. Disponible en: <http://jama.jamanetwork.com/article.aspx?doi=10.1001/jama.2017.10476>
- Khan M. Pneumothorax. In: *Encyclopedia of Trauma Care* [Internet]. Berlin, Heidelberg: Springer Berlin Heidelberg; 2015 [cited 2019 May 16]. p. 1263-4. Disponible en: http://link.springer.com/10.1007/978-3-642-29613-0_144
- Swierzy M, Helmig M, Ismail M, Rückert J, Walles T, Neudecker J. Pneumothorax. *Zentralblatt für Chirurg - Zeitschrift für Allg Visz Thorax- und Gefäßchirurgie* [Internet]. 2014 Sep 29 [cited 2019 May 16];139(S 01):S69-87. Disponible en: <http://www.thieme-connect.de/DOI/DOI?10.1055/s-0034-1383029>
- Lichtenstein DA. BLUE-Protocol and FALLS-Protocol: Two applications of lung ultrasound in the critically ill. *Chest*. 2015;147(6):1659-70.
- Gomes ME. Lung Ultrasound. In: *Data Interpretation in Anesthesia* [Internet]. Cham: Springer International Publishing; 2017 [cited 2019 May 16]. p. 327-30. Disponible en: http://link.springer.com/10.1007/978-3-319-55862-2_60
- Brogi E, Gargani L, Bignami E, Barbariol F, Marra A, Forfori F, et al. Thoracic ultrasound for pleural effusion in the intensive care unit: A narrative review from diagnosis to treatment. *Crit Care*. 2017;21(1):1-11.
- Vignon P, Chastagner C, Berkane V, Chardac E, François B, Normand S, et al. Quantitative assessment of pleural effusion in critically ill patients by means of ultrasonography. *Crit Care Med*. agosto de 2005;33(8):1757-63.