

# Haga su diagnóstico

Georgina Cornelio Rodríguez<sup>a,\*</sup>, José Luis Ramírez Arias<sup>b</sup>

Sección a cargo del Dr. José Luis Ramírez Arias



**P**aciente del sexo femenino, de 12 años, quien fue llevada a urgencias por manifestar dolor periumbilical, náusea, hiporexia y fiebre de 12 h de evolución. A la exploración física presentó dolor a la palpación profunda en mesogastrio, hipogastrio y fosa iliaca derecha. Signos de Sumner (+), Rovsing (+), Chase (+) y maniobra de Hausmann (+). Se solicitó ultrasonido en el sitio de interés clínico, y se encontró lo siguiente:

## 1. ¿Cuál es el signo por imagen observado en el estudio?

- a) Diana o target
- b) Anillo en sello
- c) Sombra acústica
- d) *Aliasing*

## 2. ¿A qué corresponde la imagen que se observa adyacente al signo antes señalado?

- a) Útero
- b) Estómago

<sup>a</sup>Residente de cuarto año de Imagenología Diagnóstica y Terapéutica. Facultad de Medicina. UNAM. Sede: Hospital Ángeles del Pedregal. Ciudad de México, México.

<sup>b</sup>Servicio de Radiología e imagen. Hospital Ángeles del Pedregal. Ciudad de México. Correspondencia: Georgina Cornelio Rodríguez.

Correo electrónico: gcornelio88@gmail.com

- c) Plastrón
- d) Ovario derecho

## 3. De acuerdo con la guía de práctica clínica, ¿cuál es el estándar de oro en el diagnóstico por imagen?

- a) Radiografía
- b) Ultrasonido
- c) Tomografía computada
- d) Resonancia magnética

## 4. ¿Cuál es el diámetro transversal mayor para realizar el diagnóstico por ultrasonido?

- a) Mayor de 3 mm

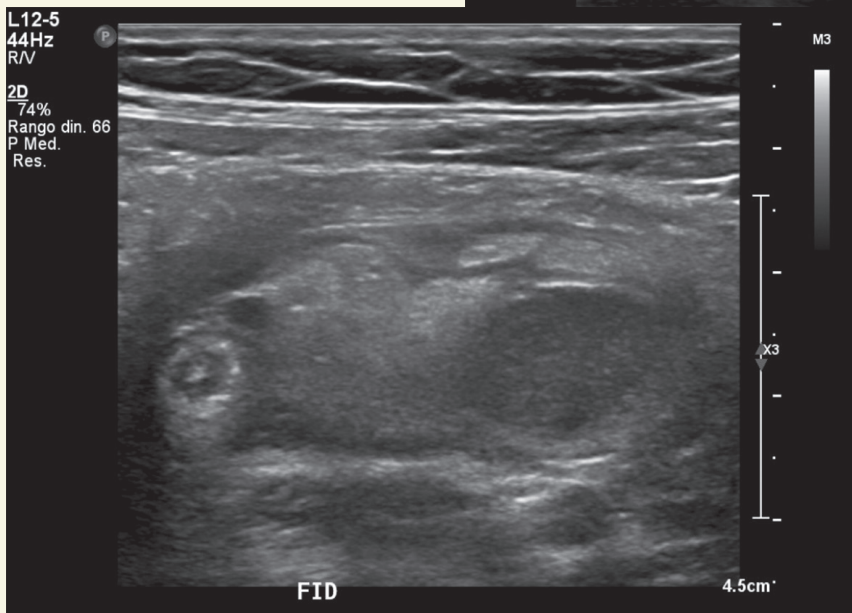
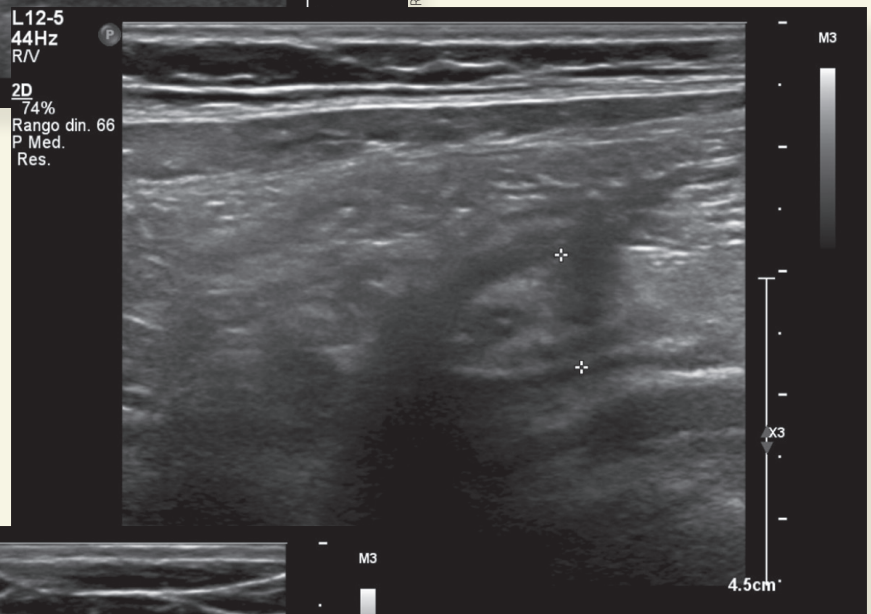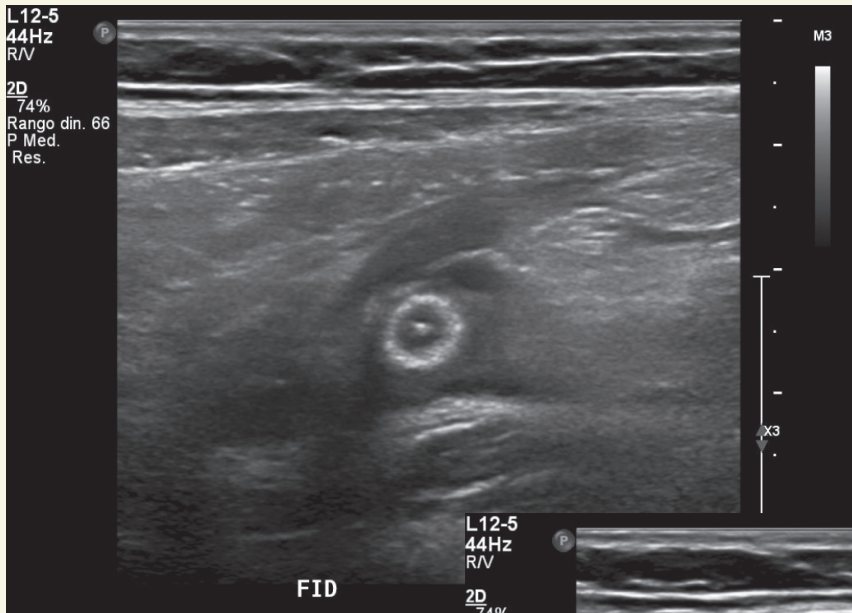
- b) Mayor de 6 mm
- c) Mayor de 8 mm
- d) Mayor de 10 mm

## 5. ¿El diagnóstico por imagen mostrado corresponde a?

- a) Adenomiomatosis
- b) Torsión ovárica
- c) Apendagitis epiplóica
- d) Apendicitis aguda

## BIBLIOGRAFÍA

1. Arévalo O, Moreno M, Ulloa L. Apendicitis aguda: hallazgos radiológicos y enfoque actual de las imágenes diagnósticas. *Rev Colomb Radiol.* 2014;25(1):3877-88.
2. Guía de Práctica Clínica: Diagnóstico de Apendicitis. México: Secretaría de Salud; 2009.
3. Mostbeck G, Adam EJ, Nielsen MB, et al. How to diagnose acute appendicitis: ultrasound first. *Insights Imaging.* 2016 Apr;7(2):255-63. doi: 10.1007/s13244-016-0469-6.



Radiografías otorgadas por los autores

Respuestas: 1: a; 2: c; 3: c; 4: b; 5: d.