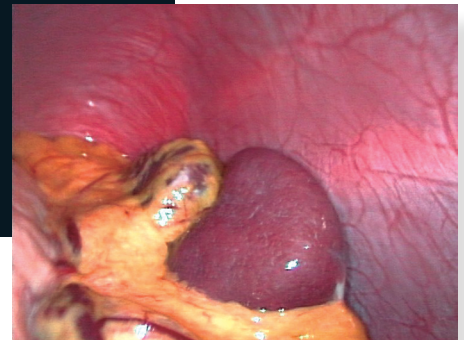


Esplenectomía laparoscópica como tratamiento para la púrpura trombocitopénica idiopática y la esplenomegalia masiva en un hospital de segundo nivel

Min Jeong Kim-Koh^a, Luis Manuel Souza-Gallardo^{b,*}



Resumen

Introducción: Actualmente, la esplenectomía es una opción terapéutica para diversas patologías hematológicas, especialmente las refractarias a tratamiento médico. Debido a las ventajas del uso de la cirugía de mínima invasión, como son un menor dolor postoperatorio, recuperación rápida, menor sangrado y mejores resultados estéticos, la laparoscopia se ha convertido en el abordaje estándar en pacientes sometidos a esplenectomía.

Caso clínico: Varón de 34 años con diagnóstico de púrpura trombocitopénica idiopática (PTI). Recibió tratamiento con esteroide y danazol pero persistió trombocitopenia. Enviado a consulta de cirugía general por falla en el tratamiento médico. Se realizó esplenectomía laparoscópica sin complicaciones, extrayendo pieza quirúrgica con medidas de 25 x

16 cm con un peso de 1,235 gramos. Tiempo quirúrgico de 115 minutos, sangrado transoperatorio de 800 cm³.

Conclusión: El tratamiento de la PTI refractaria a tratamiento médico es la esplenectomía laparoscópica, la cual es una opción viable y segura con tasas bajas de complicaciones, no importando el tamaño del órgano.

Palabras clave: Esplenectomía, laparoscopia, esplenomegalia, púrpura.

Laparoscopic splenectomy as a treatment for idiopathic thrombocytopenic purpura and massive splenomegaly in a second-level hospital

Abstract

Introduction: Nowadays, a splenectomy is a therapeutic option for hematologic diseases, especially those that do not respond to medical treatment. It is a minimally invasive surgery and has advantages such as less postoperative pain, rapid recovery, less blood loss and better cosmetic results. Laparoscopy has become the standard approach for patients undergoing a splenectomy.

Case report: We present the case of a 34-year old male patient

^aResidente de Cirugía General. Centro Médico Nacional Siglo XXI "Dr. Bernardo Sepúlveda". Instituto Mexicano del Seguro Social. Ciudad de México, México.

^bHospital General de Zona #32 "Dr. Mario Madrazo Navarro", Instituto Mexicano del Seguro Social. Ciudad de México, México.

*Correspondencia: Luis Manuel Souza-Gallardo.

Correo electrónico: lsouza269@gmail.com

Recibido: 01-julio-2017. Aceptado: 17-octubre-2017.

with idiopathic thrombocytopenic purpura. He was treated with steroid and danazol with a persistent thrombocytopenia. Due to the failure of the treatment, a laparoscopic splenectomy was performed without any complication. The extracted spleen measured 25×16 cm weighing 1.235 g. The surgical time was of 115 min and the transoperative loss of blood was of 800 cc.

Conclusion: The laparoscopic splenectomy is a safe and viable therapeutic option. Various studies have shown low conversion rates, less morbidity and a shorter hospital stay. Laparoscopic splenectomy is an effective therapy regardless of the size of the spleen.

Key words: Splenectomy, laparoscopy, splenomegaly, purple.

INTRODUCCIÓN

En la actualidad, la esplenectomía es una opción terapéutica para una variedad de patologías hematológicas, especialmente aquellas refractarias a tratamiento médico, como la púrpura trombocitopénica idiopática (PTI)¹.

Inicialmente, el abordaje de elección era abierto; sin embargo, el uso de la cirugía de mínima invasión presenta ventajas como menor dolor postoperatorio, una recuperación más rápida, menor sangrado y mejores resultados estéticos sin comprometer el resultado final. La cirugía laparoscópica ha tomado ventaja y, actualmente, se ha convertido en el abordaje estándar en pacientes sometidos a esplenectomía de forma electiva para patologías hematológicas benignas y malignas².

La esplenectomía laparoscópica (EL) fue descrita por primera vez en 1991 por Delaitre y Maignien³. A través del tiempo, la técnica y los resultados han mejorado gracias a nuevas herramientas laparoscópicas, principalmente con el uso de energía monopolar, bipolar o ultrasónica.

Previamente, la esplenectomía era reservada para pacientes sin esplenomegalia y enfermedades benignas; sin embargo y debido a una mejoría en la técnica quirúrgica y la existencia de instrumentos avanzados de laparoscopia, hoy en día, pueden operarse pacientes con esplenomegalia importante e incluso pacientes con padecimientos oncológicos que ameritan resección del bazo. La EL es preferible y segura para pacientes con esplenomegalia, sin embargo, en aquellos con esplenomegalia masiva,

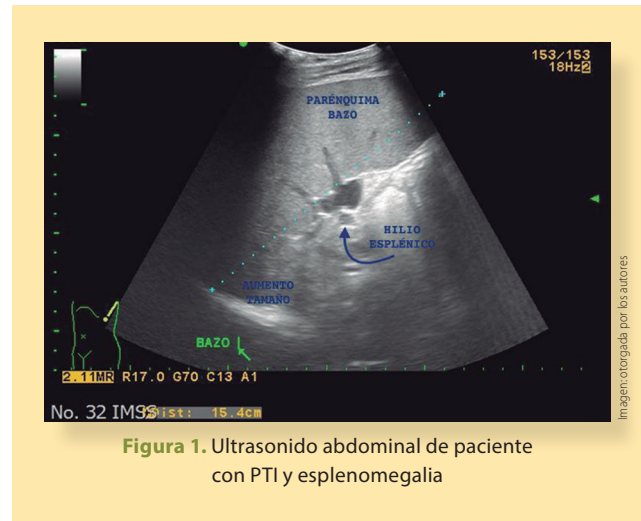


Figura 1. Ultrasonido abdominal de paciente con PTI y esplenomegalia

definida como un diámetro de 20 cm o más en su eje mayor, aún es un tema en controversia debido a los múltiples retos relacionados con un bazo agrandado, como el espacio de trabajo limitado, dificultad en la retracción y extracción, adherencias, y potencial trauma vascular y esplénico⁴. En la actualidad, la esplenomegalia masiva sigue siendo considerada una contraindicación absoluta o relativa para la EL en muchos centros de salud⁵.

Reportamos el caso de un paciente con PTI y esplenomegalia masiva, sometido a esplenectomía laparoscópica de forma electiva. Se describe la técnica quirúrgica usada y una breve revisión de la literatura.

CASO CLÍNICO

Reportamos el caso de un paciente el sexo masculino de 34 años de edad con diagnóstico de púrpura trombocitopénica idiopática previo consentimiento informado y autorización. Como antecedentes personales patológicos cuenta con múltiples transfusiones por el padecimiento principal. Niega antecedentes quirúrgicos, traumáticos y alérgicos. Recibió tratamiento, por parte del servicio de hematología, a base de esteroide y danazol durante los últimos 8 años; sin embargo, persistió con cifras bajas de plaquetas llegando a menos de $20,000/\text{mm}^3$. Presentó, en una ocasión, sangrado de tubo digestivo alto masivo y requirió manejo intrahospitalario, múltiples endoscopias y transfusiones.

Fue enviado a la consulta externa del servicio de

cirugía general por falla en el tratamiento médico. Como parte del protocolo preoperatorio, se solicitaron ultrasonido abdominal (**figura 1**) y tomografía axial computada (**figura 2**) para determinar las características anatómicas de bazo, además de estudios de laboratorio, se reportó una cifra preoperatoria de plaquetas de 27,000/mm³. Se decidió intervención quirúrgica de forma programada con plan de esplenectomía laparoscópica. Se solicitó valoración por el servicio de infectología para la aplicación de vacunas contra bacterias encapsuladas, las cuales fueron aplicadas 48 horas posteriores a la cirugía.

Técnica quirúrgica

El paciente fue colocado en decúbito lateral derecho, posterior a la inducción anestésica e intubación (**figura 3**). Se insufló neumoperitoneo con técnica de Palmer a 15 mmHg. Posteriormente se colocaron 3 trocres: la primera de 12 mm (óptico) subcostal izquierdo en línea axilar anterior, y bajo visualización directa, el segundo trocar de 12 mm (cirujano) subcostal izquierdo en línea medio-clavicular y el tercer trocar de 5 mm (trabajo) subcostal izquierdo en línea axilar posterior (**figura 4**).

Se realizó laparoscopia diagnóstica y se inició disección del bazo liberando ligamentos lienocólico con energía ultrasónica (**figura 5a**), al igual que los ligamentos esplenorrenal (**figura 5b**) y esplenofrénico (**figura 5c**) y gastroesplénico (**figura 5d**). Se continuó la disección del hilio esplénico colocando grapas de titanio en la vena esplénica, y ligadura con nudo extracorpóreo con sutura monofilamento no absorbible de la arteria esplénica (**figura 6**). Se realizó la extracción completa de la pieza quirúrgica ampliando la incisión del puerto de trabajo. Se revisó la cavidad por tejido esplénico accesorio sin identificar, se verificó hemostasia y se colocó drenaje en lecho quirúrgico exteriorizándolo por incisión en línea axilar posterior.

Se envió la pieza quirúrgica a estudio histopatológico, el cual reportó medidas de 25 × 16 cm con un peso de 1,235 gramos (**figura 7**). El tiempo quirúrgico fue de 115 minutos, con un sangrado transoperatorio de 800 cm³. Durante la evolución postoperatoria, se inició dieta líquida el primer día de postoperatorio. Se aplicaron vacunas antineumococo al segundo día y fue egresado a domicilio a las 72 horas del evento quirúrgico.

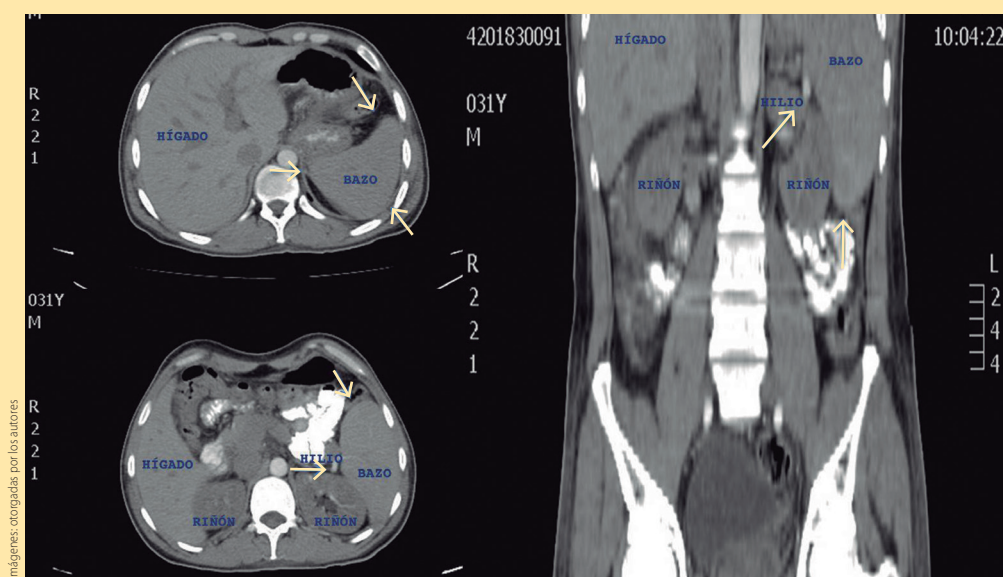


Figura 2. Tomografía axial computada de paciente con PTI que demuestra aumento en los ejes mayores del bazo (flecha)

Se realizó seguimiento por la consulta externa, presentó una evolución favorable con cifra plaquetaria de control de 168,000/mm³. Actualmente se encuentra en vigilancia por parte de nuestro servicio.

DISCUSIÓN

Hoy en día, el abordaje estándar para la realización de una esplenectomía, en la mayoría de los centros de referencia, es laparoscópico. En la esplenectomía, la cirugía laparoscópica está indicada, especialmente en pacientes jóvenes con PTI sin esplenomegalia. Sin embargo, las características clínicas y anatómicas de las patologías que requieren de la esplenectomía como tratamiento, pueden influir en el resultado de la EL⁶.

La Asociación Europea de Cirujanos Endoscopistas (EAES) publicó en sus guías del 2008, las siguientes recomendaciones:

- Se prefiere el abordaje laparoscópico sobre el abierto para la mayoría de las indicaciones, ya que reduce las complicaciones y la recuperación es más corta.
- La EL se recomienda para patologías benignas y malignas, y en caso de esplenomegalia, la cirugía puede acompañarse de mayores complicaciones, por lo que se requiere de mayor experiencia.
- Durante la EL en patologías hematológicas autoinmunes, se recomienda realizar la búsqueda de tejido esplénico accesorio para evitar la recurrencia de la enfermedad.
- En pacientes con esplenomegalia (pero no esplenomegalia masiva), la EL es segura y preferible en manos experimentadas.
- En la esplenomegalia masiva se debe considerar la esplenectomía laparoscópica asistida con mano o el abordaje abierto.
- La hipertensión portal secundaria a cirrosis hepática es una contraindicación para la EL² al igual que la coagulopatía no corregida.

Habitualmente, para la mayoría de las indicaciones para esplenectomía, la pieza quirúrgica no requiere estar intacta para el análisis histopatológico, por lo que es factible la morcelación y retiro a través de incisiones pequeñas. Aun cuando se requiere de

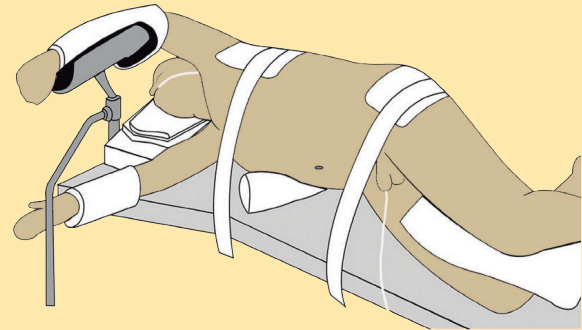


Figura 3. Posición de decúbito lateral derecho para realización de esplenectomía laparoscópica.

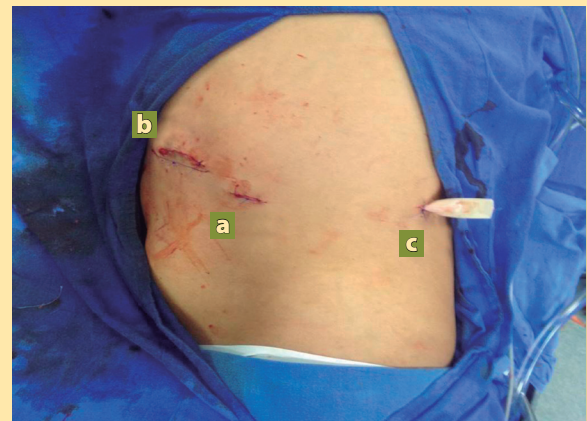

Figura 4. Disposición de trócares: a) óptico: 12 mm subcostal izquierdo línea axilar anterior, b) cirujano: 12 mm subcostal izquierdo línea medio clavicula, c) trabajo: 5 mm línea axilar posterior

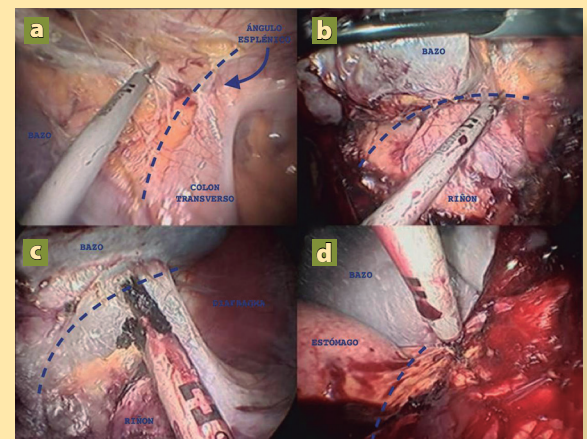


Figura 5. a) Disección ligamento lienocólico, b) esplenorrenal, c) esplenofrénico y d) gastroesplénico. Todos los ligamentos mencionados están señalados en la imagen por la línea punteada (- - - -)

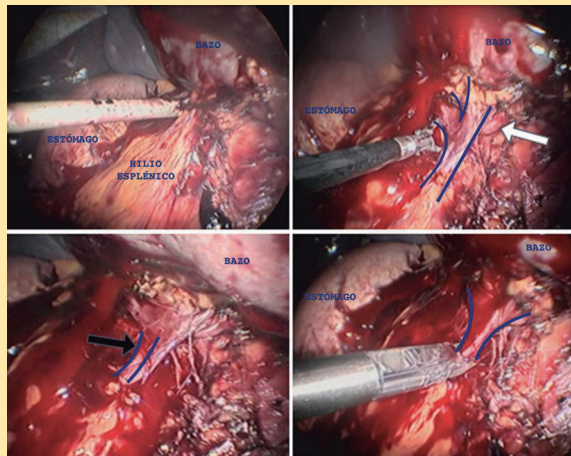


Figura 6. Disección del hilio esplénico. Flecha blanca: arteria esplénica. Flecha negra: vena esplénica

la pieza completa como en patologías malignas, la incisión necesaria para la extracción de la misma es menor, comparado con aquellas realizadas en la cirugía abierta⁷.

Aun así, en ocasiones, el tamaño del bazo determina la posibilidad de utilizar la mínima invasión como parte del manejo y, por lo tanto, es importante definir las características anatómicas del bazo de forma preoperatoria con estudios de gabinete.

El conocimiento de la anatomía es esencial para la preparación del hilio esplénico y la liberación del órgano. Anatómicamente, el bazo es un órgano intraperitoneal, localizado en el hipocondrio izquierdo y fijo en su posición debido a los ligamentos esplenorenal, esplenocólico, esplenofrénico y gastrosplénico. Las medidas normales de este órgano en un paciente sano, son de $11 \times 7 \times 4$ cm, con un peso promedio entre 150-200 gramos⁸.

De acuerdo a las guías publicadas por la EAES, se define como esplenomegalia a un bazo cuyo eje largo es mayor a 15 cm, y esplenomegalia masiva si mide más de 20 cm. La importancia de definir el tamaño del bazo, radica en predecir, de cierta manera, la evolución transquirúrgica del paciente. La presencia de esplenomegalia masiva se encuentra relacionada a un evento quirúrgico más complejo por factores como limitación en el espacio de trabajo, aumento en el riesgo de sangrado por la

presencia de circulación colateral, lesión inadvertida de estructuras vasculares, dificultad para la retracción y extracción de la pieza quirúrgica, además de un aumento en el tiempo quirúrgico. Sin embargo, gracias a una mejoría en las habilidades laparoscópicas de los cirujanos y la existencia de instrumentos avanzados de laparoscopia, la esplenectomía vía laparoscópica ha sido utilizada a pesar de que el bazo tenga medidas de más de 20 cm en su eje mayor^{2,9}. No obstante, es importante tener en mente que la esplenomegalia masiva se asocia a una mayor morbilidad postoperatoria (20-60%), tanto en el abordaje abierto como en el de mínima invasión⁶, y la tasa de conversión varía de 3-18% con el sangrado, siendo la principal indicación de conversión¹⁰.

Para superar estas limitaciones, se han propuesto y reportado otras medidas complementarias al uso de la laparoscopia en casos de esplenomegalia masiva, como la embolización preoperatoria de la arteria esplénica, y la esplenectomía laparoscópica asistida con mano o una combinación de ambas. Sin embargo, a pesar de que la embolización produce una reducción dramática del tamaño del bazo, se han reportado complicaciones como embolismo pulmonar e infartos de otros órganos. Además, el dolor también puede ser importante, por lo que la embolización debe ser realizada unas horas previas al procedimiento quirúrgico¹¹⁻¹³.

En esta última década, el abordaje laparoscópico es, sin duda, una ventaja en cuestión a días de hospitalización, regreso a actividades, menor dolor postoperatorio, menor incidencia de hernias incisionales, y mejores resultados estéticos¹⁴. Además, está claramente definido que la incidencia de complicaciones postquirúrgicas seguidas de una EL, son menores que en la cirugía abierta¹⁵. También se ha visto que en pacientes con PTI, la respuesta a corto plazo es de 90%, y a largo plazo de 80 o hasta el 100%⁹.

CONCLUSIONES

La púrpura trombocitopénica idiopática representa uno de los trastornos hematológicos más frecuentes y es la primera causa de esplenectomía. Es importante conocer las manifestaciones clínicas que da

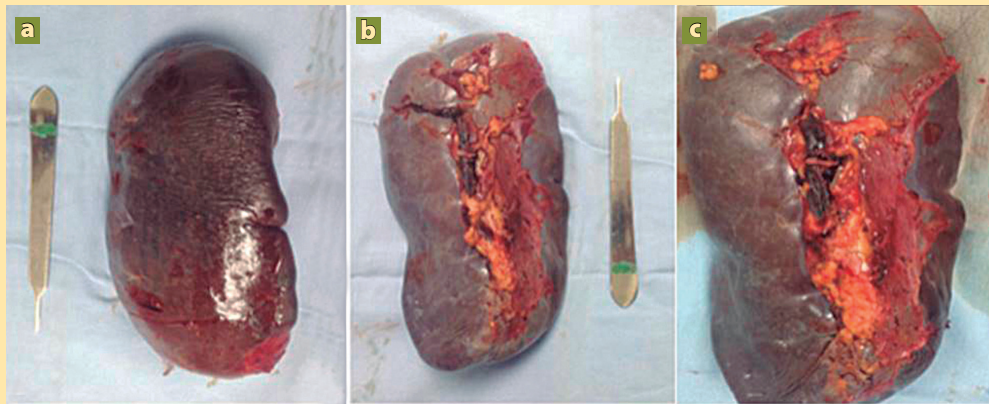


Figura 7. Bazo, a) cara posterior, b) cara anterior, c) hilio esplénico

esta enfermedad, al igual que el tratamiento ideal de acuerdo a las guías de manejo publicadas, tanto nacionales como internacionales. Cabe mencionar que la opción quirúrgica debe considerarse opción cuando el tratamiento médico no ha sido exitoso o cuando existen complicaciones. El abordaje dependerá, de igual manera, de lo reportado en la literatura, la experiencia del cirujano y del entorno clínico del paciente. Se ha demostrado que la EL es una opción viable y segura con tasas bajas de conversión, morbilidad baja, menor tiempo de hospitalización, no solamente para patologías benignas, sino también para patologías malignas^{14,16,17}. ●

REFERENCIAS

1. Cheng J, Tao K, Yu P. Laparoscopic splenectomy is a better surgical approach for spleen-relevant disorders: a comprehensive meta-analysis based on 15-year literatures. *Surg Endosc.* 2016;30:4575-88.
2. Habermalz B, Sauerland S, Decker G, Delaitre B, Gigot JF, Leandros E, et al. Laparoscopic splenectomy: the clinical practice guidelines of the European Association for Endoscopic Surgery (EAES). *Surg Endosc.* 2008;22:821-48.
3. Delaitre B, Maignien B, Icard P. Laparoscopic splenectomy. *Br J Surg.* 1992;79:1334.
4. Koshenkov VP, Németh ZH, Carter MS. Laparoscopic splenectomy: outcome and efficacy for massive and supra-massive spleens. *Am J Surg.* 2012;203(4):517-22.
5. Corcione F, Pirozzi F, Aragiusto G, Galante F, Sciuto A. Laparoscopic splenectomy: experience of a single center in a series of 300 cases. *Surg Endosc.* 2012;26:2870-2876.
6. Targarona EM, Balagué C, Berindoague R, Martinez C, Hernandez P, Trias M. Laparoscopic splenectomy in massive splenomegaly. *Eur Surg.* 2006;38(3):176-82.
7. Feldman LS. Laparoscopic Splenectomy: Standardized Approach. *World J Surg.* 2011;35:1487-95.
8. Fisichella PM, Wong YM, Pappas SG, Abood GJ. Laparoscopic Splenectomy: Perioperative Management, Surgical Technique, and Results. *J Gastrointest Surg.* 2014;18:404-10.
9. Moris D, Dimitriou N, Griniatsos J. Laparoscopic Splenectomy for Benign Hematologic Disorders in Adults: A Systematic Review. *In vivo.* 2017;31:291-302.
10. Zhou J, Wu Z, Cai Y, Wang Y, Peng B. The Feasibility and Safety of Laparoscopic Splenectomy for Massive Splenomegaly: A Comparative Study. *J Surg Res.* 2001;171:e55-60.
11. Wu Z, Zhou J, Pankaj P, et al. Comparative treatment and literature review for laparoscopic splenectomy alone versus preoperative splenic artery embolization splenectomy. *Surg Endosc.* 2012;26:2758-66.
12. Nitta T, Fujii K, Kawasaki H, Takasaka I, Kawata S, Onaka M et al. Efficacy and surgical procedures of preoperative splenic artery embolization for laparoscopic splenectomy of massive splenomegaly: A case report. *Int J Surg Case Rep.* 2015;16:174-6.
13. Hellman P, Arvidsson D, Rastad J. Handport-assisted laparoscopic splenectomy in massive splenomegaly. *Surg Endosc.* 2000;14:1177-9.
14. Bargellini T, Martellucci J, Brusino A, Prosperi P, Valeri A. Laparoscopic Splenectomy 15 Years After. *Surg Laparosc Endosc Percutan Tech.* 2014;24(1):47-9.
15. Mathioulaki A, Tzardis P, Laopodis V. Laparoscopic Splenectomy - (Pros and Cons). *Hellenic J Surg.* 2012;84(3):172-81.
16. Al-Mulhim AS. Laparoscopic splenectomy for massive splenomegaly in benign hematological diseases. *Surg Endosc.* 2012;26(11):3186-9.
17. Marte G, Scuderi V, Rocca A, Surfaro G, Migliaccio C, Ceriello A. Laparoscopic splenectomy: a single center experience. Unusual cases and expanded inclusion criteria for laparoscopic approach. *Updates Surg.* 2013;65:115-9.