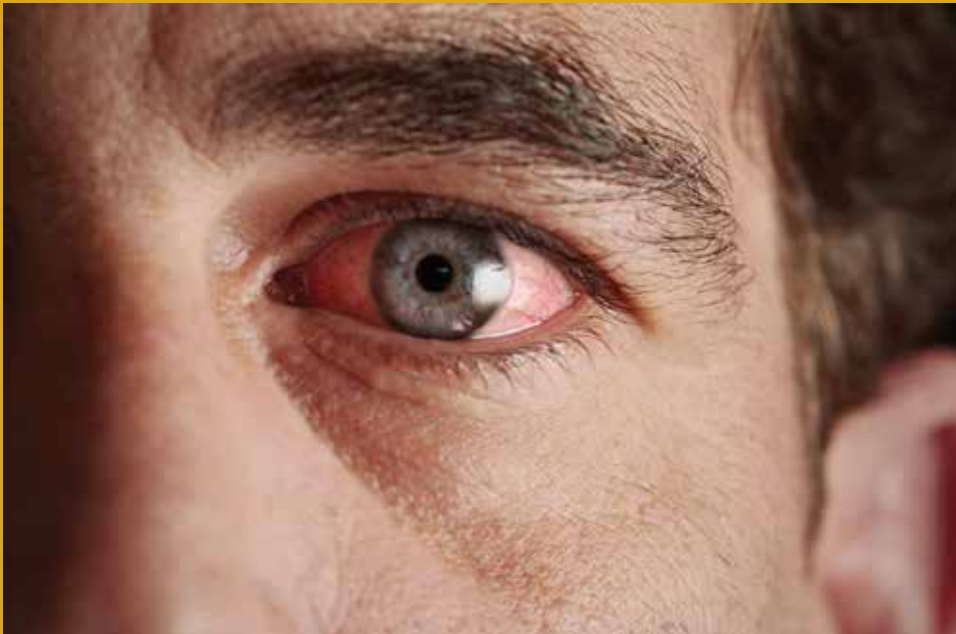


Editorial

Comentarios de aquí y de allá: del mastocito al diagnóstico por imagen

*Comments from here and there:
from the mast cell to the diagnostic imaging*



Las alergias son un problema creciente en todo el planeta y este incremento se ha relacionado con el cambio climático ocasionado, en gran medida, por la actividad antropogénica, o sea nosotros. En este número se incluye una revisión sobre otro órgano que se afecta por el cambio climático y la contaminación atmosférica: el ojo, y en especial la conjuntiva. La revisión incluye la clasificación de esta entidad nosológica, conjuntivitis alérgica, que varía con las estaciones del año y los aeroalergenos específicos. Ésta se conoce como conjuntivitis alérgica estacional, en la que la inmunoglobulina E (IgE) y las células cebadas tienen un papel relevante en la aparición de los síntomas y signos que la acompañan, también esta célula cebada aparece en las otras conjuntivitis que revisan la Dra. Navarrete-Rodríguez y colaboradores.



Otro caso que atrae nuestra atención es la falla multiorgánica como consecuencia de las picaduras por abeja. Una de las formas de reacción al piquete de este insecto es una reacción alérgica y nuevamente aparece la célula cebada como una participante en el origen de los signos y síntomas.

En el desarrollo de las alergias también participan otros factores, como el antecedente de infecciones virales en la infancia, el caso del virus sincicial respiratorio que nos reporta García-Cervantes y colaboradores, y donde también aparece el mastocito, que es el otro nombre con el que se conoce a la célula cebada relacionada con el sistema inmune, más concretamente con las reacciones de hipersensibilidad y alérgicas.

Esta célula es un saco lleno de sorpresas, ya que en su citoplasma se observa una gran cantidad de gránulos en los que guarda diversos agentes proinflamatorios, anticoagulantes, quimioatrayentes, mitógenos, fibrogénicos, y más¹. Llama la atención que sus gránulos se liberan hacia los tejidos completos y, además, la célula no libera todos sus gránulos al mismo tiempo. Parece que esta liberación se regula de manera diferente; en el caso de la activación por la presencia de IgE, el gránulo se fusiona con la membrana de la célula y se expulsa el contenido de manera explosiva. En otras ocasiones, como en infecciones con bacterias, los gránulos se liberan lentamente y a este mecanismo se le conoce como *piecemeal degranulation*, que implica la liberación espaciada del contenido de los gránulos de la célula².

Otra función de esta intrigante célula, que habita en el tejido conectivo, es la formación de nuevas arterias, ya que en sus gránulos tiene diversos factores que promueven la activación y proliferación de las células endoteliales; es posible que sean atraídas por factores angiogénicos y estas células favorezcan también la angiogénesis tumoral. El mastocito participa en el desarrollo de la placa aterogénica,

así como en su desestabilización y ruptura como consecuencia de la liberación de grandes cantidades de mediadores inflamatorios³.

Esta célula también modula la presentación antigénica de las células dendríticas, que son células presentadoras de antígenos, con lo que modifican el inicio de la respuesta inmune adaptativa⁴.

Para identificar a la célula cebada se emplean tinciones como el azul de toluidina –tinción metacromática- ya que algunos componentes de sus gránulos son acidófilos y atraen colorantes básicos como el azul de toluidina. Esta tinción permite identificar a sus gránulos, que toman un color rojizo, sobre un fondo azul.

Su participación como neuroinmunomoduladora en el intestino, se ha relacionado con su contenido de histamina, ya que en casos de pacientes con síndrome de intestino irritable y alergia alimentaria, se reporta un aumento en los receptores para histamina H1 y H2. Este dato abre la posibilidad de buscar otro tipo de tratamientos, en especial en los casos de paciente con intestino irritable⁴.

Se ha postulado su participación en la fibrosis, tanto pulmonar, renal, hepática y en la esclerosis sistémica. La histamina, el factor de crecimiento fibroblástico 2 (FGF-2) y el TNF α , estimulan la proliferación de los fibroblastos y en todos los casos que se mencionan, los mastocitos aumentan y se aprecian parcialmente degranulados⁵.

No se conoce aún, con detalle, la relevancia que todos los factores contenidos en los gránulos de estas células, guardan, ya sea en condiciones fisiológicas o en las diversas patologías en las que participa. Hay mucho que conocer de ella y sus funciones y no pensar en ella sólo como un “participante en los procesos alérgicos”.

Otro tema relevante en este número es la patología que afecta al pelo y que el médico general verá con mayor frecuencia. Sus causas y tratamientos se revisan en el artículo de las doctoras Castañeda-Gameros y López-Cordero. De igual manera, las consideraciones que se describen en el caso de CONAMED, como consecuencia de una quemadura que ocurrió en el quirófano y dejó con limitación funcional al afectado. ●

Teresa I. Fortoul van der Goes
Por mi raza hablará el espíritu

REFERENCIAS

1. Mukai K, Tsai M, Saito H, Galli SJ. Mast cells as source of cytokines, chemokines and growth factors. *Immunological Rev.* 2018; 282:12-150.
2. Gilfillan AM, Austin SJ and Metcalfe DD. Mast cell Biology: Introduction and overview. Chap 1 in *Mast Cell Biology: Contemporary and Emerging Topics* ed. Gilfillan AM and Dean D. Metcalfe. New York, Spinger Science, 2011.
3. Ribatti D. A new role of mast cells in arteriogenesis. *Microvascular Res.* 2018; 118:57-60.
4. Tikoo S, Barki N, Jain R, Zulkhernain NS, Buner S, Schemann ,Weninger W. Imaging of mast cells. *Immunological Rev.* 2018;282: 58-72.
5. Bradding P, Pejler G. The controversial role of mast cells in fibrosis. *Immunol Rev.* 2018; 282:198-231.

Identifica la imagen de portada

Reta a tu memoria y reconoce la imagen

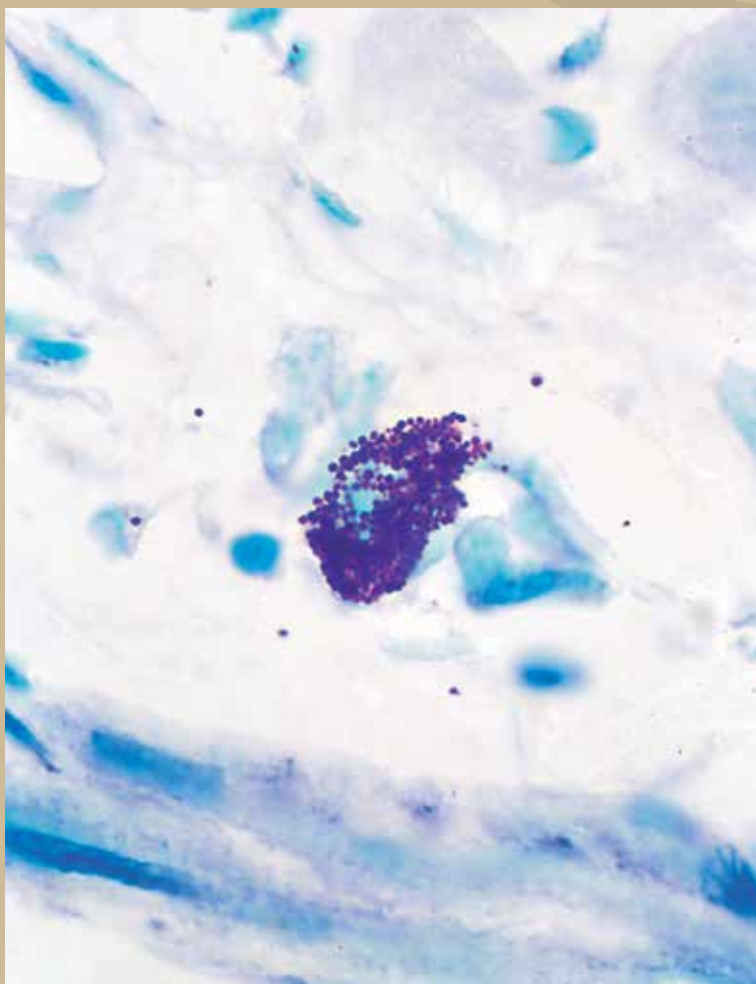


Imagen fotografiada y editada por Armando Zepeda Rodríguez y Francisco Pasos Nájera. Departamento de Biología Celular y Tisular de la Facultad de Medicina de la UNAM.

La célula cebada o mastocito es residente habitual del tejido conectivo. Se caracteriza por la presencia de gránulos en su citoplasma que libera en diferentes condiciones. ¿Cuál de los siguientes enunciados es verdadero para esta célula?

- a) Sus gránulos están presente desde su diferenciación en la médula ósea.
- b) Con azul de toluidina se pueden identificar todos sus gránulos.
- c) Se reconoce su participación en la fibrogénesis de varias patologías.
- d) No se le conocen un papel fisiológico.

Envíanos tu respuesta y tus datos (nombre, carrera, grupo, año que cursas o generación) al correo electrónico revfacmed@unam.mx. Si tu respuesta es correcta, tu nombre aparecerá en nuestra página web ¡como reconocimiento al experto que eres!

Portada del número Marzo-Abril 2018

Imagen de un folículo ovárico teñida con H.E. (fotografía y edición de imagen: Armando Zepeda Rodríguez y Francisco Pasos Nájera, como parte del proyecto PAPIIME PE202516. Departamento de Biología Celular y Tisular, Facultad de Medicina, UNAM). Una de las características histológicas que nos permite reconocer a este folículo ovárico es: [respuesta correcta] c) Se observa la presencia del antro con licor folicular.

Participantes que respondieron acertadamente: Frida Fernanda Reyes Arroyo (carrera de Médico Cirujano, UNAM, actualmente en el internado médico en el INCMNSZ), Jonathan Gómez Correa (carrera de Médico Cirujano, UNAM, Grupo 1116, generación 2018), Liliana Rodríguez García (carrera de Médico Cirujano, UNAM, primer año, Grupo 1101), Luz Estefan y López Peña (Medicina, carrera de Médico Cirujano, UNAM, Grupo 2213), Rebeca Vega (médico interno de pregrado e instructora de Histología, Generación 2013, Facultad de Medicina, UNAM), Rodrigo Uribe Pacheco (médico general, egresado de la UVM campus Querétaro, 2017).