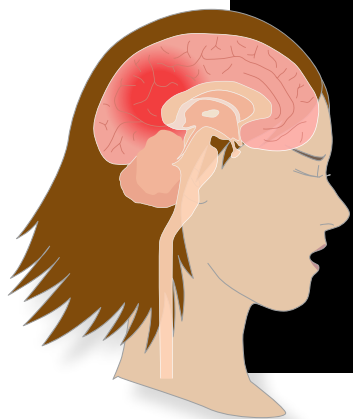

# Tratamiento multimodal de los adenomas de hipófisis recidivantes clínicamente no funcionales

Reporte de caso y revisión de la literatura



*Lourdes Josefina Balcázar-Hernández<sup>a</sup>, Francisco Javier Benítez-Rodríguez<sup>a,b</sup>, Miguel Ángel Jandete-Medina<sup>c</sup>, Karla Vanessa Murillo-Galindo<sup>b</sup>, José Antonio Sánchez-Mentado<sup>c</sup>, José Luis Torres-Paniagua<sup>c</sup>, Baldomero González-Virla<sup>a</sup>, Victoria Mendoza-Zubieta<sup>a</sup>, Julián Mac Gregor-Gooch<sup>d</sup>, Guadalupe Vargas-Ortega<sup>a</sup>*

## Resumen

**Antecedentes:** Los adenomas hipofisarios no funcionales generalmente tienen un comportamiento benigno y naturaleza no invasiva, sin embargo, pueden mostrar características de agresividad con invasión a tejidos circundantes, alto índice mitótico, un índice de Ki67 > 3% y positividad extensa para la tinción de p53, diferenciándose de los carcinomas hipofisarios por la ausencia de diseminación cerebroespinal o

metástasis a distancia. Los adenomas agresivos muestran resistencia al tratamiento quirúrgico, médico y radioterapia, y los agentes quimioterapéuticos como temozolamida son una opción terapéutica prometedora de acuerdo con los reportes de la literatura médica internacional.

**Caso clínico:** Paciente del sexo femenino en la sexta década de la vida con padecimiento caracterizado por síndrome quiasmático progresivo e hipopituitarismo ante la presencia de un macroadenoma hipofisario no funcional, con resistencia a tratamiento neuroquirúrgico inicial, tratamiento médico con un agonista dopaminérgico y análogo de receptor de la somatostatina así como radioterapia convencional fraccionada, y cumple con los criterios de agresividad. Se establece tratamiento quimioterapéutico a base de temozolamida, y durante su vigilancia muestra tanto estabilidad clínica como ausencia de progresión tumoral.

**Conclusiones:** La determinación de agresividad es de crucial importancia para mejorar el tratamiento del paciente y, con ello, ofrecer un mejor pronóstico y efectividad terapéutica. El tratamiento de los adenomas hipofisarios no funcionales con

<sup>a</sup>Servicio de Endocrinología. Hospital de Especialidades. Unidad Médica de Alta Especialidad. Centro Médico Nacional Siglo XXI. Instituto Mexicano del Seguro Social. Ciudad de México, México.

<sup>b</sup>Escuela de Posgrados en Sanidad Naval. Secretaría de Marina. Ciudad de México, México.

<sup>c</sup>Facultad de Medicina. Universidad Nacional Autónoma de México. Ciudad de México, México.

<sup>d</sup>División de Medicina. Hospital de Especialidades, Unidad Médica de Alta Especialidad, Centro Médico Nacional Siglo XXI. Instituto Mexicano del Seguro Social. Ciudad de México, México.

Correspondencia: Guadalupe Vargas Ortega.

Correo electrónico: gvargas\_ortega@hotmail.com

Recibido: 19-mayo-2016. Aceptado: 22-agosto-2016.

características de agresividad es un reto clínico que involucra un abordaje multidisciplinario. La resistencia al tratamiento quirúrgico, médico y radioterapéutico han dado lugar a la investigación de opciones terapéuticas con agentes quimioterapéuticos como la temozolamida, con tasas de respuesta prometedoras.

**Palabras clave:** Adenoma hipofisario no funcional, agresividad, invasividad, temozolamida.

### Multimodal treatment of non-functional recidivant hypophyseal adenomas. A case report and literature review

#### Abstract

**Background:** Non-functional pituitary adenomas generally have a benign and non-invasive nature, however, it may show aggressiveness with invasion of surrounding tissues, high mitotic index, an index of Ki67 > 3% and extensive positive staining for the cellular tumor antigen p53, differing from the pituitary carcinomas by the absence of craniospinal dissemination or systemic metastases. Aggressive adenomas show resistance to surgical, medical and radiation therapy, including chemotherapeutic agents such as temozolomide, a promising therapeutic option according to reports in the international literature.

**Case presentation:** This is a woman in her 6<sup>th</sup> decade of life with a clinical presentation characterized by a progressive chiasm syndrome and hypopituitarism in the presence of non-functional pituitary macroadenoma, with initial resistance of neurosurgical treatment, medical treatment with a dopaminergic agonist plus a somatostatin receptor agonist and conventional fractionated radiotherapy, meeting the criteria of aggressive pituitary adenoma. After the treatment with temozolomide as a chemotherapy regimen, the patient showed clinical stability and absence of tumor progression during her follow-up.

**Conclusion:** Defining aggressiveness is of crucial importance for improving the management of patients by enhancing prognostic predictions and effectiveness of treatment. The treatment of nonfunctioning pituitary adenomas with aggressiveness is a clinical challenge that involves a multidisciplinary approach. Resistance to surgical, medical and radiotherapeutic treatment have resulted in the investigation of therapeutic options with chemotherapeutic agents such as temozolomide, with promising response rates.

**Key words:** Nonfunctioning pituitary adenoma, aggressiveness, invasiveness, temozolomide.

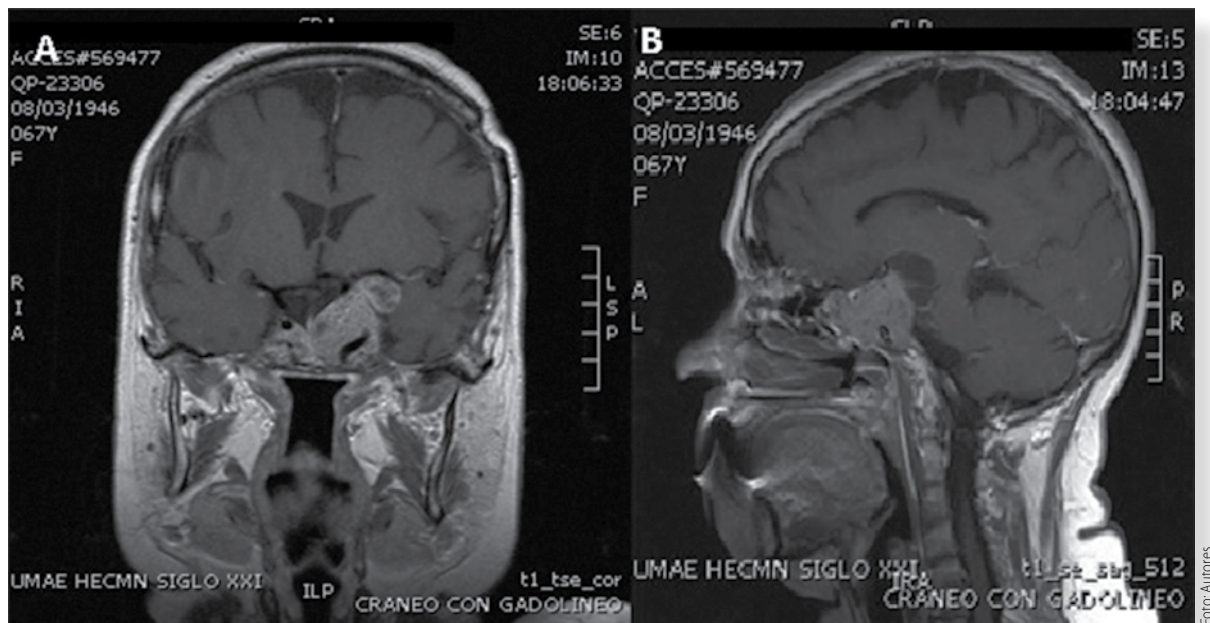
### INTRODUCCIÓN

Los adenomas hipofisarios son tumores relativamente comunes derivados de las células adenohipofisarias; representan de 10 al 15% de todas las neoplasias intracraneales<sup>1,2</sup>. Su prevalencia se estima entre 80-90 casos por cada 100,000 habitantes<sup>3,4</sup>. Los adenomas hipofisarios son clasificados de acuerdo con su tamaño en microadenomas y macroadenomas con un punto de corte de 10 mm; sin embargo, cuando los tumores exceden los 30 o 40 mm de tamaño, se utiliza el término de adenomas gigantes<sup>5</sup>.

Aproximadamente tres cuartas partes de los tumores hipofisarios no funcionantes (MAHNF) derivan de células del gonadotropo y se denominan gonadotropinomas; menos de 10% pueden mostrar una inmunohistoquímica positiva para la hormona adrenocorticotropa (ACTH), la hormona de crecimiento (GH), la prolactina (PRL) o la hormona estimulante de tiroides (TSH) y se les denominan tumores silentes; sin embargo, el resto de estos adenomas no muestran tinción positiva para ninguna de las hormonas hipofisarias, por lo que se denominan de células nulas. La característica clínica de los MAHNF es que no presentan evidencia de secreción hormonal en concentraciones suficientes para manifestar algún síndrome clínico<sup>5</sup>.

La mayoría de los MAHNF son benignos y de naturaleza no invasiva, permanecen dentro de la silla turca y exhiben un crecimiento lento o estacionario. Un 25-55% de todos los tumores hipofisarios puede mostrar signos de invasión a la duramadre, hueso o estructuras anatómicas circundantes (adenomas hipofisarios invasores)<sup>5</sup>. Los adenomas hipofisarios malignos (carcinomas hipofisarios) se definen por la presencia de metástasis cerebroespinales o sistémicas y atipia celular, son extremadamente raros y tienen una incidencia de 0.2% de todos los tumores hipofisarios<sup>5,6</sup>.

En 2004, la Organización Mundial de la Salud (OMS) publicó un sistema de clasificación de tumores hipofisarios basado en la presencia o ausencia de productos de secreción que se identifican por inmunohistoquímica (IHQ), y se muestran los adenomas hipofisarios típicos, adenomas atípicos, carcinomas hipofisarios, así como los adenomas silentes<sup>7</sup>. Los adenomas atípicos son aquellos que muestran una



**Figura 1.** Resonancia magnética nuclear de encéfalo con gadolinio en t1 en cortes sagital (a) y coronal (b) previo al inicio de tratamiento con temozolamida.

conducta agresiva, con invasión a tejidos circundantes, alto índice mitótico, un índice de Ki67 > 3% y positividad extensa para la tinción de p53, diferenciándose de los carcinomas hipofisarios por la ausencia de metástasis a distancia<sup>5</sup>.

### CASO CLÍNICO

Se trata de una mujer de 53 años de edad, sin antecedentes heredofamiliares ni personales patológicos de importancia para el padecimiento actual, quien acudió a valoración endocrinológica por padecimiento de un año y medio de evolución caracterizado por hemianopsia bitemporal y disminución de la agudeza visual con predominio en ojo izquierdo, progresiva, acompañada de cefalea, sensación de cuerpo extraño, lagrimeo, fotofobia y miodesopsias. Debido a esta sintomatología se realizó tomografía computada de cráneo donde se hizo evidente una lesión en la región selar de 35 × 30 × 35 mm con invasión al seno cavernoso izquierdo, desplazamiento del infundíbulo y compresión del quiasma óptico (**figura 1**). La evaluación endocrinológica inicial no mostró evidencia bioquímica de hipersecreción hormonal y se concluyó que se trataba de un adenoma de hipófisis no funcional (**tabla 1**). Se operó ese

mismo año mediante un abordaje transesfenoidal con una reducción tumoral de 80% y recuperación parcial del campo visual; permaneció con hipopituitarismo a expensas de hiposomatotropismo, hipogonadismo hipogonadotrópico, hipocortisolismo e hipotiroidismo central, estos últimos sustituidos con levotiroxina y prednisona vía oral.

Por motivos inherentes a la paciente, se perdió vigilancia posquirúrgica. Doce años después regresó a nuestra Unidad Médica de Alta Especialidad, enviada desde su lugar de origen, por nueva pérdida del campo visual y cefalea holocraneana de intensidad 8 a 10 en escala visual análoga (EVA). Al retomar el caso, se corroboró hemianopsia bitemporal con campimetría por confrontación y digital; se solicitó un control de resonancia magnética nuclear (RMN) de la hipófisis, donde se observó nuevamente una lesión selar de 42 × 43 × 30 mm en sus ejes cefalocaudal, transversal y anteroposterior, respectivamente, con predominio paraselar izquierdo e invasión al seno cavernoso ipsilateral (**figura 2**); fue reintervenida quirúrgicamente a través de abordaje transcraneal pterional izquierdo, y se logró una reducción tumoral de 30%, sin mejoría del campo visual en esta ocasión. Debido a la clara evidencia

**Tabla 1.** Estudios de laboratorio

Parámetro	Valor	Referencia
TSH	0.194	0.270-4.200 $\mu$ UI/mL
T4L	0.963	0.930-1700 ng/dL
Prolactina	0.08	3.40-24-1 ng/mL
IGF-1	79.9	56-140 ng/mL
FSH	6.24	25.8-134 mUI/mL
LH	2.4	7.7-58 mUI/mL
Estradiol	10.13	0-54.7 pg/mL
cortisol	8.22	5-25 $\mu$ g/dL
HbA <sub>1c</sub>	8.4	4.8-6 %

FSH: hormona foliculoestimulante; HbA<sub>1c</sub>: hemoglobina glucosilada; IGF-1: factor de crecimiento similar a la insulina, tipo 1; LH: hormona luteinizante; T4L: tiroxina libre; TSH: hormona estimulante de tiroides; PRL: prolactina.

de recurrencia tumoral y una lesión residual visible, se envió a radioterapia convencional (RTC) un año después de la cirugía (50 Gy, fraccionados en 25 sesiones).

Durante los tres primeros años posteriores a la RTC, el MAHNF se mantuvo estable, con las mismas dimensiones tumorales posquirúrgicas, sin embargo, a los cinco años de seguimiento, la RMN de control mostró una lesión selar de 44 × 45 × 32 mm, con extensión para, infra y supraselar, con invasión al seno cavernoso izquierdo y compresión del quiasma óptico, lo que condicionó nuevamente deterioro del campo visual y cefalea holocraneana.

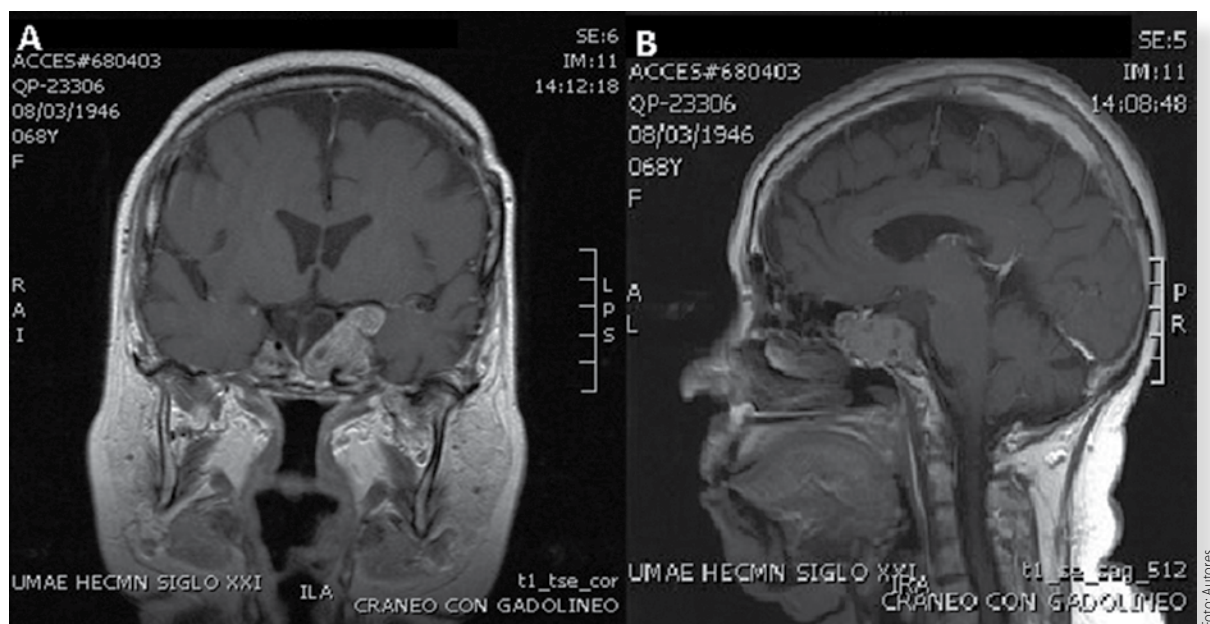
Debido al curso clínico y recidiva tumoral persistente a pesar del tratamiento establecido, se realizó un estudio de inmunohistoquímica (IHQ) para buscar intencionadamente marcadores de agresividad tumoral. La IHQ básica fue positiva para gonadotropinas (tanto hormona luteinizante [LH] como hormona foliculoestimulante [FSH]) y negativa para el resto de las hormonas hipofisarias. El marcador de proliferación celular Ki-67 fue de 3.8%, mientras que el oncogen PTTG fue negativo. Se realizó también IHQ para receptores de somatostatina (SSTR5, SSTR3, SSTR2) ante la posibilidad de tratamiento médico dirigido, y resultó positivo para SSTR5 y SSTR2. Ante la expresión tumoral de receptores de somatostatina, se inició tratamiento con octreótide LAR 20 mg IM, con aplicación mensual durante 12

meses, además de la combinación con cabergolina (1.5 mg semanales) durante el mismo periodo.

Al evaluar la RMN un año después del inicio del tratamiento combinado con análogos de la somatostatina y agonista dopaminérgico, se encontró una reducción tumoral de 20% en comparación con el estudio previo. A pesar de ello, 12 meses después se documentó recrecimiento tumoral del remanente (**figura 1**), por lo que se decidió enviarla a tratamiento oncológico con temozolamida 150 mg/m<sup>2</sup> durante 6 ciclos; evolucionó con estabilidad tumoral y se continuó con la vigilancia con RMN de hipófisis semestral (**figura 1**); clínicamente, ha evolucionado sin cefalea, con persistencia de déficit campimétrico, pero que no ha empeorado.

## DISCUSIÓN

Presentamos el caso clínico de una paciente en la sexta década de vida, postoperada de resección de macroadenoma de hipófisis no funcional, con evidencia de recidiva tumoral que requirió una segunda intervención quirúrgica y radioterapia fraccionada como tratamiento adyuvante para el control tumoral. A pesar de haber recibido el tratamiento habitual de estas lesiones, se observó un recrecimiento de la lesión, por lo que fue necesario implementar medidas terapéuticas alternas descritas en la literatura para tratar a pacientes con dichas características, como son el uso de análogos de la somatostatina y



**Figura 2.** Resonancia magnética nuclear de encéfalo con gadolinio en t1 en cortes sagital (a) y coronal (b) 6 meses posteriores al tratamiento con temozolamida.

agonistas dopaminérgicos. Sin embargo, el tumor presentó un crecimiento invasor y agresivo a pesar de todo lo implementado, por lo que se optó por un tratamiento con agentes alquilantes en espera de una evolución favorable.

Los adenomas hipofisarios son tumores derivados de las células adenohipofisarias y representan aproximadamente de 10 a 15% de todos los tumores intracraneales<sup>1-5</sup>. De acuerdo con la OMS, el sistema de clasificación de los adenomas hipofisarios se basa en la presencia o ausencia de productos de secreción identificados por inmunohistoquímica. Se identifican principalmente los adenomas hipofisarios típicos, adenomas atípicos y carcinomas hipofisarios, sin embargo la clasificación también incluye los adenomas silentes (adenomas silentes del corticotropo subtipo 1 y 2, y los adenomas silentes tipo 3 policlonales)<sup>7</sup>. Los adenomas silentes pueden derivar de cualquier tipo celular de la adenohipófisis y puede considerarse tanto “clínicamente silentes” si producen una concentración hormonal supranormal pero sin evidencia de un síndrome clínico por sobreproducción hormonal o “totalmente silentes” al no presentar sobreproducción hormonal ni síndrome clínico. Los gonadotropinomas y los adeno-

mas de células nulas son los tipos más prevalentes en el caso de los adenomas silentes<sup>10</sup>.

La mayoría de adenomas hipofisarios son de tipo benigno. Los adenomas malignos o carcinomas hipofisarios son definidos como aquellos con: 1) diseminación metastásica craneoespinal o sistémica y 2) características citológicas de malignidad como pleomorfismo, atipia nuclear y evidencia de figuras mitóticas, con una incidencia de 0.2%<sup>1,6</sup>.

Los adenomas hipofisarios invasivos son aquellos que exhiben un crecimiento supraselar, paraselar e invasión a la duramadre, el hueso o a estructuras anatómicas subyacentes, se presentan con una prevalencia del 25 a 55%<sup>5</sup>. Los adenomas hipofisarios agresivos muestran un comportamiento diferente al habitual, con invasión a estructuras adyacentes y tendencia a resistencia al tratamiento convencional y recurrencia tumoral posquirúrgica. Pueden ser benignos o malignos<sup>1,6</sup>. Los adenomas atípicos son aquellos que muestran una conducta agresiva, con invasión a tejidos circundantes, alto índice mitótico, un índice de Ki67 > 3% y una positividad extensa para la tinción de p53, diferenciándose de los carcinomas hipofisarios por la ausencia de metástasis distantes. Su prevalencia va del 2.7% al 14.8%<sup>9</sup>.

Los adenomas agresivos no son sinónimos de adenomas atípicos. La agresividad se relaciona con una presentación clínica inusual (alteraciones campimétricas visuales aunadas a pérdida de la audición, ataxia, alteraciones motoras/sensitivas), mayor invasión tumoral, recurrencia tumoral, crecimiento tumoral rápido, resistencia al tratamiento convencional y riesgo de conversión a carcinoma. Las anomalías genéticas o epigenéticas, con irrupciones en el microambiente hipofisario, pueden estar asociadas con la activación de oncogenes o inactivación oncoproteica del gen supresor de tumor, lo que lleva a una proliferación celular sostenida y desarrollo de células malignas.

A pesar de que la literatura puede referir equivalencia entre términos, los adenomas agresivos no son sinónimos de adenomas atípicos, por lo que es importante la diferenciación de cada uno<sup>11</sup>. La agresividad está relacionada con una presentación clínica inusual (p. ej., alteraciones campimétricas visuales aunadas a pérdida de la audición, ataxia, alteraciones motoras/sensitivas), mayor invasión tumoral, recurrencia tumoral, crecimiento tumoral rápido, resistencia al tratamiento convencional y riesgo de conversión a carcinoma<sup>12,13</sup>. Las anomalías genéticas o epigenéticas, con irrupciones en el microambiente hipofisario, pueden estar asociadas con la activación de oncogenes o inactivación oncoproteica del gen supresor de tumor, lo que lleva a una proliferación celular sostenida y desarrollo de células malignas<sup>5,11-13</sup>.

Algunos ejemplos de adenomas agresivos son los prolactinomas resistentes a agonistas dopaminérgicos o los adenomas no funcionales plurihormonales invasivos. Pacientes con adenomas hipofisarios típicos, benignos, aparentemente curados, pueden presentar recurrencia después de 5 a 10 años; sin embargo, la recurrencia temprana (6-12 meses después de la operación) y la rapidez de crecimiento tumoral orientan a la presencia de un tumor con un comportamiento "agresivo"<sup>5,14</sup>.

La agresividad también se relaciona con la pre-

sencia de un elevado índice mitótico y la positividad de marcadores bioquímicos como Ki67, p53 y otros genes supresores de tumores, oncogenes, alteraciones en microRNA (p. ej., proteína de unión a factor de crecimiento similar a la insulina tipo 5 [IGFBP5], gen de miosina 5, superfamilia del gen de miosina [MYO5A], receptor tirosincinasa FMS-like [FLT3] y factor nuclear eritroide 2-like 1 [NFE2L1]), factores de crecimiento y sus receptores (p. ej., factor de crecimiento endotelial [EGF], factor de crecimiento vascular endotelial [VEGF] y sus receptores receptor de factor de crecimiento epidérmico [EGFR]/ receptor del factor de crecimiento vascular endotelial [VEGFR], factor de crecimiento de fibroblastos-2 [FGF-2] y ptd-FGFR4) u otros marcadores de angiogénesis o adhesión celular, sin embargo, aún no se define un biomarcador único para predicción de comportamiento agresivo de los adenomas hipofisarios<sup>5,15</sup>.

Dentro de los biomarcadores más estudiados se encuentran el índice Ki67 de  $\geq 3\%$ , p53, metaloproteinasas de matriz extracelular (MMP [MMP1 y MMP9]), ácido ribonucleico (miRNA [miR-183, KIAA0101]) y FGF<sup>5</sup>.

Los adenomas hipofisarios no funcionantes tienen una amplia gama de presentación clínica y expresión biomolecular. El *gold standard* del tratamiento es la resección tumoral vía transesfenoidal o transcraneal, y la radiocirugía o radioterapia son la segunda línea terapéutica, mientras el tratamiento médico queda como tercera línea. En los casos de adenomas atípicos, agresivos y carcinomas, las opciones terapéuticas son limitadas.

Se ha reportado que el uso de análogos de la somatostatina o agonistas dopaminérgicos puede lograr un control tumoral en el 27% de los casos después de 12 meses de tratamiento. Recientemente, se ha propuesto el uso de agentes quimioterapéuticos como la temozolamida para el tratamiento de adenomas hipofisarios agresivos. En la literatura médica se muestra la eficacia de la temozolomida en el tratamiento de gliomas multiformes, melanoma maligno metastásico, carcinomas hipofisarios y adenomas hipofisarios de comportamiento atípico y agresivo<sup>16,17</sup>. En 2006, se publicó en la literatura médica internacional el primer reporte de caso sobre el

éxito del uso de la temozolamida en el tratamiento de un adenoma hipofisario funcional agresivo, que lo hizo un punto de partida para la investigación en esta área<sup>18</sup>.

La temozolamida es un agente alquilante derivado de la imidazotetrazina, la cual sufre una transformación en su metabolito activo, el monometil trazenoimidazol carboxamida (MTIC). El mecanismo de citotoxicidad de temozolamida depende de la habilidad de MTIC para la metilación/alquilación del ADN, con activación de la enzima O-6-metilguanina-ADN-metil-transferasa (MGMT), la cual reconoce y elimina la lesión del ADN en la presencia de guanina metilada<sup>19,20</sup>.

La biodisponibilidad oral de la temozolamida es cercana al 100% y tiene una elevada capacidad para atravesar la barrera hematoencefálica, siendo sus concentraciones en el líquido cefalorraquídeo (LCR) son cercanas al 20% de las plasmáticas<sup>21-23</sup>.

La expresión de MGMT puede ser determinada por inmunohistoquímica, y actualmente se muestra como un marcador de respuesta a quimioterapéuticos como la temozolamida. Una reducción en la expresión de MGMT encuentra relación con un comportamiento tumoral agresivo así como recurrencia tumoral, sin embargo, la expresión tumoral baja de MGMT se ha asociado con una mejor tasa de respuesta a la temozolamida (hasta de 76%), mientras que se reporta una asociación entre resistencia a la temozolamida y una elevada expresión de MGMT. La tasa de respuesta a la temozolamida ha sido reportada de 73% en prolactinoma, 60% en tumores secretores de ACTH y 40% en adenomas no funcionales; incluso, estudios recientes establecen una tasa de respuesta clínica y radiológica del 60% en adenomas hipofisarios agresivos y 69% en carcinomas hipofisarios<sup>22-29</sup>.

Los cambios morfológicos tumorales encontrados al inicio de la temozolamida incluyen hemorragia, necrosis, fibrosis focal, infiltración inflamatoria, figuras mitóticas, índice Ki 67 bajo y transformación neuronal<sup>30</sup>.

La temozolamida es administrada de manera inicial a dosis de 50-200 mg/m<sup>2</sup>, con una dosis estándar de 150-200 mg/m<sup>2</sup> por 5 días en ciclos de 28 días. En casos de resistencia a temozolamida,

la terapéutica indicada consiste en la administración combinada de temozolamida con otro tipo de agentes quimioterapéuticos tales como inhibidores de mTOR (everolimus), anticuerpos monoclonales anti VEGF (bevacizumab), análogos del receptor de somatostatina (octreótide, pasireótide), agentes alquilantes como capecitabina y anticuerpos anti receptor de factor de crecimiento epidérmico-receptor 2 de factor de crecimiento epidérmico humano-receptor de tirosin-cinasa 2 (anti EGFR-HER2/neu-ErbB2) (lapatinib)<sup>5,31-34</sup>.

## CONCLUSIONES

El tratamiento de los adenomas hipofisarios no funcionales con características de agresividad es un reto clínico que involucra un abordaje multidisciplinario tanto por el endocrinólogo, neurocirujano, radio-oncólogo y oncólogo clínico. La resistencia al tratamiento quirúrgico, médico y radioterapéutico han dado lugar a la investigación de opciones terapéuticas tales como el uso de agentes quimioterapéuticos, principalmente temozolamida, con tasas de respuesta prometedoras, lo que resulta en una herramienta útil para el tratamiento de pacientes con progresión clínica y tumoral en este contexto clínico, sin embargo, aún se continúa su investigación por diferentes grupos a nivel mundial.

## CONFLICTO DE INTERESES

Los autores del presente trabajo declaran que no existe conflicto de intereses para el desarrollo de éste. ●

## REFERENCIAS

1. Kaltsas GA, Nomikos P, Kontogeorgos G, Buchfelder M, Grossman AB. Clinical review: diagnosis and management of pituitary carcinomas. *J Clin Endocrinol Metab*. 2005;90:3089-99.
2. Ostrom QT, Gittleman H, Farah P, Ondracek A, Chen Y, Wolinsky Y, et al. CBTRUS statistical report: primary brain and central nervous system tumors diagnosed in the United States 2006-2010. *Neuro Oncol*. 2013;15 Suppl. 2:56.
3. Fernandez A, Karavitaki N, Wass JA. Prevalence of pituitary adenomas: a community based, cross-sectional study in Banbury (Oxfordshire, UK). *Clin Endocrinol*. 2010;72:377-82.
4. Daly AF, Rixhon M, Adam C, Dempegioti A, Tichomirowa MA, Beckers A. High prevalence of pituitary ade-

- nomas: a cross-sectional study in the province of Liege, Belgium. *J Clin Endocrinol Metab.* 2006;91:4769-75.
5. Chatzellis E, Alexandraki KI, Androulakis II, Kaltsas G. Aggressive pituitary tumors. *Neuroendocrinology.* 2015; 101(2):87-104.
  6. Scheithauer BW, Kurtkaya-Yapicier O, Kovacs KT, Young WF Jr, Lloyd RV. Pituitary carcinoma: a clinicopathological review. *Neurosurgery.* 2005;56:1066-74;discussion 1066-74.
  7. Lloyd RV, Kovacs K, Young WF Jr, Farrel WE, Asa SL, Trouillas J, et al. Tumours of the pituitary gland. En: DeLellis RA, Lloyd RV, Heitz PU, Eng C, eds. *World Health Organization Classification of Tumours. Pathology and genetics of tumours of endocrine organs.* Lyon: IARC Press; 2004. p. 9.
  8. Yildirim AE, Divanlioglu D, Nacar OA, Dur-sun E, Sahinoglu M, Unal T, Belen AD. Incidence, hormonal distribution and postoperative follow up of atypical pituitary adenomas. *Turk Neurosurg.* 2013;23:226-31.
  9. Raverot G, Jouanneau E, Trouillas J. Management of endocrine disease: clinicopathological classification and molecular markers of pituitary tumours for personalized therapeutic strategies. *Eur J Endocrinol.* 2014;170:R121-R132.
  10. Mayson SE, Snyder PJ. Silent (clinically nonfunctioning) pituitary adenomas. *Journal of neuro-oncology.* 2014;117(3): 429-36.
  11. Meij BP, Lopes MB, Ellegala DB, Alden TD, Laws ER Jr. The long-term significance of microscopic dural invasion in 354 patients with pituitary adenomas treated with transsphenoidal surgery. *J Neurosurg.* 2002;96:195-8.
  12. Heaney A. Management of aggressive pituitary adenomas and pituitary carcinomas. *J Neurooncol.* 2014;117:459-68.
  13. Kaltsas GA, Grossman AB. Malignant pituitary tumours. *Pituitary.* 1998;1:69-81.
  14. Delgrange E, Trouillas J, Maiter D, Donckier J, Tourniaire J. Sex-related difference in the growth of prolactinomas: a clinical and proliferation marker study. *J Clin Endocrinol Metab.* 1997;82:2102-7.
  15. Salehi F, Agur A, Scheithauer BW, Kovacs K, Lloyd RV, Cusimano M. Ki-67 in pituitary neoplasms: a review part I. *Neurosurgery.* 2009;65:429-37; discussion 437.
  16. Middleton MR, Grob JJ, Aaronson N, Fierlbeck G, Tilgen W, Seiter S, et al. Randomized phase III study of temozolomide versus dacarbazine in the treatment of patients with advanced metastatic malignant melanoma. *J Clin Oncol.* 2000;18:158-66.
  17. Friedman HS, Kerby T, Calvert H. Temozolomide and treatment of malignant glioma. *Clin Cancer Res.* 2000; 6:2585-97.
  18. Syro LV, Uribe H, Penagos LC, et al. Antitumour effects of temozolomide in a man with a large, invasive prolactin-producing pituitary neoplasm. *Clin Endocrinol (Oxf).* 2006;65:552-3.
  19. Lim S, Shahinian H, Maya MM, Yong W, Heaney AP. Temozolomide: a novel treatment for pituitary carcinoma. *The Lancet Oncology.* 2006;7:518-20.
  20. Liu JK, Patel J, Eloy JA. The role of temozolomide in the treatment of aggressive pituitary tumors. *Journal of clinical neuroscience: official journal of the Neurosurgical Society of Australasia.* 2015;22(6):923-9.
  21. Marchesi F, Turriziani M, Tortorelli G, Avvisati G, Torino F, De Vecchis L. Triazene compounds: mechanism of action and related DNA repair systems. *Pharmacol Res.* 2007;56:275-87.
  22. Kaina B, Mühlhausen U, Piee-Staffa A, et al. Inhibition of O6-methylguanine-DNA methyltransferase by glucose-conjugated inhibitors: comparison with nonconjugated inhibitors and effect on fotemustine and temozolomide-induced cell death. *J Pharmacol Exp Ther.* 2004;311:585-93.
  23. Bush ZM, Longtine JA, Cunningham T, et al. Temozolomide treatment for aggressive pituitary tumors: correlation of clinical outcome with O(6)-methylguanine methyltransferase (MGMT) promoter methylation and expression. *J Clin Endocrinol Metab.* 2010;95:E280-E290.
  24. Raverot G, Sturm N, de Fraipont F, et al. Temozolomide treatment in aggressive pituitary tumors and pituitary carcinomas: a French multicenter experience. *J Clin Endocrinol Metab.* 2010;95:4592-9.
  25. McCormack AI, Wass JA, Grossman AB. Aggressive pituitary tumours: the role of temozolomide and the assessment of MGMT status. *Eur J Clin Invest.* 2011;41:1133-48.
  26. Heaney AP. Clinical review: pituitary carcinoma: difficult diagnosis and treatment. *J. Clin Endocrinol Metab.* 2011;96:3649-60.
  27. Raverot G, et al. Pituitary carcinomas and aggressive pituitary tumours: merits and pitfalls of temozolomide treatment. *Clin Endocrinol.* 2012;76:769-75.
  28. Ortiz LD, et al. Temozolomide in aggressive pituitary adenomas and carcinomas. *Clinics.* 2013;67 (Suppl. 1):119-23.
  29. Bengtsson D, Schröder HD, Andersen M, Maiter D, Berinder K, Feldt Rasmussen U, Petersson M. Long-term outcome and MGMT as a predictive marker in 24 patients with atypical pituitary adenomas and pituitary carcinomas given treatment with temozolomide. *The Journal of Clinical Endocrinology & Metabolism.* 2015;100(4):1689-98.
  30. Kovacs K, Horvath E. Effects of medical therapy on pituitary tumors. *Ultrastruct Pathol.* 2005;29:163-7.
  31. Jouanneau E, et al. New targeted therapies in pituitary carcinoma resistant to temozolomide. *Pituitary.* 2012;15:37-43.
  32. Ortiz LD, et al. Anti VEGF therapy in pituitary carcinoma. *Pituitary.* 2012;15:445-9.
  33. Fukuoka H, et al. EGFR as a therapeutic target for human, canine, and mouse ACTH secreting pituitary adenomas. *J Clin Invest.* 2011;121:4712-21.
  34. Fukuoka H, et al. HER2/ErbB2 receptor signaling in rat and human prolactinoma cells: strategy for targeted prolactinoma therapy. *Mol Endocrinol.* 2011;25:92-103.