

# El hepatocito como un ejemplo de la interacción entre la biología celular y las rutas metabólicas

Marcela Rojas Lemus<sup>a</sup>, Rebeca Milán Chávez<sup>b</sup>, Abigail Delgado Medina<sup>c</sup>, Patricia Bizarro Nevares<sup>a</sup>, Gumaro Cano Gutiérrez<sup>a</sup>, Diego Cafaggi Padilla<sup>a</sup>, Silvana Cervantes Yépez<sup>d</sup>, Teresa I. Fortoul van der Goes<sup>a,d</sup>

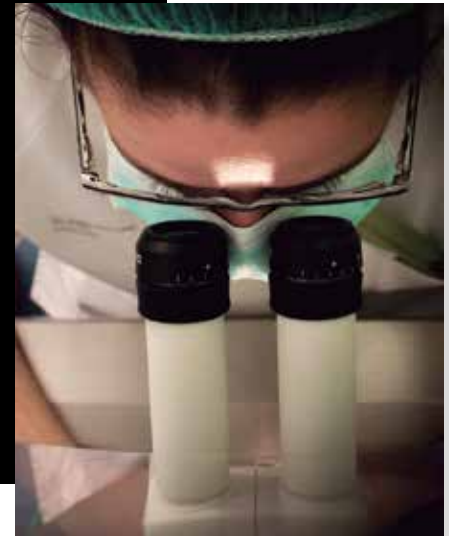

Foto: Mario Luengo

## Resumen

Encontrar a un representante celular que reúna la estructura y las funciones que se revisan en los cursos de biología celular no es tarea fácil, pero el hepatocito reúne esas características. Además de él, en el hígado hay otras células de interés que vale la pena revisar como un complemento para contar con una visión más general de las múltiples funciones que ocurren en esta glándula. Incluimos algunas imágenes y revisamos algunas funciones de esa maravillosa célula conocida como hepatocito, que además integra a la biología celular y a la bioquímica.

**Palabras clave:** *Hepatocito, colangiocito, glucógeno.*

<sup>a</sup>Departamento de Biología Celular y Tisular. Facultad de Medicina. UNAM. Ciudad de México.

<sup>b</sup>Departamento de Bioquímica. Facultad de Medicina. UNAM. Ciudad de México.

<sup>c</sup>Estudiante del 4to semestre. Licenciatura de Médico Cirujano. Facultad de Medicina. UNAM. Ciudad de México.

<sup>d</sup>Profesor en la licenciatura de Ingeniería en Sistemas Biomédicos. Facultad de Medicina. UNAM. Ciudad de México.

Correspondencia: Teresa I. Fortoul van der Goes  
Correo electrónico: fortoul@unam.mx

## The hepatocyte as an example of the interaction between cellular biology and metabolic pathways

### Abstract

To find a cell that gathers the functions and the structure that are most commonly reviewed in the cellular biology texts is a difficult task, but the hepatocyte meet these attributes. In addition it, there are other interesting cells in the liver that are important to review as a complement in order to have a general view of the multiple functions that occur in the liver. We included images and reviewed some of the functions of the hepatocyte that integrate cellular biology and biochemistry.

**Key words:** *hepatocyte, cholangiocyte, glycogen.*

## INTRODUCCIÓN

La integración es uno de los grandes problemas que tienen los estudiantes durante la licenciatura y que no han podido solucionarse del todo. Uno de los eventos que favorecen esta disociación es que cada sección se imparte, no sólo de manera separada,

sino desarticulada. En el caso de bioquímica, los eventos metabólicos que se dan quedan suspendidos en el espacio, ya que éstos no se refieren a la función de los organitos celulares que se revisan en otra asignatura.

En la sección o en los cursos de Biología Celular en los que se revisa la estructura y parte de la función de la célula y sus componentes, con frecuencia se hace referencia a una célula que tienen prácticamente todos los organitos, y en ella se realizan varias –si no es que todas– de las vías metabólicas que se revisan en el curso de bioquímica. Esta célula es el hepatocito, así que analizaremos sus características morfológicas y las rutas metabólicas, que ubicaremos en los organitos que identificaremos.

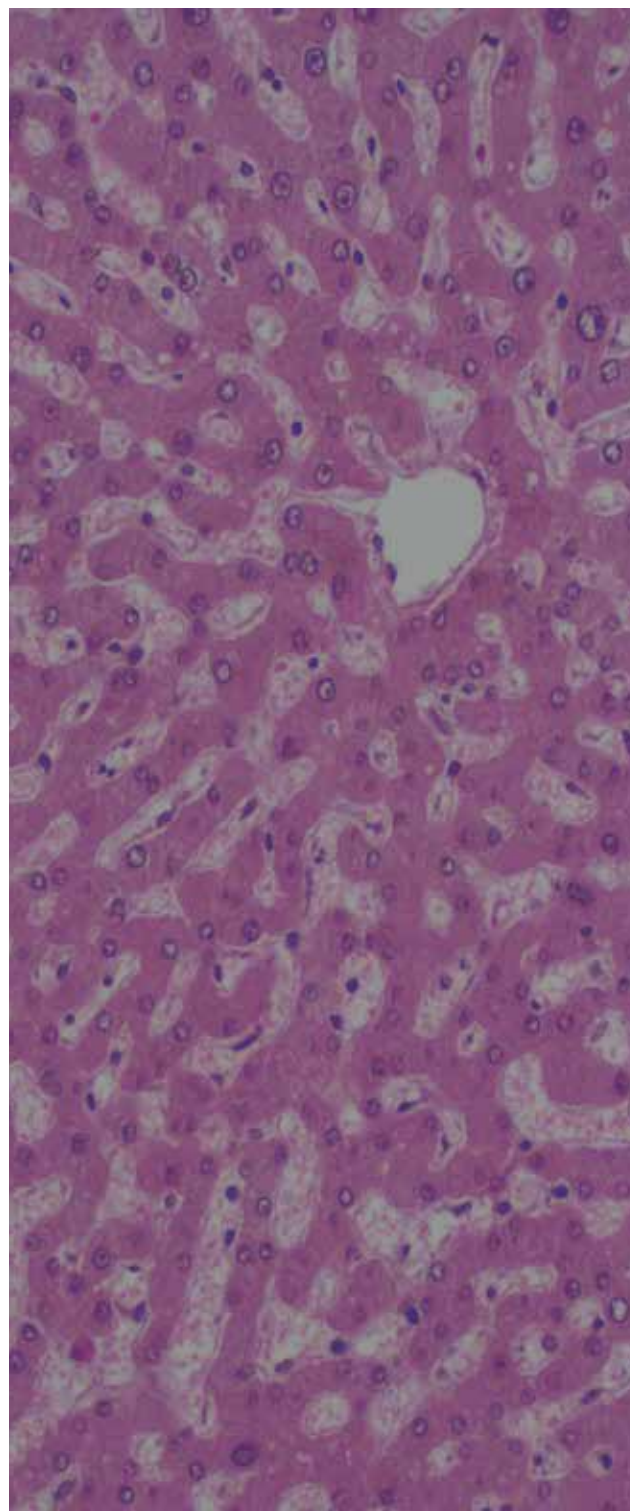
### DESCRIPCIÓN HISTOLÓGICA

El hígado es la glándula más grande del cuerpo y en él se identifican dos estructuras de manera general: el *parénquima* y el *estroma*.

El *estroma* es el tejido de sostén. El hígado está cubierto por una gruesa cápsula de tejido conjuntivo denso que se llama cápsula de Glisson. Esta glándula tiene una región cóncava, que es el hilio. A través del hilio ingresan al hígado los elementos vasculares (arteria hepática y vena porta), y lo abandonan los conductos biliares, la vena hepáticas y vasos linfáticos. Los elementos vasculares y los conductos viajan en el parénquima hepático rodeados por tejido conectivo, y forman a las tríadas portaes o espacios porta.

El sostén fino de las células que se encuentran en el hígado, está conformado por la fina red de fibras reticulares (constituidas por colágena III) que se encuentran alrededor de las placas de hepatocitos y de los elementos vasculares. Este órgano está irrigado por capilares de tipo sinusoides, que son capilares de luz amplia y de pared delgada, y por ello, son los más permeables.

El *parénquima* del hígado está formado por tres tipos celulares principales, que en orden de abundancia son: hepatocitos, células de Kupffer (macrófagos) y células de Ito (lipocitos). Existen otras células menos conocidas: las células troncales, que se ubican en los espacios porta y de Hering, como se refiere en este número de la revista<sup>1</sup>.



**Figura 1.** Corte histológico de hígado teñido con hematoxilina-eosina. Los espacios pálidos entre las placas de hepatocitos corresponde a los capilares sinusoidales.

Fotos: Autores

Para formar el parenquima hepático, las células se ordenan de la siguiente manera: los hepatocitos forman placas o muros que están flanqueados por sinusoides que drenan en las venas centrales. El espacio que queda entre la pared de los hepatocitos y la pared del sinusoides se llama espacio perisinusoidal (de Dissé), y las células de Kupffer y las de Ito se alojan en ese espacio (**figuras 1 y 2**).

Las *células de Kupffer* son los macrófagos del hígado y son muy activos, debido a que dentro de las funciones de este órgano se encuentra la de eliminar elementos foráneos de la sangre que están viejos o gastados. Todos los detritos celulares son eliminados por estas células.

Las *células de Ito o estelares* se encargan de almacenar vitamina A, por ello, en el citoplasma se observan pequeñas gotitas lipídicas.

Los *hepatocitos* son células poliédricas que se organizan en placas o cordones. Pueden ser uni o binucleados, con predominio de eucromatina que delata la intensa actividad transcripcional (y por tanto, metabólica) que presentan estas células. Su citoplasma es abundante, con grumos acidófilos y basófilos.

Las *células pit* constituyen una población de células NK (*natural killer*) específicas del hígado. Se encuentran en los sinusoides hepáticos y su tamaño se encuentra entre el de un linfocito y el de un granulocito. Su forma es variable e irregular. Se ubican adheridas a las células endoteliales por pequeñas microvellosidades. No están en el espacio de Dissé, suelen ser vecinas de las células de Kupffer y lo que las caracteriza son sus pequeños gránulos, que al parecer corresponden a lisosomas. En condiciones normales, las células pit se mantienen estables, pero cuando se realiza una hepatectomía parcial, éstas entran en división celular en el parenquima restante<sup>2</sup>.

Los *colangiocitos* cubren la superficie interna del árbol biliar y varían en tamaño de acuerdo al sitio en el que los estudiemos: cúbicos en los ductos pequeños, cilíndricos en los más grandes; ambos con microvellosidades y su cilio primario. Unidos entre sí por uniones herméticas. El cilio primario es 9 + 0, y de acuerdo con estudios recientes, éstos funcionan como sensores osmóticos, químicos y

mecánicos. Cuando hay daño hepático, los colangiocitos proliferan –en condiciones normales se mantienen quiescentes–, ya que estos colangiocitos pueden servir como células que pueden regenerar a otras células hepáticas, en especial las células positivas para la citoqueratina 19, que se ubican en los conductos de Hering<sup>3</sup>.

### ¿Qué funciones realizan los hepatocitos?

Cada hepatocito cumple con cientos de funciones, tanto endocrinas como exocrinas, entre ellas:

- Almacena glucógeno.
- Sintetiza hormonas, como:
  - Trombopoyetina.
  - Eritropoyetina.
  - Somatomedinas.
- Desintoxica al sistema.
- Sintetiza proteínas:
- Albúmina.
- Transferrina.
- Fibrinógeno y otros factores de la coagulación.
- Lipoproteínas.
- Proteínas de fase aguda.
- Sintetiza a la bilis.
- Oxida ácidos grasos.
- Sintetiza colesterol, ácidos biliares y algunos lípidos utilizados en la síntesis de mielina.
- Desamina aminoácidos (para la producción de urea).

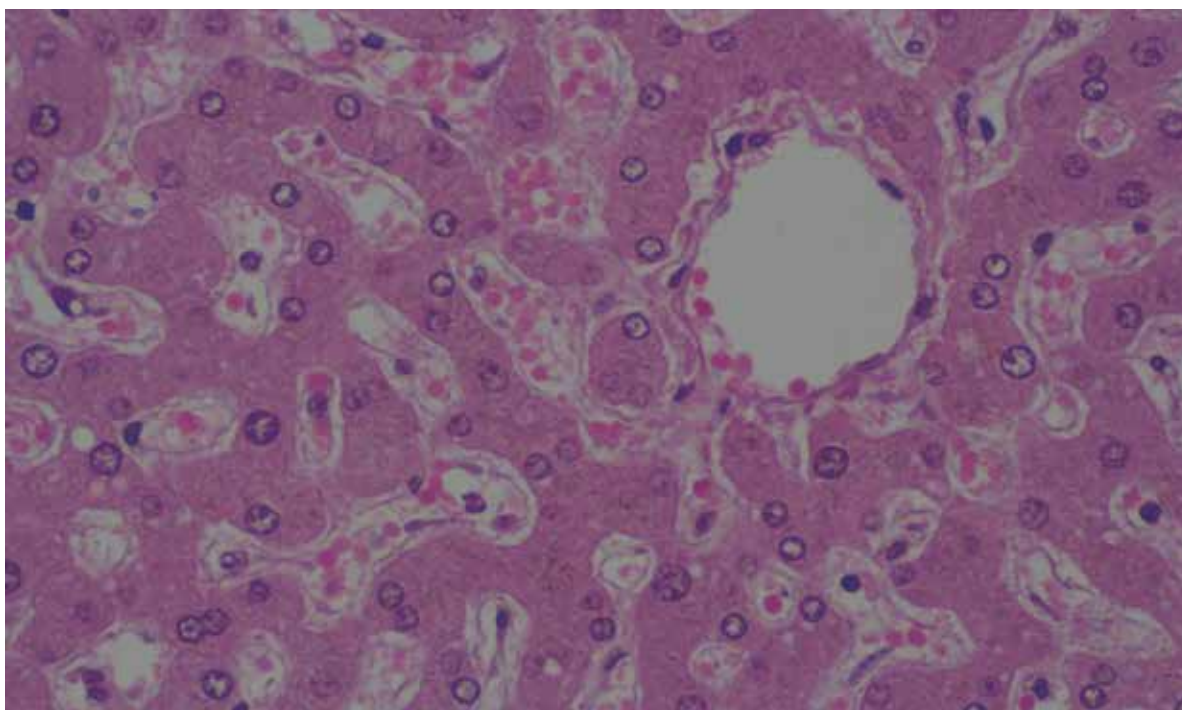
Por supuesto, no es posible ahondar en todas las funciones de los hepatocitos, así que situaremos algunas de las rutas metabólicas principales en los organelos en los que tienen lugar.

### ALMACÉN DE GLUCÓGENO

Dentro de los hepatocitos se pueden observar *inclusiones de glucógeno*. En la **figura 3** se observa una imagen de hígado teñido con ácido peryodico schiff (PAS), con esa tinción el glucógeno se observa en rojo magenta.

### ¿Cómo sintetiza glucógeno el hepatocito?

El glucógeno se va a sintetizar cuando los requerimientos energéticos de la célula se encuentren



**Figura 2.** En esta imagen observamos a las placas de hepatocitos flanqueadas por los sinusoides. El espacio entre la pared de los sinusoides y los hepatocitos es el espacio perisinusoidal. También se aprecia la vena central del lobulillo. Tinción HE.

cubiertos y todavía exista un exceso de glucosa. La glucosa dentro del hepatocito es fosforilada, queda en la forma de glucosa-6-fosfato, y como se ha descrito, este metabolito funciona como un intermediario para la glucólisis, la vía de las pentosas y glucogénesis.

La síntesis de glucógeno está regulada por la secreción de insulina, primero porque permite la captación de glucosa hacia el hepatocito y después activa a la proteína fosfatasa-1 que es la enzima que se encarga de la desfosforilación y activación de la glucógeno sintasa, mediante este mecanismo se permite que se vayan colocando sobre la cadena las unidades de glucosa, lo que permite que la cadena crezca para que posteriormente la enzima ramificante, como su nombre lo indica, forme las diferentes ramas de glucosa, lo que facilita que se pueda almacenar mayor cantidad de glucosa<sup>4</sup> (**figura 3**).

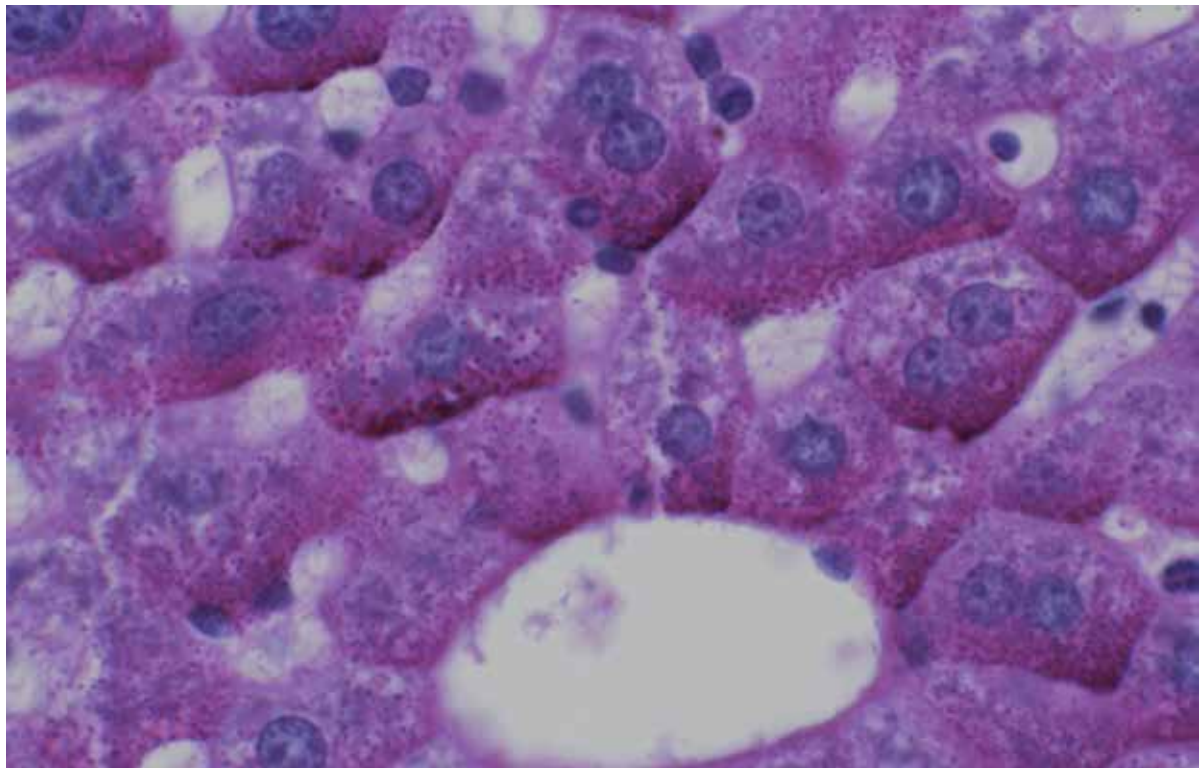
Una vez cubiertos los depósitos de glucógeno, ¿qué pasa con el exceso de glucosa u otros carbohidratos que se consumen? El hepatocito tiene la capacidad de metabolizar y transformar los esqueletos carbonados en ácidos grasos, ya que un exceso

de *acetil CoA* hace que el ciclo de Krebs se sature y permita al citrato salir de la mitocondria, lo que tiene como consecuencia que se active la lipogénesis.

El citrato va a transformarse en oxaloacetato, y posteriormente en malato. La vía que se encarga de llevar a cabo la síntesis de ácidos grasos se denomina *beta-reducción*, se lleva a cabo en el citoplasma y requiere un complejo multienzimático llamado *proteína transportadora de acilos* y la activación de malato en malonil CoA, así como de acetil CoA. La *beta-reducción* tiene como producto final la biosíntesis de ácido palmítico (16C), el cual puede enlongarse para generar ácidos grasos de cadena más larga.

Pero a diferencia de lo que el hígado puede hacer con el glucógeno, en las mismas condiciones de exceso, éste no tiene la capacidad de almacenar a los ácidos grasos; estos son *esterificados* en una molécula de *glicerol* formando *triacilglicérol*es que son empaquetados en las lipoproteínas de muy baja densidad (*very low density lipoprotein*) y así son transportadas al tejido adiposo para su almacenamiento. En condiciones patológicas el hígado empieza a almacenar lípidos y ocurre lo que





**Figura 3.** En un artístico arreglo, con la tinción de PAS se aprecian los cúmulos de glucógeno en los hepatocitos.

se conoce como *hígado graso*, lo que hace que pierda algunas de sus funciones<sup>5</sup>.

### SÍNTESIS DE LIPOPROTEÍNAS

Como se hace referencia en el párrafo anterior, otras proteínas vitales para el organismo son las lipoproteínas ya que cumplen con la función de transportar la grasa que se absorbe a partir de la dieta, así como los lípidos sintetizados por el hígado y el tejido adiposo. Debido a que los lípidos son insolubles en el agua, el hígado sintetiza este tipo de compuestos al asociar lípidos no polares (triacilglicerol y colesterol ésteres) con lípidos (fosfolípidos y colesterol)<sup>6</sup>. Se han identificado cuatro grupos principales de lipoproteínas que tienen importancia fisiológica y en el diagnóstico clínico: 1) *quilomicrones* derivados de la absorción intestinal de triacilglicerol y otros lípidos; 2) *lipoproteínas de muy baja densidad* (VLDL) derivadas del hígado para la exportación de triacilglicerol; 3) *lipoproteínas de baja densidad* (LDL) que representan una etapa final en el catabolismo de VLDL, y 4) *lipoproteínas de alta densidad* (HDL)

comprometidas en el transporte del colesterol de los tejidos periféricos al hígado, y en el metabolismo de LDL y de quilomicrones. El triacilglicerol es el lípido predominante en los quilomicrones y VLDL, mientras que el colesterol y los fosfolípidos son los lípidos predominantes en LDL y HDL, respectivamente<sup>6,7</sup>. A pesar de que coloquialmente se conoce al LDL como el “colesterol malo” y al HDL como “colesterol bueno”, ambos cumplen con funciones muy importantes y cualquier alteración que aumente o disminuya la concentración de alguna de ellas puede desencadenar alteraciones metabólicas importantes, entre ellas las famosas dislipidemias (hipercolesterolemia, hipertrigliceridemia)<sup>8</sup>.

### DESINTOXICACIÓN

En el retículo endoplásmico liso se encuentran las enzimas necesarias para el metabolismo de diversos agentes, tanto tóxicos como de fármacos. Ahí se encuentran enzimas que modificarán a estos agentes para transformarlos y hacerlos más hidrosolubles. Los fármacos y los agentes tóxicos pasan por pro-

cesos de oxidación y conjugación, y así se eliminan por el riñón. En estos procesos de desintoxicación el hígado se encarga de la eliminación de la bilirrubina, producto de la degradación de los grupos hemo que formará parte de la bilis<sup>9</sup>.

### SÍNTESIS DE PROTEÍNAS PLASMÁTICAS

El hepatocito se encarga de sintetizar y secretar proteínas muy importantes como la albúmina (la proteína plasmática más abundante), que es la encargada de mantener la presión oncótica (coloidosmótica). Como es una proteína de secreción, se sintetiza por la vía retículo endoplásmico rugoso y el aparato de Golgi. Además, las proteínas del sistema de coagulación, también se sintetizan en el hepatocito y siguen una vía semejante a la de la albúmina.

### MODIFICACIÓN DE HORMONAS

En el hígado se modifica la hormona secretada por la glándula tiroides, conocida como T4 (tertrayodotiroxina) y se transforma en su forma activa o T3 (triyodotiroxina). La actividad de la hormona de crecimiento se estimula por la liberación del factor de crecimiento semejante a la insulina (IGF-1). De igual forma, las hormonas esteroideas que pasan a la circulación general y que se distribuyen por todos los tejidos corporales, son desconjugados y eliminados por el hígado. En resumen, varias alteraciones hormonales pueden ser consecuencia de una mala función hepática y no necesariamente de la glándula productora de dicha hormona.

### SÍNTESIS DE BILIS

La bilis está compuesta principalmente por agua (82%), sales biliares (12%), fosfolípidos (4%), colesterol (1%), bilirrubina, inmunoglobulina A, sales inorgánicas, y pueden encontrarse otras sustancias como fármacos y hormonas esteroideas. El hepatocito produce, a partir de colesterol, los ácidos biliares primarios; aunque también son reutilizados los ácidos biliares obtenidos de la circulación enterohepática. El hepatocito conjuga los ácidos biliares con glicina o taurina y les añade sales de sodio y potasio, formando así sales biliares. Éstas son secretadas hacia los canalículos biliares, y durante su paso por los conductos biliares, los colangiocitos

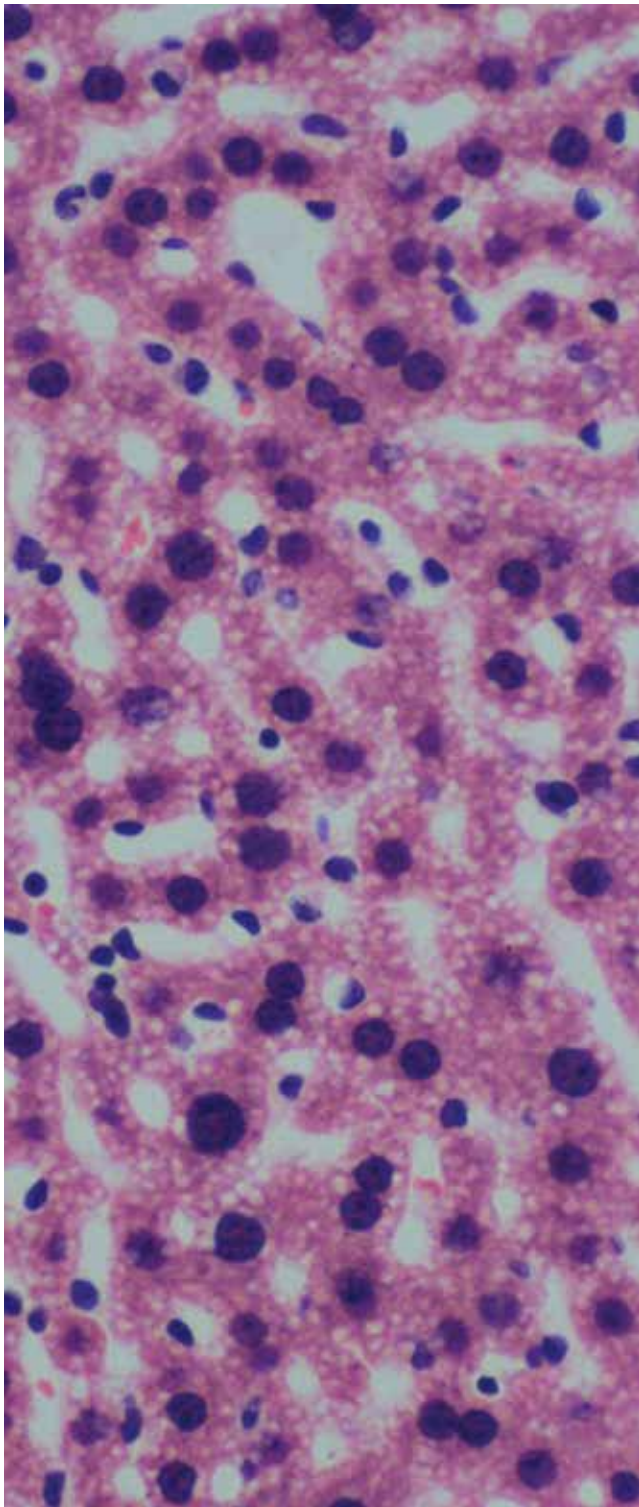
añaden bicarbonato y agua. En la vesícula biliar, la bilis se concentra, se modifican las concentraciones de iones (aumentan  $\text{Ca}^{2+}$  y  $\text{K}^+$ ; disminuyen  $\text{Na}^+$ ,  $\text{Cl}^-$  y bicarbonato) y aumenta la concentración de las sales biliares. El 95% de las sales biliares se reabsorbe en el íleon y 5% (por acción de la microbiota intestinal) se desconjugan e hidroxilan en el colon para formar a los ácidos biliares secundarios, una parte de éstos se reabsorbe y otra es eliminada por las heces<sup>10</sup>.

### ALGUNAS ALTERACIONES EN LOS HEPATOCITOS

Una de las alteraciones más frecuentes en el hepatocito es el exceso de triglicéridos acumulados en su citoplasma, lo que se conoce como esteatosis. Esta patología se asocia con el consumo elevado de carbohidratos, grasas y alcohol, lo que provoca un aumento en la biosíntesis de los lípidos, y generalmente se observa en personas con sobrepeso y obesidad. La esteatosis hepática puede ser de dos tipos: microvesicular, que se refiere a múltiples gotas pequeñas que no desplazan el núcleo a la periferia, y macrovesicular, que consiste en una gota grande simple que desplaza el núcleo a la periferia. Es importante mencionar que la esteatosis puede conducir a la muerte del hepatocito. Por otra parte, de manera fisiológica se pueden observar hepatocitos binucleados, que son células que no han completado el proceso de citocinesis. Estas células binucleadas son la evidencia de la gran capacidad de regeneración hepática, por lo tanto, si el daño al parénquima hepático aumenta, el número de estos hepatocitos binucleados también se incrementará, acompañado de otros cambios en la histología normal hepática, como el engrosamiento de las trabéculas con cierto desarreglo en su simetría<sup>11</sup> (figuras 3 y 4).

### CONCLUSIÓN

El hepatocito es una célula metabólicamente muy activa y es, quizá, la más versátil de nuestro organismo. Todos y cada uno de los hepatocitos que conforman al hígado, cumplen íntegramente con las funciones que se describieron (y con otras muchas más), lo que implica una alta relevancia en la homeostasis del cuerpo humano. Es importante mencionar que el hígado tiene una gran capacidad regenerativa, solamente superada en la placenta,



**Figura 4.** La esteatosis se manifiesta como gotas de lípidos en el citoplasma, pequeñas o grandes. En este caso, además de algunos hepatocitos binucleados, se aprecian hepatocitos con múltiples gotitas. (H.E. 40X).

pero esto no llega a ser suficiente ya que, cuando es agredido constantemente y de forma crónica, como sucede con la ingesta de alcohol, infecciones virales o enfermedades autoinmunes, progresa a un daño hepático irreversible. Por lo que su patología representa una de las principales causas de muerte en nuestro país<sup>12</sup>, y su conocimiento por parte del estudiante de medicina y de los profesionales de la salud es de vital importancia.

### AGRADECIMIENTOS

Parte de este trabajo se realizó con apoyos de DGA-PA-UNAM PAPIIME PE202516 y DGAPA-UNAM PAPIIT IN211315. Se agradece a Armando Zepeda y Francisco Pasos por la edición de las imágenes histológicas y a la histotecnóloga Raquel Guerrero-Alquicira por el proceso de los tejidos y las tinciones (Departamento de Biología Celular y Tisular, UNAM). ●

### REFERENCIAS

1. Villegas-Serrano E, Aguilar-Vega L, Pérez-Armendariz EM, Zurabian R. Linajes madurativos de células que regeneran al hígado. *Rev Fac Med (UNAM)*. 2017;60.
2. Peng H, Wisse E, Tiang Z. Liver natural killer cells: subsets and roles in liver immunity. (Review) *Cellular & Molecular Immunity*. 2016;13:328-36.
3. Loarca L, Lorenzo-Pisarello MJ, Morton L, Huang BQ, O'Hara S, Splinter P, et al. Cholangiocyte Biology. En *Primary Sclerosing Cholangitis*. Cap. 7. Switzerland: Ed. LM Forman. Springer International Publishing Switzerland. 2017.
4. Adeva-Andany MM, González-Lucán M, Donapetry-García C, Fernández-Fernández C, Ameneiros-Rodríguez E. Glycogen metabolism in humans. *BBA Clinical*. 2016;5:85-100.
5. Sanders FWB, Griffin JL. De novo lipogenesis in the liver in health and disease: more than just a shunting yard for glucose. *Biol Rev*. 2016;91:452-468.
6. McKee T, McKee R. *Bioquímica, las bases moleculares de la vida*. 5ª ed. Mc Graw Hill Education; 2014. p. 769.
7. Murray R, Bender D, Botham K. *Harper bioquímica ilustrada*. 29ª edición. Mc Graw Hill Education; 2013. p.712.
8. Gardner D, Shoback D. *Greenspan Endocrinología básica y clínica*. 9ª ed. Mc Graw Hill Education; 2012. p.897.
9. Kumar V, Abbas A, Aster J. *Robbins y Cotran Patología Estructural y Funcional*. 9º ed. Elsevier; 2015.
10. García García C. Fisiopatología de la colestasis. *Med Int Mex*. 2006;22:411-21.
11. Stranger B. Cellular Homeostasis and Repair in the Mammalian Liver. *Annu Rev Physiol*. 2015;77:179-200.
12. INEGI. Estadísticas de Mortalidad. México. Noviembre 2016 [consultado: el 2 de febrero de 2017]. Disponible en: [www.inegi.org.mx](http://www.inegi.org.mx)