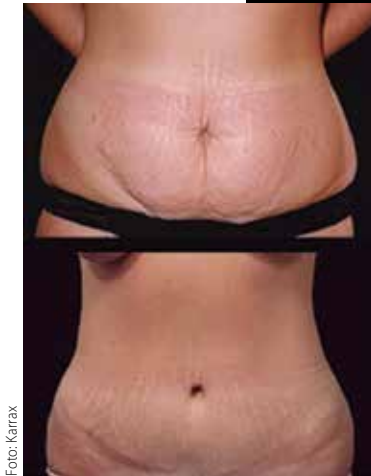

# Abdominoplastia y sus complicaciones

Caso CONAMED

María del Carmen Dubón Peniche<sup>a</sup>, Luis Bustamante Leija<sup>b</sup>



*Una de las maneras de solucionar las controversias que surgen entre los sujetos de una relación jurídica es a través de los tribunales; sin embargo, existen otras vías para dirimir los conflictos, como lo son los medios alternos de solución de controversias.*

### SÍNTESIS DE LA QUEJA

La paciente refirió que consultó al cirujano plástico demandado para que le realizara una abdominoplastia y liposucción. Al día siguiente de la operación notó que su ombligo no tenía forma y presentaba varias bolas alrededor; lo comentó con el demandado, y éste le manifestó que todo estaba bien. Consultó a otro cirujano plástico, quien le dijo que su ombligo estaba totalmente deforme y que la cirugía no estuvo bien hecha, por lo que era necesario corregir lo que estaba mal realizado.

### RESUMEN

Paciente mujer de 45 años de edad, sin antecedentes de importancia; estudios preoperatorios dentro de parámetros normales. Diagnóstico: laxitud de piel abdominal, laxitud músculo-fascial abdominal, exceso de tejido adiposo en tronco anterior y posterior, defectos de contorno glúteo. Se le realizó abdomi-

noplastia, liposucción y lipoinyección glútea. Evolucionó satisfactoriamente, por lo que fue egresada del hospital al segundo día del postoperatorio para continuar su atención por Consulta Externa.

A los diez días del postoperatorio se encontraba sin dolor, con escaso gasto por los drenajes, los cuales se le retiraron. Se le colocaron vendotes en la herida de la abdominoplastia y umbilicoplastia, y se le retiraron suturas de los sitios de liposucción.

Debido a su insatisfacción con el aspecto de su ombligo, consultó a otro cirujano plástico, quien diagnosticó secuela de abdominoplastia y le recomendó esperar para corregir la cicatriz umbilical.

### ANÁLISIS DEL CASO

Antes de entrar al fondo del asunto, es necesario realizar las siguientes precisiones:

De acuerdo con la literatura especializada, la abdominoplastia es el procedimiento de elección para corregir la flacidez abdominal, la lipodistrofia supra e infraumbilical y la diástasis de los rectos abdominales. Los métodos actuales añaden liposucción para definir el contorno corporal<sup>1</sup>.

La etapa preoperatoria de la abdominoplastia y

<sup>a</sup>Directora de la Sala Arbitral. Dirección General de Arbitraje. Comisión Nacional de Arbitraje Médico. Ciudad de México.

<sup>b</sup>Director de Árbitro Médico. Sala Arbitral. Comisión Nacional de Arbitraje Médico. Ciudad de México.

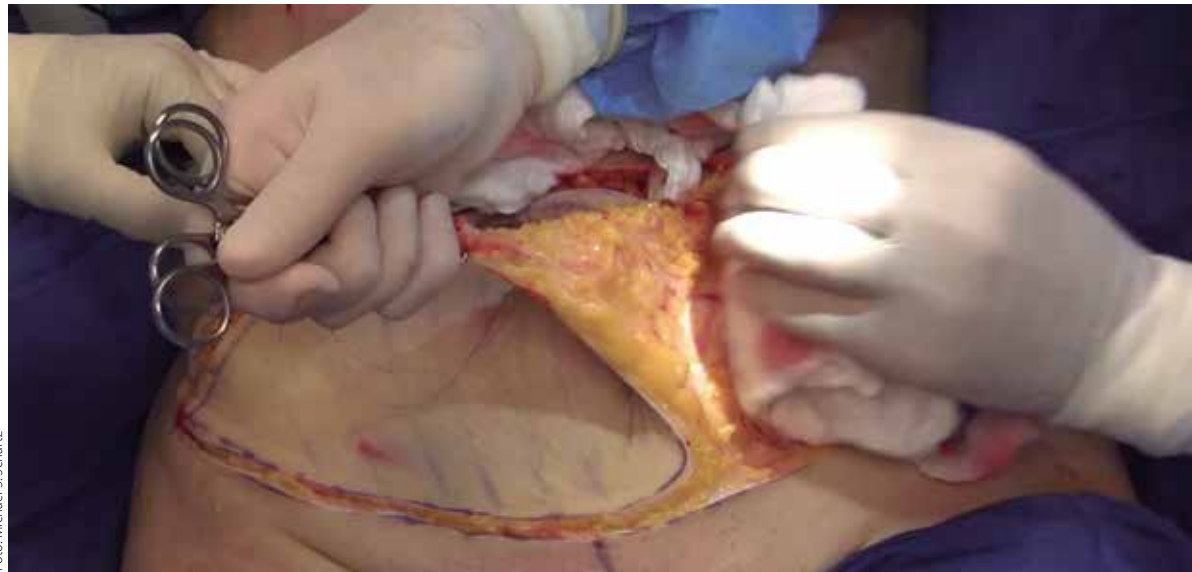

Foto: Michael S. Scharitz

liposucción debe incluir: historia clínica, examen físico minucioso, exámenes de laboratorio. El marcaje preoperatorio debe realizarse con el paciente de pie, se debe evaluar el grado de flacidez y protrusión de la pared abdominal, así como determinar el área donde se efectuará la incisión<sup>1</sup>.

En el procedimiento quirúrgico se efectúa la liposucción, y es necesario colocar al paciente en distintas posiciones: decúbito ventral (boca abajo), lateral derecho e izquierdo, así como para realizar transferencia de tejido graso a los glúteos. En posición de decúbito dorsal, se incide piel hasta llegar a la aponeurosis de los músculos rectos y oblicuos externos abdominales, se libera el ombligo con incisión oval, se disecciona el colgajo abdominal hasta el reborde costal y apófisis xifoides, se efectúa plicatura de la aponeurosis de los rectos abdominales y se fija el ombligo a la aponeurosis abdominal. Después se tracciona el colgajo abdominal en sentido ínferomedial, y se fija con un primer punto en la línea media; para exteriorizar el ombligo se marca en línea media del colgajo un punto a 10 o 12 centímetros, que coincida con el ombligo, se hace incisión oval para exteriorizarlo y fijarlo a la piel, se traccionan los colgajos bilaterales de manera que coincidan con la incisión quirúrgica y se cierra por planos anatómicos con puntos separados; finalmente se dejan drenajes, cura oclusiva con vendajes autoadhesivos y faja compresiva<sup>2,3</sup>.

En el postoperatorio, los pacientes deben reposar en posición de decúbito dorsal (boca arriba), y se debe prescribir analgésico cuando exista dolor. En los días siguientes deben retirarse los drenajes y suspenderse los antibióticos. De manera general debe iniciarse la deambulación a las 24 horas del postoperatorio, y dejar al paciente hospitalizado de 24 a 48 horas.<sup>1,4</sup>

En la liposucción, además de las complicaciones médicas como la trombosis venosa profunda y la embolia pulmonar, puede producirse un gran número de complicaciones estéticas, como irregularidades del contorno, formación de depresiones y asimetrías. Ciertas complicaciones ocurren directamente como consecuencia de la abdominoplastia, la mayoría de ellas son menores y pueden clasificarse de la siguiente forma:

- Relacionadas con la incisión. Al igual que en cualquier herida quirúrgica, las incisiones de la abdominoplastia pueden complicarse con infección, hematoma, dehiscencia de sutura y formación de cicatrices hipertróficas o queloides.
- Relacionadas con el colgajo. Si la resección es excesiva, la tensión sobre la línea de sutura puede producir necrosis de la piel, también puede existir discrepancia de espesor entre el colgajo superior y el inferior, que no debe ocurrir si se

realiza liposucción apropiada antes y después de la abdominoplastia.

- Relacionadas con el ombligo. Entre ellas se encuentra la reposición incorrecta, tanto en el eje horizontal como en el vertical, necrosis de la piel, ampliación de la cicatriz periumbilical o apariencia antiestética del ombligo. Existen diferentes formas y tamaños de ombligos, entre ellos el oval, en forma de T, vertical, horizontal y distorsionado<sup>5</sup>.

En el expediente clínico del hospital donde la paciente fue intervenida quirúrgicamente, obra historia clínica de fecha 5 de noviembre de 2015, en la que se reportó que acudió por presentar exceso abdominal grasa y flacidez. Se le interrogó respecto a sus antecedentes personales no patológicos, los cuales fueron negados. En la exploración física se reportó frecuencia cardíaca de 80 lpm, frecuencia respiratoria de 20 rpm, temperatura de 36 °C, peso de 73,300 kg, cuello cilíndrico, sin masas, campos pulmonares ventilados, ruidos cardíacos rítmicos, sin agregados, ruidos intestinales presentes, laxitud de piel en músculo fascial, exceso de tejido adiposo en abdomen, rodillas ligeramente con valgo, irregularidades en el contorno glúteo; los exámenes de laboratorio reportaron glucosa, 90; creatinina, 0.56; colesterol, 213; tiempo de tromboplastina parcial, 29; tiempo de protrombina, 13.5; leucocitos, 6,700; hemoglobina, 13.9; hematocrito, 40.7; plaquetas, 229,000; examen general de orina con leucocitos, 0-1; bacterias escasas; la radiografía de tórax mostró características normales. El electrocardiograma del 25 de octubre de 2014, fue concluyente para el estudio dentro de límites normales. El diagnóstico fue laxitud de piel abdominal y músculo-fascial, exceso de tejido adiposo en tronco anterior y posterior, así como defectos de contorno glúteo; el tratamiento propuesto fue abdominoplastia, liposucción y lipoinyección glútea.

En ese sentido, quedó demostrado que, en la atención brindada a la paciente, el demandado cumplió las obligaciones de medios de diagnóstico y tratamiento al realizar la valoración preoperatoria mediante historia clínica, exploración física, exámenes de laboratorio y gabinete. Asimismo, el plan de

tratamiento consistente en abdominoplastia, liposucción y lipoinyección glútea fue apropiado, ya que la paciente presentaba laxitud de piel abdominal y músculo-fascial, exceso de tejido adiposo en tronco anterior y defectos del contorno glúteo.

Entre sus pruebas, el demandado exhibió fotografías preoperatorias (vista frontal y lateral de abdomen, así como región glútea), que fueron valoradas y mostraban: abdomen globoso (aumento de todos sus diámetros) a expensas de panículo adiposo, acúmulo considerable de grasa en flancos; marcaje quirúrgico para efectuar incisiones de abdominoplastia. Región lumbar y flancos con considerable acúmulo de grasa, así como irregularidades en el contorno de los glúteos, de predominio en cuadrantes inferiores.

Las fotografías preoperatorias acreditaron que los procedimientos quirúrgicos propuestos por el demandado eran los apropiados para la paciente, quien presentaba exceso de tejido adiposo en el tronco anterior y posterior, con laxitud de piel, así como defectos del contorno glúteo de predominio en los cuadrantes inferiores.

La Carta de Consentimiento bajo Información estableció que en lenguaje comprensible, la paciente fue debidamente informada de su estado de salud, habiéndose diagnosticado: laxitud de piel abdominal, laxitud músculo-fascial abdominal, exceso de tejido adiposo en tronco anterior y posterior, y defectos de contorno glúteo, por lo cual su médico tratante le informó que los procedimientos a realizar eran: abdominoplastia, liposucción y lipoinyección de grasa en los glúteos. Otorgó su autorización, aceptando que fue debidamente informada de los riesgos y complicaciones específicos que podían seguir a raíz de los procedimientos mencionados, entre ellos: cicatriz anómala (hipertrófica o queloide), necrosis, asimetrías, irregularidades de contorno, insensibilidad, seroma.

El demandado realizó los procedimientos quirúrgicos el 5 de noviembre de 2015. La nota quirúrgica señaló que efectuó marcaje para liposucción anterior, incidió en los flancos para introducir las cánulas, infiltró con solución Hartmann más epinefrina la región anterior, dejó la solución para vasoconstricción y procedió a realizar la liposucción

En la liposucción, además de las complicaciones médicas como la trombosis venosa profunda y la embolia pulmonar, puede producirse un gran número de complicaciones estéticas, como irregularidades del contorno, formación de depresiones y asimetrías. Ciertas complicaciones ocurren directamente como consecuencia de la abdominoplastia.

anterior, respetando áreas para el colgajo; posteriormente infiltró con la misma solución en la región posterior, y realizó la liposucción de tronco posterior, de donde obtuvo cuatro litros.

Después preparó la grasa con técnica de decantación y procedió a la lipoinfiltración glútea para corregir los defectos de contorno. Realizó el marcaje de incisión y colgajo de la abdominoplastia, disecó el colgajo hasta la aponeurosis de rectos y oblicuos, disecó el ombligo en su porción periférica conservando el tallo y la irrigación, disecó el colgajo hasta la apófisis xifoideas, realizó la plicatura de rectos abdominales y la umbilicoplastia, cortó el exceso de piel, suturó los bordes inferiores, colocó los drenajes y compresas sobre la herida, y la faja compresiva, sin incidentes, ni accidentes.

Esta nota demuestra que el demandado efectuó los procedimientos quirúrgicos con apego a lo establecido por la literatura de la especialidad. Es decir, realizó la plicatura de los músculos rectos abdominales, eliminó los segmentos de piel y grasa redundantes en la parte baja del abdomen (abdominoplastia), hizo la reposición del ombligo (cicatriz umbilical), así como la liposucción anterior y posterior para mejorar su contorno, y la lipoinyección para corregir los defectos del contorno glúteo.

La nota de evolución del 6 de noviembre de 2015 reportó que la paciente presentaba tensión arterial de 110/70 mmHg, frecuencia cardíaca de 70 lpm, frecuencia respiratoria de 21 rpm, temperatura de 36.5 °C, diuresis de 500 mililitros, saturación de oxígeno de 96%, que se encontraba en buenas condiciones generales, hidratada, consciente, cooperadora, con manchado seroso por los sitios de lipo-

succión, heridas de abdominoplastia y umbilical limpias, afrontadas; drenajes a succión continua con escaso gasto. Se indicó toma de signos vitales cada 4 horas, cuidados generales de enfermería, posición *semifowler*, sentarse en el reposet por la tarde, cambio de apósitos por turno, líquidos parenterales, cefotaxima (1 gramo intravenoso cada 8 horas), ketorolaco (30 miligramos intravenosos cada 6 horas).

El 7 de noviembre de 2015, la paciente se reportó con tensión arterial de 110/70 mmHg, frecuencia cardíaca de 70 lpm, frecuencia respiratoria de 21 rpm, temperatura de 36.5 °C, saturación de oxígeno de 97%, diuresis en baño. Estable, con dolor mínimo, manchado seroso escaso por los sitios de la liposucción, drenaje escaso con succión continua, la herida quirúrgica se encontraba limpia y afrontada; tolerancia al decúbito, sedestación y deambulación, por lo que fue dada de alta por mejoría.

En ese sentido, quedó demostrado que el demandado brindó los cuidados postoperatorios que la paciente ameritaba, pues indicó analgesia para el dolor, antibioticoterapia como profilaxis para prevenir infecciones, cuidado de la herida quirúrgica con cambios de apósitos para prevenir una infección, indicó sedestación, después deambulación, y la dio de alta en condiciones apropiadas, con signos vitales en parámetros normales, dolor mínimo, herida sin datos de infección y escasa secreción por los drenajes.

La paciente manifestó que la operación realizada no fue bien hecha, que la técnica no fue la adecuada y que era necesario corregir el trabajo mal realizado con otra operación.

Entre sus pruebas, el especialista demandado aportó fotografías postoperatorias para su valoración, las cuales mostraron: abdomen plano, herida quirúrgica lineal transversa en abdomen inferior, en proceso de cicatrización; ombligo en apropiada posición a nivel de las crestas ilíacas y de la línea media; herida quirúrgica en el borde inferior del ombligo en proceso de cicatrización; flancos abdominales moldeados, cintura delineada.

Del análisis comparativo de las fotografías preoperatorias y postoperatorias se desprendió mejoría notoria en el contorno corporal de la paciente, obte-

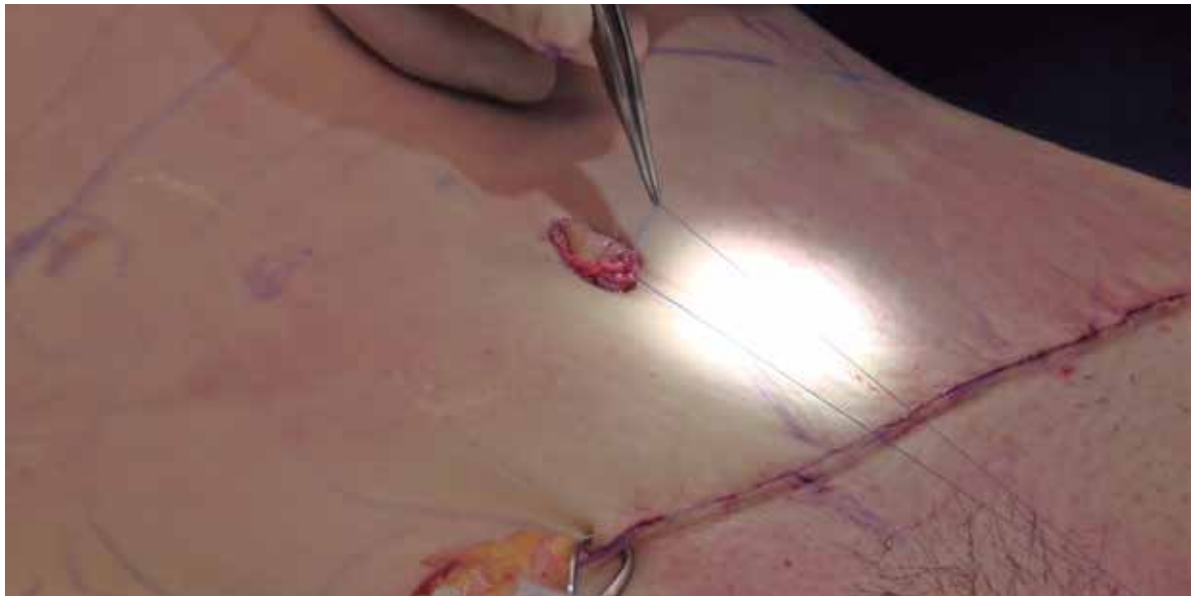


Foto: Michael S. Scharz

nida con los procedimientos de abdominoplastia y liposucción efectuados por el demandado, mediante los cuales logró disminuir de forma importante todos los diámetros abdominales, eliminar grasa de los flancos abdominales, moldearlos, así como delinear y disminuir el diámetro de la cintura.

En el presente caso, contrario a lo manifestado por la paciente, el análisis comparativo de las fotografías acreditó que se consiguieron los objetivos y beneficios de los procedimientos quirúrgicos efectuados (abdominoplastia, liposucción anterior y posterior de tronco), al corregirse la flacidez abdominal, la lipodistrofia supra e infraumbilical, la diastasis de los rectos abdominales, y definirse el contorno corporal, logrando una notoria mejoría en la paciente.

La paciente manifestó en su queja, que su ombligo no tenía forma, así como la presencia de bolas.

Para valorar la situación estética del ombligo de la paciente, se realizó el análisis comparativo entre la fotografía preoperatoria y la fotografía postoperatoria, encontrándose mejoría estética en cuanto a la forma del ombligo, pues antes de la cirugía estaba distorsionada debido al panículo adiposo, y después de la cirugía, el ombligo presenta forma oval con márgenes definidos, en dirección o sentido horizontal.

Las imágenes fotográficas pre y postoperatorias, así como la hoja quirúrgica del 5 de noviembre de 2015, dejaron sin sustento los argumentos de la paciente respecto a que su ombligo se encontraba totalmente deforme. Así mismo, demostraron que no ocurrió ninguna complicación relacionada con el ombligo, como reposición incorrecta, necrosis de la piel, ampliación de la cicatriz periumbilical, ni apariencia antiestética.

Entre sus pruebas, la paciente exhibió un resumen clínico del 10 de junio de 2016 de otro cirujano plástico, documento que acredita que la paciente solicitó una opinión en relación al aspecto de la cicatriz umbilical que tenía después de la abdominoplastia efectuada por el demandado ocho meses antes. En la exploración física se reportó cicatriz umbilical en sentido horizontal, de cuatro centímetros de longitud, transversa, con hipertrofia moderada e hiperemia en el borde inferior de la cicatriz, así como adecuada estabilidad del sistema músculo aponeurótico de la pared abdominal. El diagnóstico fue secuela de abdominoplastia, y se recomendó esperar un período de dos a tres meses más para nueva revisión y determinar la posibilidad de corrección quirúrgica.

Aunado a lo anterior, el citado facultativo señaló que el motivo de su valoración fue por insatisfacción

de la paciente con el aspecto de su cicatriz umbilical. Así también, señaló una leve hiperemia e hipertrofia a nivel en la parte inferior de la cicatriz del ombligo. Estos datos clínicos indican que se encontraba en proceso de remodelación; por ello, antes de considerar la corrección quirúrgica era necesario esperar el término del proceso cicatrizal, que puede llevar hasta dos años para permitir la definición final del aspecto del ombligo.

En esos términos, de la valoración de esta prueba no se desprendieron elementos de mala práctica atribuibles al demandado.

### APRECIACIONES FINALES

En el caso a estudio se acreditó que el cirujano plástico demandado actuó conforme a los principios establecidos en la literatura de su especialidad, sin incurrir en mala práctica.

La medicina no es una ciencia exacta, por lo que no se pueden pronosticar, ni asegurar resultados favorables en todos los casos; las circunstancias en que se da una relación clínica pueden limitar la eficacia de las medidas terapéuticas, dada la gran variabilidad y complejidad en su contexto, algunas son dependientes del profesional, y otras de las particularidades del paciente.

Se considera *lex artis ad hoc*: “Aquel criterio valorativo de la corrección del concreto acto médico ejecutado por el profesional de la medicina-ciencia o arte médico que tiene en cuenta las especiales características de su autor, de la profesión, de la complejidad y trascendencia vital del paciente y, en su caso, de la influencia en otros factores endógenos –estado e intervención del enfermo, de sus familiares o de la misma organización sanitaria– para calificar dicho acto de conforme o no con la técnica normal requerida (derivando de ello tanto el acervo de exigencias o requisitos de legitimación o actuación lícita, de la correspondiente eficacia de los servicios prestados y, en particular, de la posible responsabilidad de su autor/médico por el resultado de su intervención o acto médico ejecutado)”.

### RECOMENDACIONES

Este documento busca orientar las mejores prácticas y no pretende ser un tratado exhaustivo sobre

el tema. En caso de dudas, le sugerimos revisar las referencias señaladas en el texto, así como la bibliografía nacional e internacional.

- En los casos de pacientes que solicitan realizarse cirugías estéticas, es fundamental la información apropiada acerca del diagnóstico, la propuesta de tratamiento, los efectos colaterales que habitualmente se presentan, los riesgos y complicaciones del procedimiento, así como las alternativas de tratamiento.
- En el vínculo médico-paciente, resulta indispensable la comunicación, pues en la medida en que la información médica sea comprendida por el paciente, se reforzará la relación, se respetará la autonomía y se atenderá el deber jurídico de informar.
- Es importante que el cirujano plástico evalúe cuidadosamente a sus pacientes, a fin de detectar cuadros psicológicos que puedan afectar el resultado del procedimiento, o bien, ocasionar reacciones que afecten la relación médico paciente y generen demandas por percepción de no cumplimiento de expectativas.
- Tratándose de pacientes que desean mejorar su aspecto físico, es necesario tener en cuenta que gran parte de la autoestima depende del auto concepto de belleza, pues para este tipo de personas es importante considerarse y ser considerado atractivo y socialmente competente. ●

### REFERENCIAS BIBLIOGRÁFICAS

1. Felipe Coiffman, Bermúdez-Panche J, Bohórquez C, et al. Cirugía Plástica, reconstructiva y Estética. Editorial Masson-Salvat. Segunda edición; Barcelona, España; 1994; pp. 3081-158.
2. Ballestas-Campo, Pomerane A. Abdominoplastia y pexia de pubis: estandarización de medidas. *Cir Plást Iberolatinoam*. 2014;40(2):149-58.
3. Cido-Carvalho, Vieira-da Silva, Alencar-Moreira. Lipoabdominoplastia con desinserción umbilical y despegamiento abdominal reducido. *Cir Plást Iberolatinoam*. 2008; 34(4):277-86.
4. Centurión P, Olivencia C, Romero C, Gamarra G. Short scar lipoabdominoplasty without neoumbilicoplasty in tipe III abdomen (Matarasso). *Cir plást iberolatinoam*. 2009;35(4):271-82.
5. Llamil-Kauak. Abdominoplastia. *Rev Med Clin Condes*. 2004;15(1):32-7.