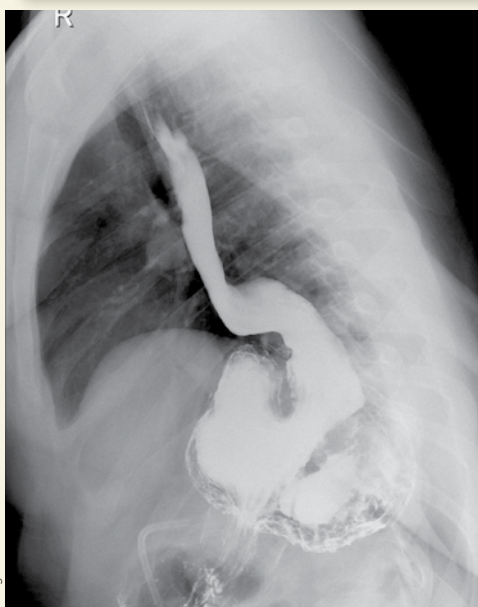
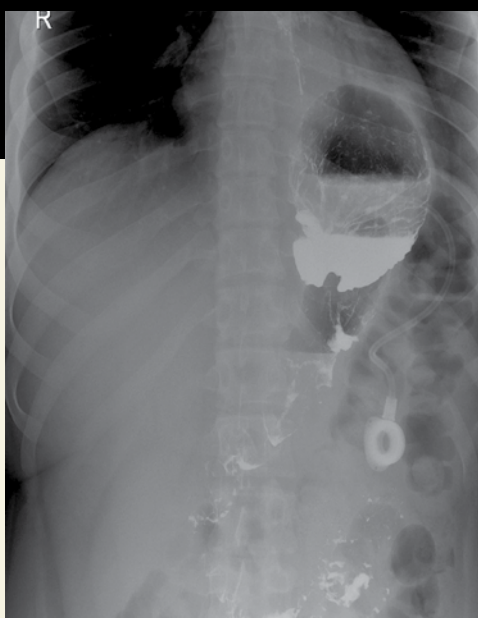



Haga su diagnóstico

Violeta Navarro Martínez^a
Sección a cargo del grupo del
Dr. José Luis Ramírez Arias



Varón de 25 años que refiere pirosis, sensación de reflujo y dolor abdominal con antecedente quirúrgico.

1. *¿Qué estudio de imagen de primera línea es útil en este caso?*

- a) Endoscopia
- b) Ultrasonido
- c) Serie gastroduodenal
- d) Radiografía simple de abdomen

2. *En este estudio, ¿qué estructuras anatómicas se observan?*

- a) Estómago e íleon
- b) Esófago y estómago
- c) Cámara gástrica y duodeno
- d) Esófago y haustras de colon

3. *¿Cuál estructura anatómica modifica el estómago y su disfunción puede causar reflujo?*

- a) Esfínter esofágico inferior
- b) Fundus gástrico
- c) Diafragma
- d) Antro pilórico

4. *Por la forma y posición del estómago debe considerarse:*

- a) Hernia hiatal
- b) Hernia parahiatal
- c) Vólvulo gástrico
- d) Eventración diafragmática

5. *¿Qué tipo de cirugía bariátrica y complicación tuvo este paciente?*

- a) Banda gástrica y deslizamiento hacia el cuerpo gástrico
- b) Manga gástrica y colección intraabdominal
- c) Funduplicatura y reflujo gastroesofágico
- d) *Bypass* y perforación esofágica

BIBLIOGRAFÍA

- García Vázquez MDC, Alvarado Rosas JA, García Casado E, et al; Madrid/ES. Cirugía bariátrica: Diagnóstico y complicaciones en imagen. Poster presentado en el congreso de la SERAM 2012, 24-28 de mayo, en Granada/ES.
- Rodelo Haad R, Aguilar Gutiérrez JA, Pazos Guarín JM. Hallazgos radiológicos de la banda gástrica y sus complicaciones. Radiología. 2016;58 (Espec Cong):820.

^aResidente de primer año. Radiología e Imagenología Diagnóstica y Terapéutica. Hospital Ángeles Pedregal. Ciudad de México.