

Complicación de la colocación y retiro de banda gástrica en una paciente con obesidad

Reporte de caso

Katia Espinosa Peralta^a, Adrián Pérez González^b, José L. Ramírez Arias^c

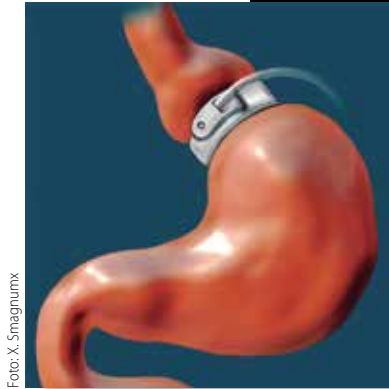


Foto: X. Smagnumx

Resumen

La obesidad es considerada en la actualidad como una epidemia mundial en niños, adolescentes y adultos. La causa fundamental del sobrepeso y la obesidad es un desequilibrio energético entre las calorías consumidas y las gastadas. Se considera además como una enfermedad que conlleva al desarrollo de otras enfermedades crónico-degenerativas como la diabetes, la hipertensión y las enfermedades cardiovasculares principalmente.

De ahí que es imprescindible incrementar los recursos de salud, reforzar la información educativa y utilizar los recursos médico-quirúrgicos disponibles que han demostrado excelentes resultados para lograr la reducción de los índices de obesidad en nuestro país y así evitar el desarrollo de comorbilidades.

Palabras clave: Obesidad, tomografía computada, radiología.

Complication related to a placement and removal of a gastric banding in a patient with obesity. Case report

Abstract

Obesity is considered today as an epidemic world in children, adolescents and adults. The principal cause of overweight and obesity in an energy imbalance between consumed calories and expended. It is also considered as a disease that leads to the development of other chronic diseases such as diabetes, hypertension and cardiovascular diseases mainly.

Of hence is important to increase health resources, strengthen the educational information and utilize medical-surgical available today that have shown excellent results in obesity reduction rates in our country population and prevent co-morbidities development.

Key words: Obesity, computed tomography, radiology.

^aJefe del Departamento de Radiología. Hospital Ángeles Roma. Ciudad de México.

^bResidente de segundo año. Especialidad de Radiología Hospital Ángeles Pedregal. Ciudad de México.

^cDirector Médico. Jefe de Radiología Grupo Ángeles. Ciudad de México.

Recibido: 01-septiembre-2016. Aceptado: 28-septiembre-2016.

Correspondencia: mksalgado@hotmail.com

INTRODUCCIÓN

Uno de los mayores retos que afronta la medicina en la actualidad es la investigación y el conocimiento de múltiples enfermedades para poder actuar enfocados en la prevención e incidir en el control de la incidencia y prevalencia de las mismas.

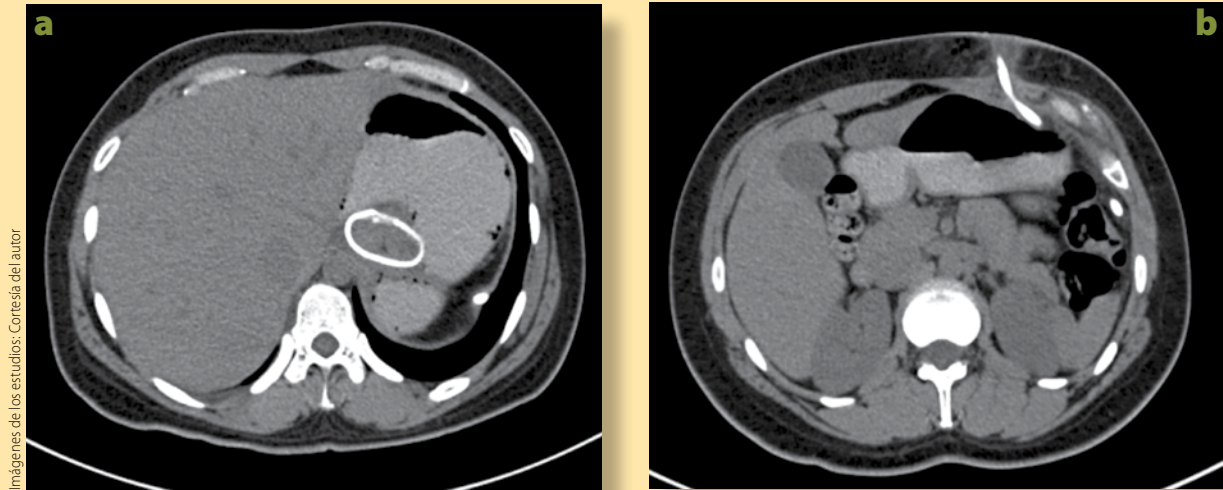


Figura 1. Estudio de tomografía computada (TC) antes del retiro de banda gástrica. **a)** TC de abdomen con contraste oral, corte axial a nivel del estómago, en donde se observa una imagen metálica redonda de la unión esofagástrica en relación a banda gástrica. **b)** Corte axial de TC en donde se observa una imagen lineal metálica desde el estómago hasta el tejido celular subcutáneo en relación al tubo conector con cambios en la densidad de la grasa alrededor por severo proceso inflamatorio.

Según la Organización Mundial de la Salud (OMS), en 2014, de la población mundial, más de 1900 millones de adultos de 18 o más años tenían sobrepeso, de los cuales, más de 600 millones eran obesos.

México ocupa el segundo lugar de los países con mayor índice de obesidad en su población, con 30%, superado solo por Estados Unidos, que cuenta con 33.8%. En nuestro país, este padecimiento es la segunda causa de muerte asociada directamente a la aparición de enfermedades crónico-degenerativas, como la diabetes, hipertensión, cardiovasculares, cerebrovasculares y cáncer.

En este contexto se han desarrollado diversas técnicas quirúrgicas a través de la cirugía bariátrica para ayudar a los pacientes a disminuir la ingesta alimenticia descontrolada.

Las técnicas más conocidas son, entre otras:

- *ByPass* gástrico y Y de Roux.
- Colocación de banda gástrica ajustable.
- Gastrectomía.

Todas estas técnicas, si bien se han ido perfeccionando a lo largo de los años, y en general se llevan a cabo con éxito, conllevan cierto porcentaje de complicaciones y, por lo tanto, también de comorbilidad.

CASO CLÍNICO

Paciente mujer de 30 años de edad, con obesidad mórbida, con índice de masa corporal (IMC) de 41.5 kg/m², cuyos intentos para controlar su peso habían fallado en los últimos cinco años, por lo que se le propuso la colocación laparoscópica de una banda gástrica. Los resultados de disminución de peso habían sido notorios en los últimos cuatro años después de la colocación de la banda, ya que se había obtenido una disminución de IMC hasta llegar a 30.4 kg/m².

Sin embargo, el tubo conector se exteriorizó y con el paso del tiempo produjo erosión y un proceso inflamatorio en el tejido celular subcutáneo, lo que le ocasionó episodios intermitentes con dolor abdominal, fiebre y malestar general, por lo que se

decidió su ingreso hospitalario para evaluar la banda gástrica y posiblemente retirarla.

Una vez que se observó en la tomografía que existía un proceso inflamatorio del tubo conector, se procedió a retirar la banda a través de una exploración laparoscópica y se realizó una plastia gástrica en el sitio donde se encontraba la banda.

Se llevó a cabo una tomografía computada (TC) simple con contraste oral de control, en la que se observa la banda gástrica en posición correcta, sin evidencia de colecciones ni líquido libre; sin embargo, sí se observa el tubo conector exteriorizado, y con un proceso inflamatorio agregado (**figura 1a y 1b**).

La evolución postoperatoria en casa fue tórpida y al quinto día del retiro de la banda gástrica, la paciente nuevamente refirió dolor abdominal y malestar general, por lo que se sospecha de perforación en el sitio de la plastia gástrica postretiro de banda, y en consecuencia es ingresada nuevamente.

Se le realiza TC de control, en la que se observa que la banda gástrica ya no se encuentra rodeando al estómago (**figura 2a y 2b**); sin embargo, se identifica una imagen lineal de densidad metálica en el flanco derecho del abdomen en relación con un segmento de la banda migrada hacia el peritoneo; esto produce un efecto de *cuerpo extraño* con proceso inflamatorio agudo en este sitio (**figura 3**), por lo que en este caso se reporta como una complicación de la colocación y retiro de la banda gástrica.

DISCUSIÓN

Los aportes de la radiología con los métodos de imagen son de invaluable utilidad en el diagnóstico inmediato, tanto del éxito de los resultados de la cirugía bariátrica, en este caso de colocación de banda gástrica, como su seguimiento y la identificación inmediata de las complicaciones; por esta razón, los médicos acuden de manera regular a los departamentos de imagen para llevar a cabo la exploración inicial de una posible complicación de la banda gástrica.

El riesgo de complicaciones en este tipo de procedimientos está reportado entre 1.5 y 12% de los casos, dependiendo de la serie que se consulte.

Las complicaciones pueden ser menores, como

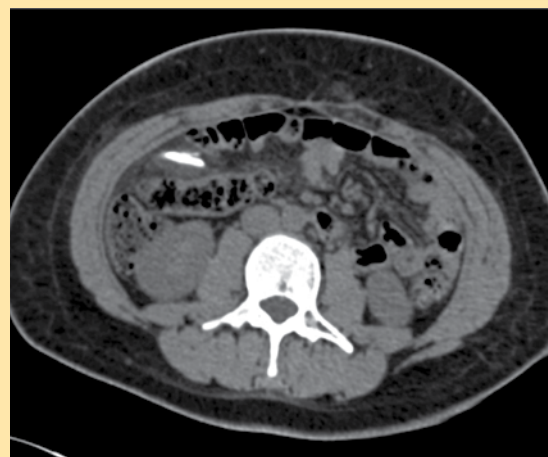
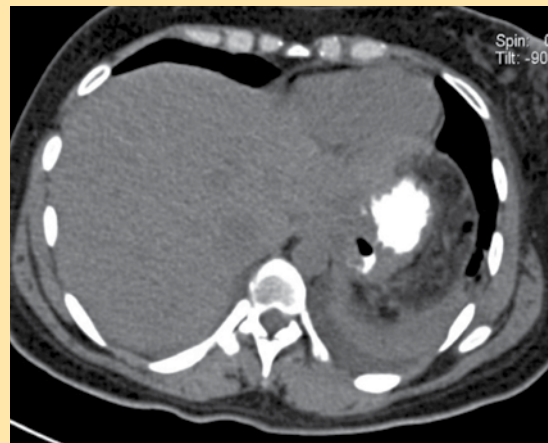
Figura 2. Reconstrucción coronal de tomografía computada en donde se observa claramente el segmento de banda gástrica migrada hacia el peritoneo en el lado derecho del abdomen.

infección del sitio de puerto –como en este caso– y herniación

Sin embargo, existen otras complicaciones mayores y serias que pueden ocurrir, que son fácilmente identificables a través de estudios de imagen y su incidencia varía entre 0.5 y 5%. Entre las complicaciones que se reportan están:

- Estenosis del estoma, que se sospechan cuando existe, disfagia, vómito y regurgitación.
- Erosión intraluminal de la banda.

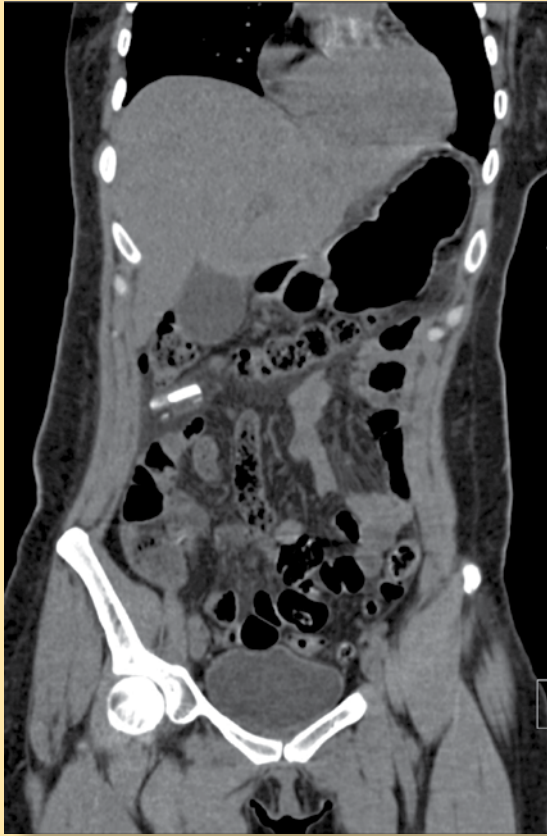


Figura 3. Estudio de tomografía computada (TC) postoperatoria de retiro de banda gástrica. **a)** Corte axial de TC con contraste oral en donde se observa que ya no existe banda gástrica en la topografía del estómago, pero no hay datos de perforación, extravasación de contraste ni líquido libre alrededor. **b)** Corte axial de TC a nivel de las siluetas renales, en donde se ve una imagen lineal de densidad metálica con importante proceso inflamatorio agregado alrededor en relación al segmento de banda gástrica migrada hacia el peritoneo en el lado derecho del abdomen.

- Deslizamiento de la banda.
- Vólvulo gástrico.
- Perforación.

CONCLUSIÓN

Presentamos un caso de correlación clínico-radiológica de una complicación de cirugía bariátrica que inicialmente fue exitosa, ya que se logró un impacto significativo en la reducción de peso en una paciente

con obesidad, por lo que sigue siendo una técnica quirúrgica muy utilizada en los últimos años, que se seguirá perfeccionando de acuerdo con los resultados y la experiencia de los médicos bariátricos.

Los médicos radiólogos deben conocer y estar familiarizados con las técnicas quirúrgicas que se usan actualmente, así como en el conocimiento de las posibles complicaciones que se puedan presentar, y estar preparados para saber identificarlas rápidamente para ayudar al cirujano a planear el mejor abordaje en la corrección de éstas.

Los métodos de imagen simples y contrastados, con guía fluoroscópica y empleo de medio de contraste baritado e hidrosoluble, como son el esofagograma, la serie gastroduodenal y la tomografía computada, permiten observar de forma inmediata y precisa la adecuada localización y ajuste de banda gástrica, así como su seguimiento y posibles complicaciones. ●

BIBLIOGRAFÍA

- Carucci LR, Turner MA, Conklin RC, et al. Roux-en-Y gastric bypass surgery for morbid obesity: evaluation of postoperative extraluminal leaks with upper gastrointestinal series. *Radiology*. 2006;238(1):119-27.
- Carucci LR. Imaging obese patients: problems and solutions. *Abdom Imaging*. 2013;38(4):630-46.
- Jha S, Levine MS, Rubesin SE, et al. Detection of strictures on upper gastrointestinal tract radiographic examinations after laparoscopic Roux-en-Y gastric bypass surgery: importance of projection. *AJR Am J Roentgenol*. 2006;186(4):1090-3.
- Levine MS, Carucci LR. Imaging of Bariatric Surgery: Normal, Anatomy and Postoperative Complications. *Radiology*. 2014;270(2):327-41.
- Quigley S, Colledge J, Mukherjee S, et al. Bariatric surgery: a review of normal postoperative anatomy and complications. *Clin Radiol*. 2011;66(10):903-14.
- Rasmussen JJ, Fuller W, Ali MR. Marginal ulceration after laparoscopic gastric bypass: an analysis of predisposing factors in 260 patients. *Surg Endosc*. 2007;21(7):1090-4.
- Shah S, Shah V, Ahmed AR, Blunt DM. Imaging in bariatric surgery: service set-up, post-operative anatomy and complications. *Br J Radiol*. 2011;84(998):101-11.
- Tice JA, Karliner L, Walsh J, Petersen AJ, et al. Gastric band or bypass? A systemic review comparing the two most popular bariatric procedures. *Am J Med*. 2008;121(10):885-93.
- Yu J, Turner MA, Cho SR, et al. Normal anatomy and complications after gastric bypass surgery: helical CT findings. *Radiology*. 2004;231(3):753-60.