


Haga su diagnóstico

Guillermo Tito Ramírez Limón^a

Sección a cargo del grupo del

Dr. José Luis Ramírez Arias



Varón de 24 años de edad, con antecedente de rinopatía obstructiva e infección de vías aéreas superiores de un año de evolución. Niega enfermedades crónicas degenerativas. Su padecimiento actual comenzó hace una semana, con agudización del proceso que inició hace un año, a lo que se agrega cefalea, disnea y odinofagia.

1. ¿A qué tipo de estudio corresponden las imágenes que observa?

- a) Tomografía computada
- b) Radiografía simple de cuello
- c) Resonancia magnética
- d) Proyección de Caldwell y Waters
- e) Perfilograma

2. ¿En qué plano de proyección está tomada la imagen en la figura 1?

- a) Sagital
- b) Coronal

^aResidente. Imagen seccional. Imagenología Diagnóstica y Terapéutica. Curso Universitario de Radiología e Imagen. Hospital Ángeles del Pedregal. Ciudad de México.

- c) Axial
- d) Oblicua
- e) Nasomentoniana

3. ¿Qué estructura anatómica señala la flecha en la imagen de la figura 2?

- a) Septum nasal
- b) Cornete medio
- c) Cornete inferior
- d) Complejo ostiomeatal
- e) Celdillas etmoidales

4. De acuerdo con los hallazgos radiológicos, ¿en qué área se observa la alteración?

- a) Atical
- b) Coanal

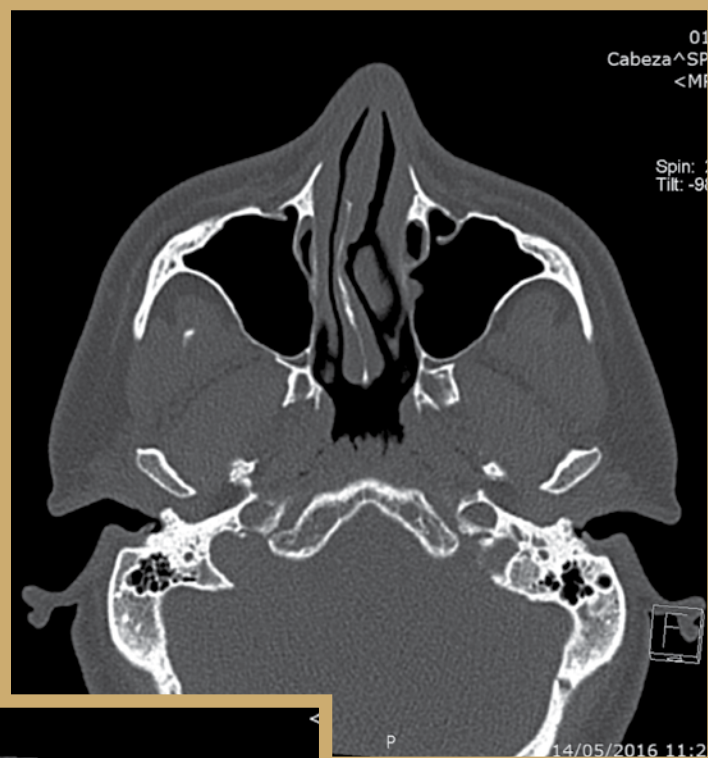
- c) Turbinal
- d) Valvular
- e) Vestibular

5. Por los antecedentes clínicos y los hallazgos del estudio radiológico ¿Cuál sería tu diagnóstico?

- a) Colapso valvular
- b) Hipertrofia de cornetes
- c) Sinusitis
- d) Concha bullosa
- e) Desviación septal

BIBLIOGRAFÍA

- Eggesbø HB. Radiological imaging of inflammatory lesions in the nasal cavity and paranasal sinuses. Eur Radiol. 2006;16:872-88. DOI 10.1007/s00330-005-0068-2.
- Valencia MP, Castillo M. Congenital and Acquired Lesions of the Nasal Septum: A Practical Guide for Differential Diagnosis. Radiographics. 2008;28:205-23. Published online 10.1148/rg.281075049.



Fotos: Otorgadas por el autor

Figura 1

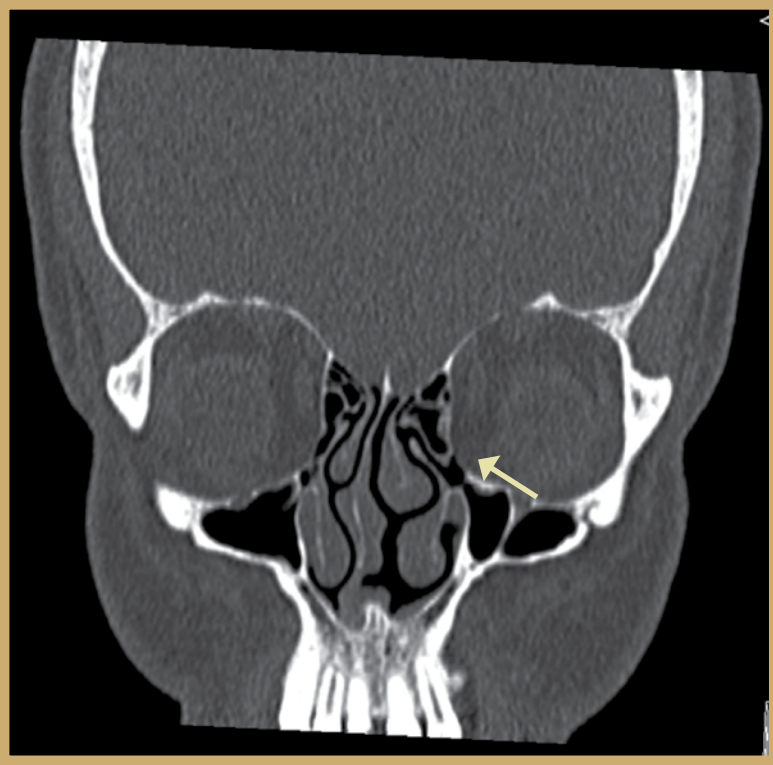


Figura 2

Respuestas
1. (a)
2. (c)
3. (d)
4. (c)
5. (e)