

Túnel aórtico a ventrículo izquierdo

Reporte de caso y manejo anestésico

Alberto Hernández Salazar^a, Danira Campos González^b, Juan José Dosta Herrera^c

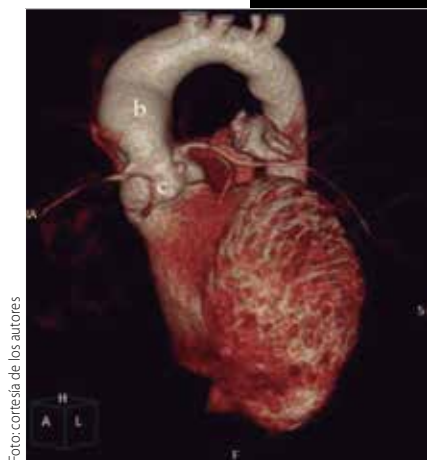

Foto: cortesía de los autores

Resumen

El hospital del Instituto Mexicano del Seguro Social (IMSS), Centro Médico Nacional (CMN) La Raza, "Dr. Gaudencio González Garza" es referente en la atención médica de nuestro país. En él se atiende preferentemente a población pediátrica y, de ésta, a un gran porcentaje con patología cardíaca congénita.

La incidencia de afecciones en este hospital concuerda con lo reportado en la literatura, siendo las más frecuentes: comunicación interventricular (CIV), comunicación interauricular (CIA), persistencia de conducto arterioso (PCA), coartación aórtica (CoAo), tetralogía de Fallot, conexión anómala de venas pulmonares (CAVP), y transposición de las grandes arterias (TGA), entre otras. El túnel aórticoventricular es una cardiopatía congénita poco frecuente, ya que ocupa < 0.1% de todas

las malformaciones congénitas; el 90% de los casos comunica al ventrículo izquierdo. Hasta el 2007 se han reportado cerca de 130 casos en la literatura, con predominio sobre el sexo masculino en relación 2:1. Algunos pacientes presentan soplo en el corazón y cardiomegalia, pero la mayoría sufren de insuficiencia cardíaca en el primer año de vida. El estudio de elección para el diagnóstico es la ecocardiografía. Por lo general se tratan quirúrgicamente, pero en casos seleccionados se puede cerrar mediante cateterismo percutáneo.

En nuestro hospital, este caso es el segundo en quince años, ambos en varones y tratados en forma quirúrgica. Inicialmente, el diagnóstico se sospechó por ecocardiografía y se realizó en forma definitiva mediante angiografía. La información respecto al manejo anestésico para esta cardiopatía congénita es escasa, Carol L. Lake y cols., describen en forma breve los objetivos anestésicos, mejorando la fracción de eyección y la poscarga, así como la disminución de las resistencias vasculares sistémicas; el mejorar el mayor flujo hacia delante; la terapia crónica con vasodilatadores, diuréticos o digital; el uso de halogenados, y las medidas previas a la canulación cardíaca y la salida del *by-pass*. Debido a la escasa información sobre el manejo anestésico aunada a la poca frecuencia de esta malformación, nos dimos a la tarea de realizar el reporte de este caso para dar herramientas en el tratamiento desde el punto de vista anestésico.

Palabras clave: Túnel aórticoventricular, cardiopatía, ecocardiografía.

^aMédico residente de Anestesiología Pediátrica. Hospital General "Dr. Gaudencio González Garza". Centro Médico Nacional (CMN) La Raza. Instituto Mexicano del Seguro Social (IMSS). México, DF.

^bMédico Adscrito al servicio de Anestesiología. Hospital General "Dr. Gaudencio González Garza". Centro Médico Nacional (CMN) La Raza. Instituto Mexicano del Seguro Social (IMSS). México, DF.

^cJefe del Departamento de Anestesia. Hospital General "Dr. Gaudencio González Garza". Centro Médico Nacional (CMN) La Raza. Instituto Mexicano del Seguro Social (IMSS). México, DF.

Correo electrónico: betohesa@hotmail.com

Recibido: 27-enero-2015. Aceptado: 28-mayo-2015.

Computed tomography as a diagnostic guidance for malignant pleural mesothelioma

Abstract

The hospital of the Mexican Institute of Social Security (MISS), the National Medical Center La Raza "Dr. Gaudencio Gonzalez Garza" (NMC La Raza), is a center of reference and concentration for medical attention provided in our country, preferably we provide pediatric medical care and a high percentage of those with congenital cardiac pathology.

The incidence in our hospital is according to the results posted in the medical journals, being the most frequent: Interventricular Communication (IVC), Interatrial Communication (IAC), Patent Ductus Arteriosus (PDA), Coarctation of the Aorta (CoA), tetralogy of Fallot, Total Anomalous Pulmonary Venous Connection (TAPVC), Transposition of the Great Arteries (TGA), among others. The aorto-ventricular tunnel is an infrequent congenital heart disease less than 0.1% of all congenital malformations, of which 90% of the cases communicate the left ventricle. About 130 cases have been re-

ported until 2007, prevailing the male cases in ratio 2:1. Some patients present a heart murmur and cardiomegaly, but most of them suffer from heart failure in the first year, the study of choice for diagnosis is echocardiography. Generally they are treated with surgery, but in selected cases they can be treated with percutaneous catheterization.

In our hospital this is the second one in 15 years, both male and they were treated with surgery. The diagnosis was initially suspected by echocardiography and through tomography was performed in final form. The information in reference to the anesthetic management for this congenital heart disease is limited, Carol L. Lake *et al.*, described briefly the anesthetic objectives improving the ejection fraction and the after-load; the decrease of the systemic vascular resistance and improving more flow forward, as well as chronic vasodilator therapy, diuretics or digital; the use of halogenated and the previous measurements to the cardiac cannulation, and to the bypass output.

Due to the insufficient information about the anesthetic



Foto: archivo

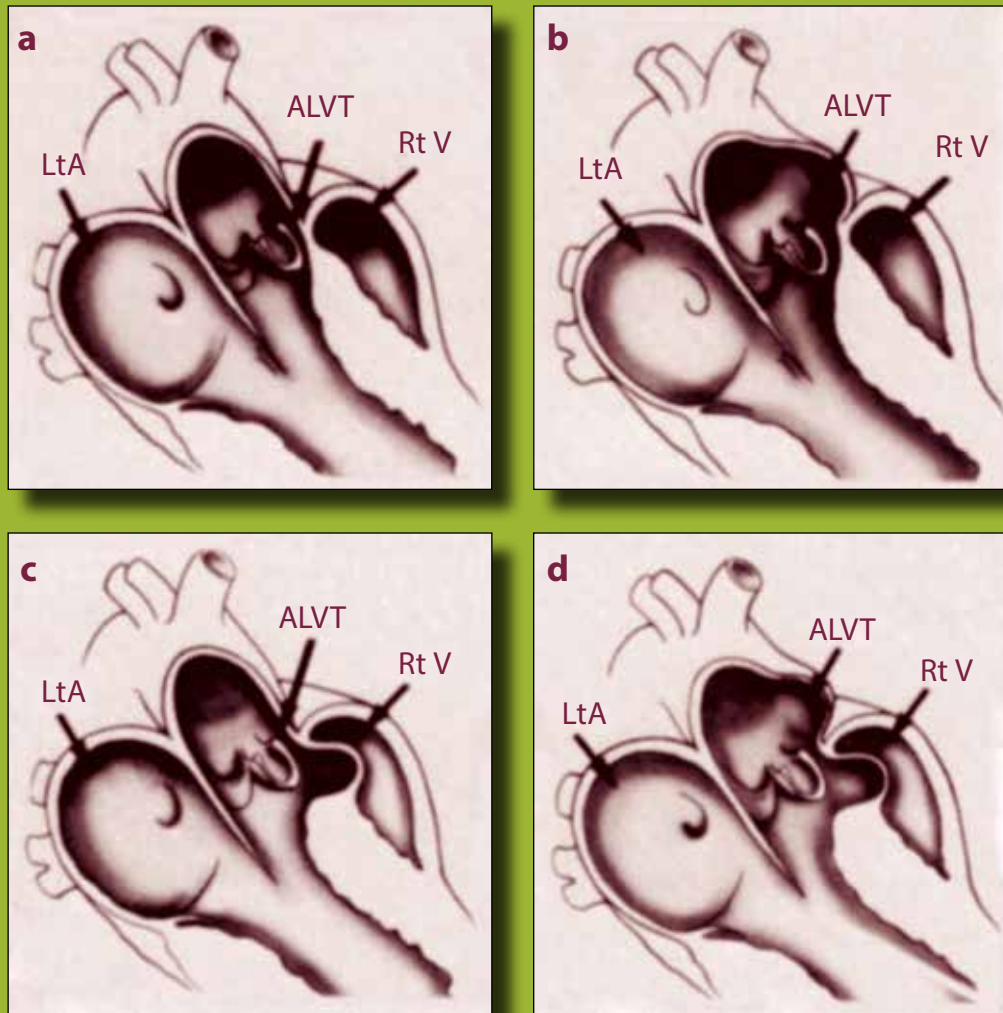


Figura 1. Los 4 tipos de túnel aórtico-ventricular Izquierdo: **a)** tipo I, **b)** tipo II, **c)** tipo III, y **d)** tipo IV. Ver texto para más detalles.
ALVT: túnel aórtico-ventricular izquierdo; LtA: aurícula izquierda; Rt V: ventrículo derecho.

management coupled with the rarity of this malformation, we took on the task of reporting this case providing tools for treatment from the point of view anesthetic.

Key words: Aorto-ventricular tunnel, heart disease, echocardiography.

INTRODUCCIÓN

En el Instituto Mexicano del Seguro social (IMSS) se atiende al 75% de la población derechohabiente

de todas las instituciones públicas del país: IMSS, Secretaría de Salud y Asistencia (SSA) Departamento del Distrito Federal (DDF), Instituto de Seguridad Social para los Trabajadores del Estado (ISSTE), Marina Nacional, Secretaría de la Defensa Nacional (Sedena), Instituto de Servicios del Estado de México Médicos, Instituto de Seguridad Social del Estado de México y Municipios (ISEMYN), Instituto de Salud del Estado de México (ISEM) y Petróleos Mexicanos. En el Hospital General Cen-

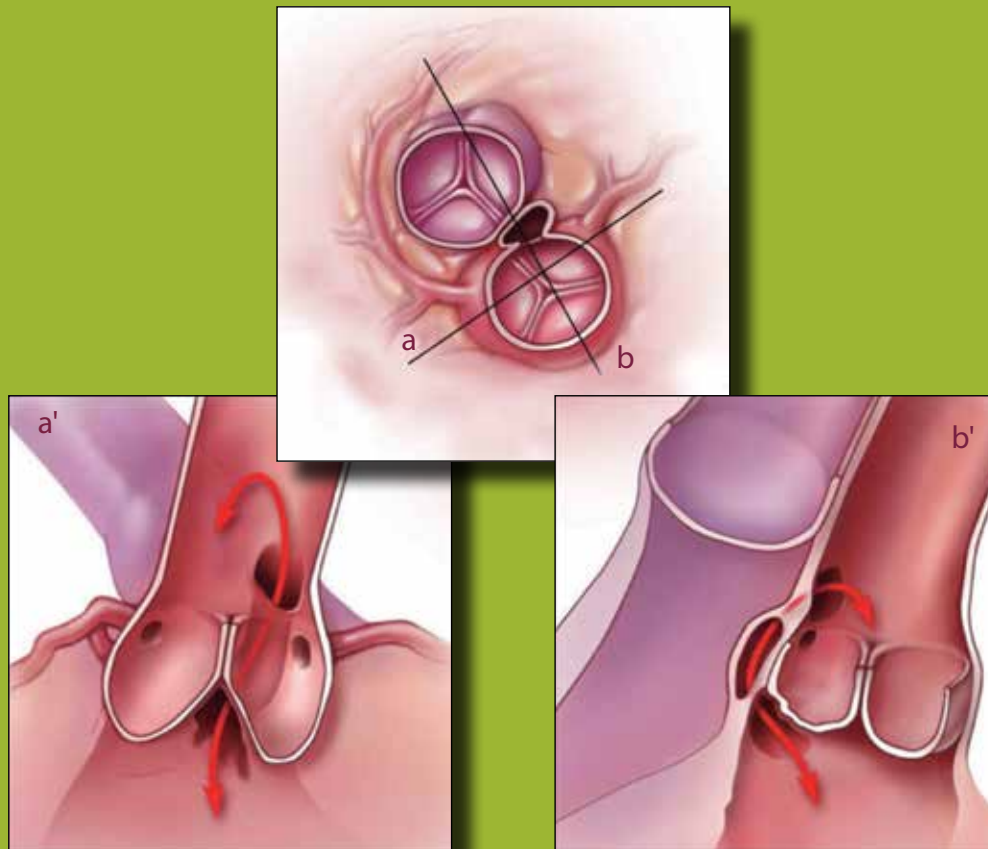


Figura 2. Representación esquemática del tipo más común de túnel aórto-ventricular izquierdo. La figura superior muestra una vista transversal a nivel de la unión sinotubular aórtica. El túnel pasa desde la aorta ascendente en el plano de tejido entre las raíces aórtica y pulmonar; **a')** a través de la salida del ventrículo izquierdo y los senos de Valsalva izquierdo y derecho. El extremo aórtico del túnel se encuentra por encima del ostium de la arteria coronaria derecha y el extremo ventricular se encuentra entre las coronarias en el triángulo inter-valvular. **b')** muestra una sección longitudinal que cruza entre la coronaria derecha y el seno aórtico (línea **b** en la figura superior).

tro Médico Nacional (CMN) La Raza se tiene una población total de 6,843,860; de ellos, la población pediátrica es de 3,677,903. Cada año, en nuestro país 8 de cada 1,000 nacidos vivos son portadores de alguna cardiopatía congénita. De estos, podemos afirmar que cerca de 18,000 niños nacieron con alguna cardiopatía el año anterior. Únicamente en 9 estados se realiza cirugía cardiotorácica en el paciente pediátrico: Sonora, Coahuila, Aguascalientes, Jalisco, Nuevo León, Yucatán, Veracruz, Puebla y DF); el 60% de estos estados atiende problemas congénitos de riesgo 1 y 2, del 85% del total de las cardiopatías congénitas se realiza cirugía en los 6

centros del Distrito Federal, de riesgo 1, 2, 3, 4, siendo 2 hospitales del IMSS (CMN La Raza y El hospital de pediatría del Siglo XXI). En el CMN La Raza se realizan 300 cirugías al año de cardiopatías congénitas, sin embargo, debido a la infraestructura del hospital se tiene mayor número de pacientes esperando cirugía de cardiopatía congénita.

El túnel aórtoventricular es una enfermedad cardiaca congénita que se presenta como un canal o comunicación extracardiaco que conecta la aorta ascendente al ventrículo izquierdo por arriba de la unión sinotubular (90%), o al ventrículo derecho (menos frecuente). La incidencia exacta es desco-

nocida, se estima del 0.5% de las malformaciones cardíacas fetales a menos de 0.1% en nacido vivos en series clínico-patológicas. Cerca de 130 casos han sido reportados en la literatura mundial, con relación 2:1 con predominio en hombres. Se asocian defectos que por lo general involucran las arterias proximales, o las válvulas aórtica o pulmonar. Algunos pacientes presentan soplo cardíaco asintomático, cardiomegalia a expensas de ventrículo izquierdo, y la mayoría sufre de insuficiencia cardíaca que va de moderada a grave en el primer año de vida (59%)^{1,2}.

El túnel aórtico ventricular izquierdo fue descrito en 1963 por Levy y cols. como una comunicación paravalvular anormal entre la aorta y el ventrículo izquierdo. El término “túnel del ventrículo-aórtico izquierdo” se utilizó con posterioridad a la publicación de Levy y «túnel del ventrículo aórto-izquierdo” se introdujo unos 10 años más tarde por Ross y cols., reconociendo que el túnel se puede extender a la cavidad ventricular izquierda o la derecha, la designación más general es “túnel aórto-ventricular”. Se demostró que es una anomalía cardíaca congénita y una entidad separada de los aneurismas de los senos de Valsalva rotos. El principal objetivo del tratamiento quirúrgico es la obliteración de la comunicación anormal sin lesionar la válvula aórtica evitando su insuficiencia, que ha sido una causa importante de re-intervención quirúrgica y reemplazo de la válvula aórtica^{2,3}.

La etiología sigue siendo desconocida, hay muchas teorías para explicar el padecimiento, pero ninguna parece ser concluyente; de éstas, hay 2 teorías que parecen ser las más acertadas (aceptables): Levy y cols., posterior a la secciones histológicas establecieron que el túnel aórto-ventricular izquierdo (AVLT, *aorto-left ventricular tunnel*) es una arteria coronaria anómala; Palacio y cols. sugieren que el ALVT es la persistencia de restos embrionarios del quinto arco aórtico^{1,2}.

Presentación clínica. Se presenta con un soplo cardíaco continuo, por lo general con componente sistólico y diastólico, irradiación a toda la región precordial, con pulsos limitados que indican rápido vaciamiento aórtico. Solo se ha documentado un caso de cierre espontáneo por ecocardiografía. La mayoría de los pacientes desarrollan síntomas de

insuficiencia cardíaca durante el primer año de vida. El inicio, la gravedad y la progresión de la insuficiencia cardíaca es variable y puede ir de muchos años de compensación asintomática a una descompensación, muerte súbita o la muerte in útero.

La clasificación propuesta por Hovaguimian y cols. en 1988 se basa en los hallazgos anatómicos locales, que incluye 4 tipos (**figura 1**): el tipo I, un túnel simple con una abertura de forma de hendidura en el extremo de la aorta, sin distorsión de la válvula aórtica; el tipo II, un gran aneurisma en la pared aórtica extracardiaca del túnel con una abertura ovalada en el extremo de la aorta, con o sin distorsión valvular; el tipo III, aneurisma intracardiaca en la porción septal del túnel, con o sin obstrucción del tracto de salida del ventrículo derecho, y el tipo IV, que consiste en los tipos II y III combinados². De acuerdo a esta clasificación, la que concierne a nuestro paciente fue del tipo I, reportado en la literatura hasta en un 90%, siendo la más frecuente de esta patología (**figura 2**).

El diagnóstico definitivo es por ecocardiografía, en la que además de la visualización directa del túnel, se puede valorar el tamaño y la función del ventrículo izquierdo, así como la localización de las arterias coronarias y la función de la válvula aórtica. En los casos con dudas sobre la localización de las coronarias, se podrá realizar cateterismo cardíaco con proyecciones específicas para visualización de las mismas. En la actualidad se puede tener el apoyo con otros métodos diagnósticos como la resonancia magnética o angiotomografía, como en el caso que presentamos (**figura 3**). El cateterismo cardíaco no se realiza de forma rutinaria a menos de que se necesite más información concerniente a las arterias coronarias y se plantee tratamiento de terapia endovascular^{1,5-7}. El diagnóstico diferencial se limita a pocas entidades raras, aquellas que causen rápido vaciamiento aórtico y que causen insuficiencia cardíaca: fistula o ruptura de los senos de Valsalva, insuficiencia aórtica, tronco arterial común con regurgitación valvular.

CONSIDERACIONES ANESTÉSICAS

El objetivo del manejo anestésico del túnel aórto-ventricular izquierdo va dirigido a mejorar el flujo

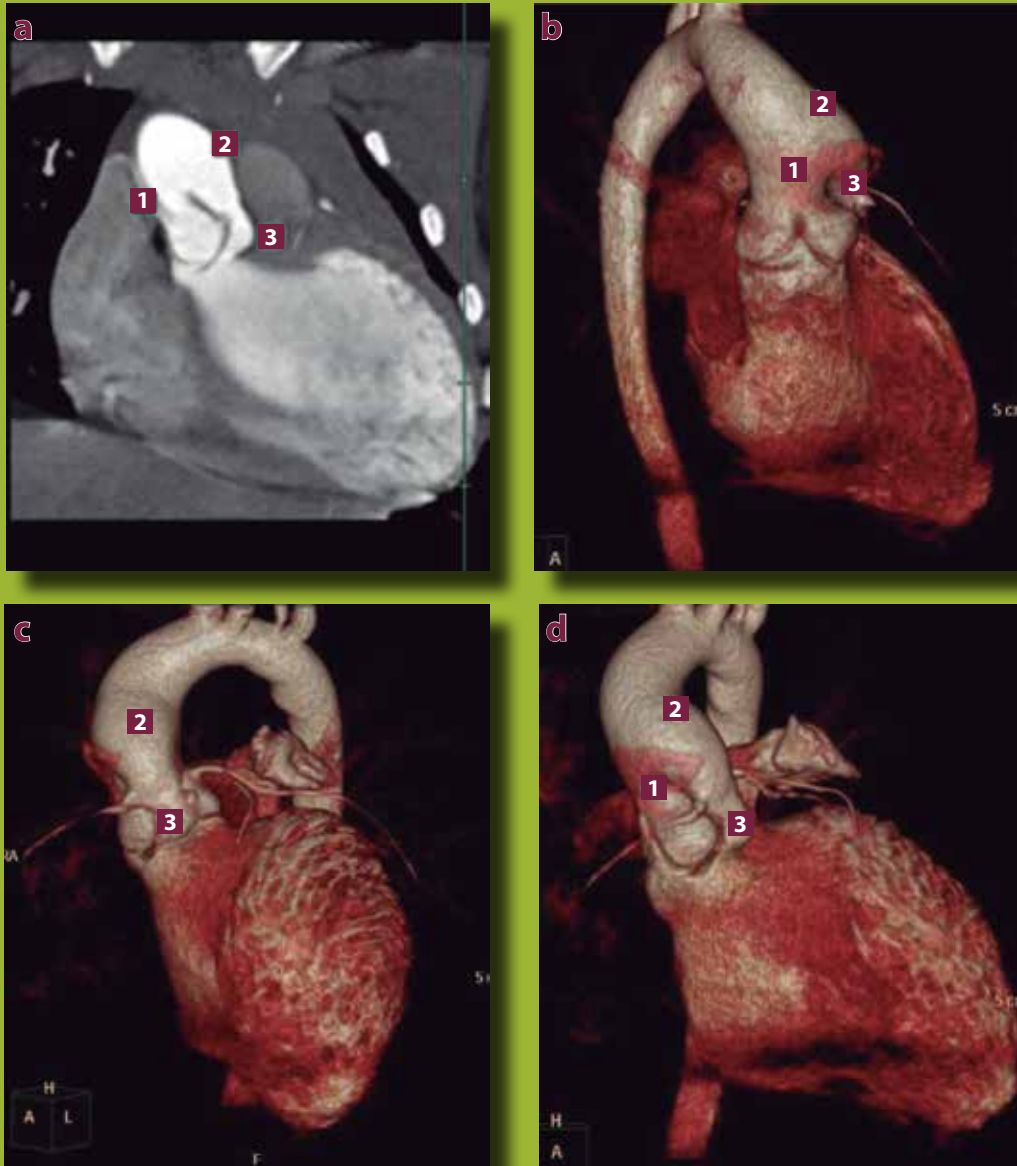

Foto: cortesía de los autores

Figura 3. a) Reconstrucción coronal MIP. b) Reconstrucción tridimensional vista lateral. c) Frontal. d) Oblicua. 1) Porción sinotubular de Aorta. 2) Dilatación aórtica por arriba de la porción sinotubular. 3) Túnel ventricular izquierdo. MIP: potencia de imagen de máxima.

cardiaco de salida hacia delante (mejorar la fracción de eyección, disminuyendo la sobrecarga diastólica a la cual el ventrículo izquierdo está sometido). El paciente debe estar tranquilo y relajado para disminuir las resistencias vasculares sistémicas y favorecer un mayor flujo anterógrado. En niños mayores se

puede indicar medicación preanestésica. Antes de la cirugía deben recibir terapia con vasodilatador, digital o diuréticos. Los niños con función ventricular preservada pueden ser anestesiados mediante la inducción por inhalación; sin embargo, el flujo regurgitante tiende a producir mayor concentración

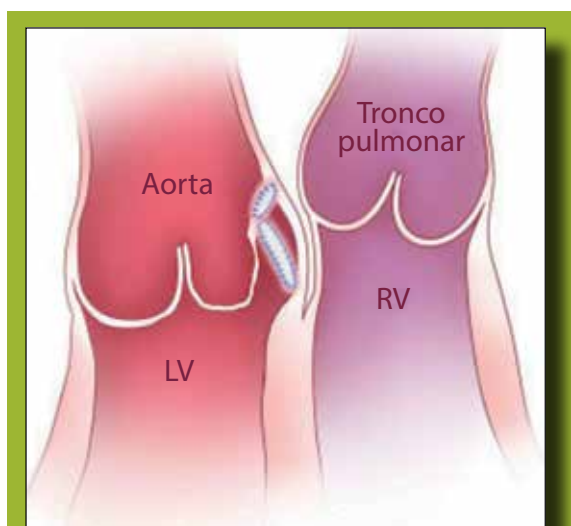


Figura 4. Reparación quirúrgica del túnel aórtico ventricular izquierdo. El orificio aórtico del túnel se cierra con un parche insertado a través de una aortotomía. El orificio ventricular izquierdo se cierra con un segundo parche colocado a través del túnel abierto en sí, que luego es borrado por re aproximación de sus paredes sobre el parche. LV: ventrículo izquierdo; RV: ventrículo derecho.

de halogenado en el miocardio que en el cerebro. El sevoflurano y el isoflurano son buenas opciones, ya que reducen las resistencias vasculares sistémicas y aumento de la frecuencia cardíaca. La inducción endovenosa con etomidato, benzodiazepina y narcótico es seleccionada cuando la función ventricular está gravemente comprometida. Las inducciones anestésicas pueden estar desaceleradas al verse disminuida la perfusión tisular por disminución del gasto cardíaco. La temperatura debe mantenerse durante el período de la canulación cardíaca para minimizar el potencial de activación auricular. La ecocardiografía transoperatoria es beneficiosa para evaluar y gestionar el flujo de regurgitación así como fuera de *bypass*⁸.

CASO CLÍNICO

Paciente varón de 5 años 8 meses, producto de la gesta 3, con embarazo de alto riesgo por amenaza de aborto; se obtiene por vía abdominal de 39 SDG por rotura prematura de membranas ovulares (RPM) y oligohidramnios severo, no llora ni respira al nacer

(se desconoce Apgar), recibió maniobras avanzadas de reanimación, estuvo hospitalizado por 5 días y fue egresado sin complicaciones; peso al nacer de 3 kg; talla, 54 cm. A los 20 días de nacimiento se le detecta soplo y cianosis leve relacionados con el esfuerzo y asociado a infección de la vías respiratorias bajas. A los 12 meses de edad persiste cianosis al llanto y esfuerzo, valorado por pediatría y se diagnostica soplo funcional 3 años de edad. Al año siguiente continúa con el soplo miocárdico y se agrega cardiomegalia, se valora en nuestro hospital por cardiología pediátrica el día 02 de septiembre de 2014, con diagnóstico de túnel aórtico-ventricular frente a fístula coronaria a ventrículo derecho, iniciando tratamiento descongestivo con espirolactona 2 veces al día. Se programa para cateterismo cardíaco para el día 19 de octubre de 2014, sin embargo, no se realiza ya que un mes antes (19 de septiembre de 2014), se realiza angiotomografía cardíaca, y se llega al diagnóstico definitivo de túnel aórtico a ventrículo izquierdo (**figura 3**), se ajusta el tratamiento de espirolactona 3 veces al día.

Se programa para el día 20 de octubre de 2014 para corrección total, ingresando a la sala de quirófano con los siguientes signos: frecuencia cardíaca (FC), 102 lpm; frecuencia respiratoria (FR), 20 rpm; presión arterial no invasiva (PANI), 90/40 mmHg; saturación de oxígeno (SpO₂) al aire ambiente de 90%; la técnica anestésica fue general inhalada balanceada, realizando inducción inhalatoria en forma ascendente con sevoflurano (2, 4 y 6 vol. %) en O₂/aire con fiO₂, del 60%, se colocaron accesos venosos n.º 20 y se complementó con diazepam de 3 mg, fentanilo de 150 µg, y vecuronio de 2 mg; el mantenimiento es con sevoflurano, fentanilo con una concentración plasmática de 11.9 ng y fracción inspirada de oxígeno (fiO₂) de 80%; el monitoreo fue no invasivo e invasivo, los accesos vasculares fueron 2 venosos periféricos y catéter venoso central trilumen 7 French, subclavio derecho y línea arterial radial izquierda, entrada a *bypass* sin complicaciones con un tiempo de 147 minutos, se administra solución de cardioplegia fría tipo San Thomas modificada, hipotermia inducida a 28 °C, se realiza aortotomía observando defecto túnel aórtico-ventricular, con redundancia y abombamiento de

Tabla 1. Principales procedimientos quirúrgicos en cardiopatías congénitas que se realizan en el hospital General del CMN La Raza

1. Cierre quirúrgico de CIV
2. Creación de fistulas sistémico pulmonar
3. Corrección de anomalías del arco aórtico, incluida la CoAo
4. Corrección de CATVP
5. Corrección de tetralogía de Fallot y otras obstrucciones del TSVD
6. Cierre de CIA
7. Tratamiento quirúrgico del PCA
8. Ventrículo funcional único (Glenn y Fontan)
9. Canal atrio ventricular y sucedáneos
10. Corrección de TGA

CATVP: conexión anómala total de venas pulmonares; CIA: comunicación interauricular; CIV: comunicación interventricular; CoAo: coartación aórtica; PCA: persistencia del conducto arterioso; TGA: transposición de las grandes arterias; TSVD: tracto de salida del ventrículo derecho.

Fuente: Áreas de Informática Médica y Archivo Clínico (ARIMAC) CMN La Raza.

aorta en seno de Valsalva con raíz íntegra (**figura 3**), el cierre del defecto se llevó a cabo con la colocación de 2 parches de pericardio bovino de 0.5 mm, quedando uno por debajo del anillo aórtico y el otro arriba sin ocluir los ostium cardiacos (**figura 4**), el tiempo de pinzamiento aórtico fue de 114 minutos, saliendo de *bypass* a ritmo sinusal se inicia dobutamina a 5 µg/kg/min sin complicaciones, el balance de líquidos fue negativo (98 ml), sangrado estimado de 150 ml y uresis horaria de 3.4 ml/kg/h; la hemodinámica del paciente se mantuvo en parámetros normales para la edad posterior a la salida de bomba; es trasladado a la terapia intensiva pediátrica continuando con ventilación mecánica, sedo-analgésia y apoyo de aminos (dobutamina a 5 µg/kg/min) por un periodo de 24 h más, a las 48 h se le retira sonda mediastinal, y se inicia la vía oral.

Se le realiza ecocardiografía tratorácica sin presencia de fuga residual en el sitio de túnel, con fracción de eyección del ventrículo izquierdo (FEVI) de 76%, y fracción de acortamiento (FA) de 32%. Clínicamente, a nivel precordial sin presencia de soplo, y con ruidos cardiacos rítmicos de buen tono e intensidad. Continúa con evolución favorable y egresa de nuestro hospital el día 6 de noviembre de 2014.

DISCUSIÓN

Las malformaciones cardiacas constituyen un grupo importante dentro de las malformaciones congénitas (cardiopatías congénitas), con múltiples variantes y combinaciones, lo que explica que siguen siendo un reto diagnóstico y terapéutico. En los últimos años se han desarrollado sistemas enfocados a estimar de una manera objetiva la eficiencia y calidad de los servicios médicos otorgados. Para el manejo de las cardiopatías congénitas existen alrededor de 140 procedimientos quirúrgicos a los que habría que añadir los de cateterismo intervencionista, que es en forma correctiva o solo en forma paliativa. Ha sido difícil establecer tanto una nomenclatura como un sistema de estratificación de riesgos que sea aceptada en forma universal. En la actualidad se dispone de una nomenclatura para las diversas cirugías cardiovasculares creada por la Sociedad de Cirujanos Torácicos (STS) de Estados Unidos y la Asociación Europea de Cirugía Cardiorrástica (EACTS), llamados métodos para estratificación de riesgo (RACHS-1, *risk adjustment in congenital heart surgery*) y Aristóteles, respectivamente¹⁰. En la **tabla 1**, se enlistan las primeras 10 causas de cirugía de cardiopatía congénita del CMN La Raza, sin dejar de mencionar que el cierre quirúrgico de CIA y el cierre quirúrgico de PCA han sido desplazados en forma descendente de la lista debido a que muchos de casos se resuelven vía cateterismo intervencionista.

El manejo quirúrgico y anestésico del caso se planeó y se trató de acuerdo a lo descrito en la literatura mundial. La función del miocardio se encontraba con la FEVI de 69%, FA de 38%, y se optó por la inducción inhalatoria con sevoflurano en forma ascendente, se complementa con benzodiazepina, opioide y bloqueador neuromuscular, el mantenimiento fue a base de opioide en infusión y bolos subsecuentes de bloqueador neuromuscular y sevoflurano, la hemodinámica se mantuvo dentro de parámetros normales para la edad, lo que llevo a tener condiciones optimas para la realización del procedimiento quirúrgico. No se tuvieron complicaciones previas, durante y posteriores al *bypass*, tuvo una evolución satisfactoria en el posoperatorio mediato, lo que llevó a una extubación en las primeras 48 horas, como el inicio de la vía oral en la

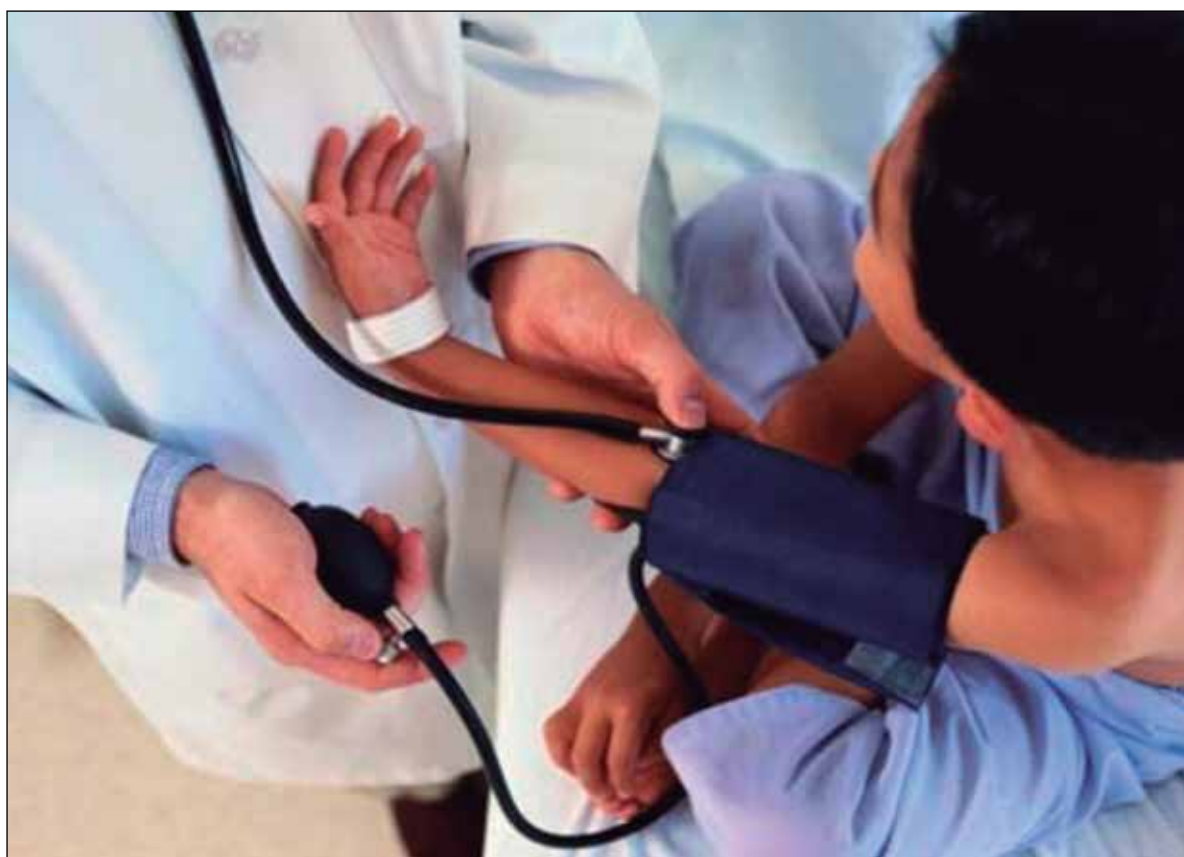

Foto: archivo

unidad de terapia intensiva, posteriormente continuó en vigilancia en el piso de cardiología pediátrica por un periodo de 16 días, después egresó a casa.

CONCLUSIONES

Podemos concluir, a pesar de la escasa información con la que contamos del manejo anestésico en este tipo de patología cardíaca congénita muy rara, que la planeación en el manejo anestésico y la comunicación entre todo el equipo quirúrgico y multidisciplinario, será la base del éxito en el tratamiento y de una adecuada evolución postoperatoria. ●

REFERENCIAS BIBLIOGRÁFICAS

1. McKay R. Aorto-ventricular tunnel. *Orphanet Journal of Rare Diseases*. 2007;2:41.
2. Hovaguimian H, Cobanoglu A, Starr A. Aortico-Left Ventricular Tunnel: A clinical Review and New Surgical Classification. *Ann Thoracic Surgery*. 1988;45:106-12.
3. Martins JD, Sherwood MC, Mayer JE, John F. Keane JF MD. Aortico-Left Ventricular Tunnel: 35-Year Experience. *Journal of the American College of Cardiology*. 2004;42:446-50.
4. Saritas T, Erol N, Erdem A, Celebi A. Aortico-left ventricular tunnel experience on three different ages. *Journal of Cardiovascular Disease Research*. 2010;1(4):206-9.
5. Sánchez A, Carrasco JI, Serrano F. Tunel Aórtoventricular izquierdo: Una Rara Entidad en Cardiología Pediátrica. *Anales de Pediatría*. 2009;70(3):297-9.
6. Cook AC, Fagg NL, Yen Ho S, Groves AM, Sharland GK, Anderson RH, Allan LD. Echocardiographic-anatomical correlations in aorto-left ventricular tunnel. *BrHeart*. 1995;74:443-8.
7. Chehab G, Hayek J, Saliba Z, El-Rassi I. Angiography of an Aneurysmal Aorto-Left Ventricular Tunnel. *Circulation*. 2007;116:e356-e358.
8. Lake C, Booker P. *Pediatric Cardiac Anesthesia*. 4th Edition. Pennsylvania: Lippincott Williams & Wilkins; 2005.
9. Reitz M, Heuach A, Paulus Koschik A, Schmidt KG. Aortico-left ventricular tunnel: a rare differential diagnosis of congenital aortic insufficiency. *Zeitschrift fur Kardiologie*. 2002;91(3):269-73.
10. Calderón J, Ramírez S, Cervantes J. *Archivos de Cardiología de México. Métodos de estratificación de riesgo en la cirugía de cardiopatías congénitas*. 2008;78:60-6.