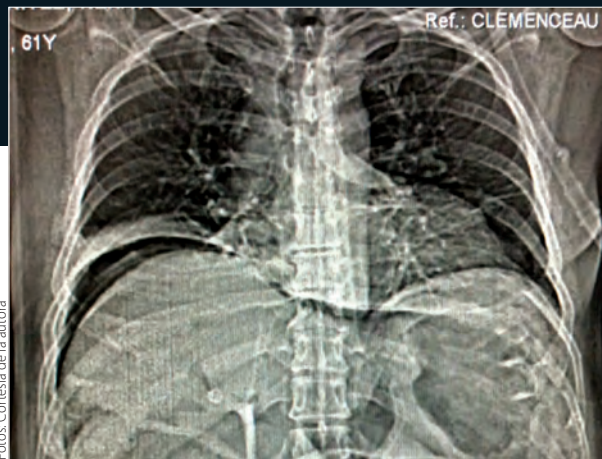
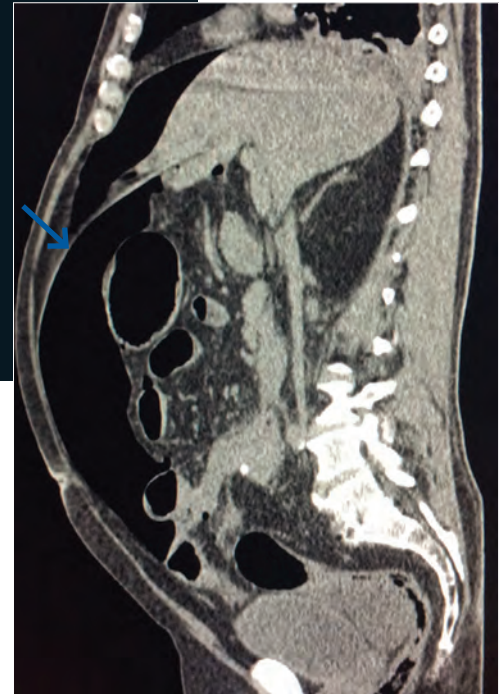

Haga su propio diagnóstico

Mayra Paulina Patiño Limón^a



Fotos: Cortesía de la autora



Paciente masculino de 61 años de edad, quien acude al servicio de urgencias por presentar dolor abdominal difuso de 4 h de evolución.

1. La radiografía de tórax (figura 1) muestra:

- a) Neumotórax a tensión.
- b) Neumoperitoneo.
- c) Colección supradiaphragmática.
- d) Síndrome de Chilaiditi.

2. ¿Cuál es el auxiliar diagnóstico de mayor sensibilidad?

- a) Broncoscopia.

^aResidente de primer año. Imagenología Diagnóstica y Terapéutica. Hospital Ángeles del Pedregal. México, DF.

- b) Colonoscopia.
- c) Tomografía.
- d) Serie esófago gastroduodenal.

3. ¿Cómo se ve el aire libre en este estudio?

- a) Hipointenso.
- b) Hiperintenso.
- c) Hipolúcido.
- d) Hiperlúcido.

4. ¿Cuál es la causa más frecuente de este hallazgo?

- a) Zollinger Ellison
- b) Várices esofágicas.
- c) Hernia subdiafragmática.
- d) Úlcera péptica.

5. En esta patología con frecuencia se logran identificar estructuras

que en condiciones normales no se logran definir. ¿Cuál estructura marca la flecha? (figura 2)

- a) Ligamento falciforme.
- b) Ligamento amarillo.
- c) Ligamento redondo.
- d) Ligamento uraco.

BIBLIOGRAFÍA

Del Cura Rodríguez JL, Pedraza Gutiérrez S, Gayete Cara A. Radiología esencial. Tomo 1. Sociedad Española de Radiología Médica. SERAM, Buenos Aires: Ed. Médica Panamericana. 2009. 436-438.

Respuestas
1. (b) Neumoperitoneo.
2. (c) Tomografía.
3. (c) Hipolúcido.
4. (d) Úlcera péptica.
5. (a) Ligamento falciforme.