PERMANYER

Check for updates

REPORTE DE CASO

Síndrome de Plummer-Vinson en la adolescencia en paciente con resección intestinal por Hirschsprung en la infancia. Reporte de caso

Diego F. Almeida-Rodríguez[1]*, *Héctor Chávez-Piña*[2] *y Yessica D. Cota-Valdez*[3]

[1]*Departamento de Cirugía General, Instituto Mexicano del Seguro Social, Hospital General Regional No. 1, Culiacán;* [2]*Departamento de Endoscopia, Instituto Mexicano del Seguro Social, Hospital General Regional no. 1, Culiacán;* [3]*Facultad de Enfermería, Universidad Autónoma de Sinaloa, Los Mochis. Sinaloa, México*

Resumen

El síndrome de Plummer-Vinson es una entidad poco frecuente. No hemos encontrado reportes de casos en los cuales se haya asociado a colectomía total con resección de íleon distal o a una enfermedad de Hirschprung previa. Se comunica el caso de un paciente de sexo masculino de 21 años que desde los 11 años, posterior a una colectomía total más resección de íleon terminal, presentó cuadros frecuentes de anemia al iniciar la adolescencia y desnutrición. Desde hace 2 años con disfagia progresiva hasta incapacidad de deglución total. Presentaba anemia ferropénica, con bajos niveles de ferritina. Una endoscopia, realizada por la disfagia, demostró membranas esofágicas.

Palabras clave: *Disfagia. Plummer-Vinson. Enfermedad de Hirschsprung. Colectomía.*

Plummer-Vinson syndrome in adolescence in a patient with Hirschsprung bowel resection in childhood. Case report

Abstract

Plummer-Vinson syndrome is a rare condition. We have not found case reports in which it has been associated with total colectomy with resection of the distal ileum or with prior Hirschprung disease. We report the case of a 21-year-old male patient who, since the age of 11, following a total colectomy and terminal ileum, presented with frequent episodes of anemia and malnutrition at the beginning of adolescence. For the past 2 years, he had progressive dysphagia, leading to complete inability to swallow. He presented with iron deficiency anemia and low ferritin levels. An endoscopy performed for the dysphagia revealed esophageal webs.

Keywords: *Dysphagia. Plummer-Vinson. Hirschsprung disease. Colectomy.*

***Correspondencia:**
Diego F. Almeida Rodríguez
E-mail: diegofranciscoalmeidarodriguez@gmail.com

Fecha de recepción: 22-05-2025
Fecha de aceptación: 06-07-2025
DOI: 10.24875/END.25000024

Disponible en internet: 19-01-2026
Endoscopia. 2025;37(4)135-138
www.endoscopia-ameg.com

0188-9893/© 2025. Asociación Mexicana de Endoscopia Gastrointestinal, publicado por Permanyer México SA de CV, todos los derechos reservados.

Introducción

El síndrome de Plummer-Vinson (SPV) se caracteriza por una tríada clínica compuesta por anemia microcítica hipocrómica, membranas esofágicas localizadas en la región cricofaríngea y disfagia de tipo alto. Este trastorno se presenta con mayor frecuencia en mujeres de entre 40 y 65 años. Entre las enfermedades que pueden asociarse con el SPV se encuentran la celiaquía, la enfermedad de Crohn, la artritis reumatoide y afecciones tiroideas[1]. Debido a su baja frecuencia, no existen datos concluyentes sobre su incidencia y prevalencia, y la mayoría de la información disponible proviene de reportes de casos individuales[2,3]. Aunque se ha documentado que la resección del íleon terminal y la colectomía pueden provocar deficiencia de vitamina B12[4], no se ha reportado que este tipo de déficit derive directamente en SPV. En este informe se presenta un caso en el que una colectomía total, con resección del íleon terminal, ocasionó una malabsorción de hierro que condujo al desarrollo del síndrome.

Caso clínico

Paciente de sexo masculino de 21 años con ileostomía terminal desde los 11 años, secundaria a una colectomía total, y 20 cm de íleon terminal por enfermedad de Hirschsprung. Durante su pubertad continuó con vigilancia por pediatría; desde los 17 años inició con reporte de anemia, del servicio de pediatría se envió a hematología, donde se mantuvo con hierro intravenoso, sulfato ferroso y ácido fólico, y cuando mantuvo hemoglobinas menores a 7 mg/dl se transfundió hemoconcentrados. A los 19 años comenzó con disfagia a sólidos, progresando esta hasta los 21 años, cuando evolucionó a disfagia a líquidos. Durante ese periodo de tiempo su dieta se fue adaptando a la capacidad de deglución de comida solida a blanda, luego a papilla y por último a licuada. En su seguimiento por medicina familiar se envió al servicio de gastroenterología por disfagia. Concurrió a la consulta, refiriendo laboratoriales que indicaron la existencia de una anemia ferropénica, con bajos niveles de ferritina y de fijación de hierro. Los exámenes de laboratorio mostraron: hemoglobina 4.8 g/dl, volumen corpuscular medio 55.5 fl, hierro sérico 21 ug/dl, transferrina 97, ferritina sérica 18 ng/ml, anisocitosis, hipocromía y microcitosis. Se realizó endoscopia, encontrando membrana esofágica que se logra pasar hasta llegar a la unión esófago-gástrica, encontrando además estenosis puntiforme de esta (Figs. 1 y 2). Se produjo una disrupción de dichas membranas con el paso del endoscopio y se tomaron biopsias de la estenosis. En el estudio histológico de estos fragmentos, se observó epitelio escamoso esofágico engrosado, sin atipias. El resto del esófago mostró mucosa de aspecto normal y en el estómago no se identificaron lesiones mucosas. La disfagia no mejoró luego de la endoscopia, por lo que fue llevado a una gastrostomía convencional. El paciente no mejoró su capacidad de deglutir y fue descartado por el servicio

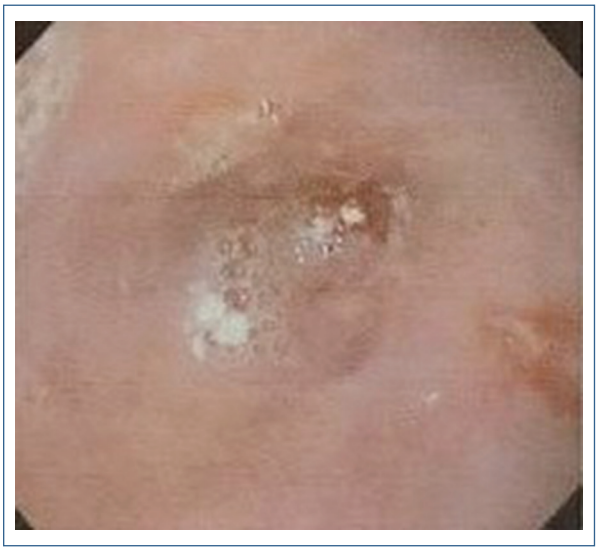

Figura 1. Endoscopia de tercio superior de esófago donde se observa la presencia de membrana esofágica.



Figura 2. Endoscopia del tercio inferior del esófago con estenosis puntiforme de esófago en la unión gástrica.

de gastroenterología como candidato a dilataciones esofágicas, ha continuado un seguimiento de 12 meses hasta la fecha. Durante el seguimiento en consulta, se realizaron estudios de calprotectina del afluente intestinal de la ileostomía, para valorar posible enfermedad inflamatoria intestinal, con resultado negativo, además de eso no se han realizado otros estudios. Actualmente continúa con anemia de las mismas características.

Discusión

El SPV representa una condición clínica infrecuente, cuyo reconocimiento oportuno resulta fundamental debido a su asociación con un incremento en el riesgo de desarrollar carcinoma escamoso del esófago[5]. La morbilidad del SPV se relaciona principalmente con la anemia por deficiencia de hierro, y con frecuencia, los pacientes requieren múltiples procedimientos de dilatación esofágica. Aunque su causa precisa permanece indeterminada, se postula que una deficiencia crónica de hierro desempeña un papel central en su patogénesis[6]. La disminución en la incidencia del síndrome en las últimas décadas podría atribuirse a la mejora en el estado nutricional general de la población[7]. Además, se han planteado como factores contribuyentes la malnutrición, la predisposición genética y diversas enfermedades de origen autoinmune[6].

La asociación entre la disfagia y la deficiencia de hierro se ha documentado ampliamente. Se ha propuesto que la ferropenia induce alteraciones miasténicas en las fibras musculares, lo que compromete tanto el proceso de deglución como la motilidad esofágica. Esta disfunción podría estar relacionada con una reducción en la actividad del óxido nítrico sintetasa neuronal o con alteraciones mitocondriales que conllevan daño en el ADN celular[7]. Además, el déficit de hierro interferiría en los mecanismos de regeneración epitelial, generando un adelgazamiento de la mucosa esofágica. Las alteraciones en el peristaltismo favorecerían la formación de pliegues y estructuras membranosas, predominantemente en la pared anterior del tercio superior del esófago[8]. En pacientes con anemia ferropénica se han identificado trastornos tanto en el tránsito faríngeo como en el esofágico, caracterizados por una disminución de las contracciones esofágicas, condición que tiende a revertirse con la corrección de la deficiencia de hierro[9].

Diversos estudios han reportado que las resecciones intestinales realizadas durante la infancia, frecuentemente como consecuencia de enfermedades inflamatorias intestinales, pueden dar lugar a deficiencias nutricionales persistentes que requieren años para ser compensadas[4]. En el caso clínico que nos ocupa, se plantea que la presencia de anemia ferropénica crónica fue consecuencia de una malabsorción de hierro inadecuadamente tratada desde la niñez, lo que habría favorecido el desarrollo progresivo de membranas esofágicas y, en años recientes, la aparición de disfagia a sólidos. Aunque la relación entre la deficiencia de hierro y el SPV está bien establecida, este caso subraya la importancia de considerar que incluso resecciones intestinales de escasa extensión pueden inducir ferropenia, independientemente de si comprometen al yeyuno, segmento clásicamente implicado en la absorción de hierro.

Hasta ahora no hemos encontrado en la literatura casos reportados donde una colectomía con resección del íleon terminal haya causado una anemia ferropénica tan prolongada y grave como para desencadenar un SPV. Por ello consideramos relevante investigar si el antecedente de una colectomía total con resección del íleon terminal podría estar implicado como posible causa de la anemia ferropénica observada en este tipo de pacientes.

Conclusión

El antecedente de resección de segmentos intestinales en la infancia, incluso cuando no se trate de áreas asociadas a la absorción de hierro, podría estar relacionado con el desarrollo de anemia ferropénica. Este antecedente debe considerarse como una posible causa subyacente en casos de síndrome de Plummer-Vinson.

Financiamiento

Los autores declaran no contar con financiamiento.

Conflicto de intereses

Los autores declaran no tener conflicto de intereses.

Consideraciones éticas

Protección de personas y animales. Los autores declaran que para esta investigación no se han realizado experimentos en seres humanos ni en animales.

Confidencialidad, consentimiento informado y aprobación ética. Los autores han obtenido la aprobación del Comité de Ética para el análisis de datos clínicos obtenidos de forma rutinaria y anonimizados, por lo

que no fue necesario el consentimiento informado. Se han seguido las recomendaciones pertinentes.

Declaración sobre el uso de inteligencia artificial. Los autores declaran que no utilizaron ningún tipo de inteligencia artificial generativa para la redacción de este manuscrito.

Referencias

1. Verma S, Mukherjee S. Síndrome de Plummer-Vinson [Internet]. Treasure Island (FL): StatPearls Publishing; enero de 2025 [actualizado el 7 de febrero de 2023]. Disponible en: https://www.ncbi.nlm.nih.gov/books/NBK538306
2. Bedini MP, Butti AL, CuotoJH, Gorordo IR, Martínez ME, Pérez AS, et al. Síndrome de PlummerVinson. Reporte de dos casos y revisión de la literatura. Acta Gastroenterol Latinoam. 2018;48(2):73-8.
3. Satvinder SB, Thilagaraj LK. Plummer Vinson syndrome. Acta Otorrinolaringol Esp. 2018;69(2):122-3.
4. Kelay A, Tullie L, Stanton M. Surgery and paediatric inflammatory bowel disease. Transl Pediatr. 2019;8(5):436-48. doi: 10.21037/tp.2019.09.01
5. Hoffmann RM, Jaffe PE. Plummer-Vinson syndrome. A case report and literature review. Arch Intern Med. 1995;155:2008-11.
6. Novacek G. Plummer-Vinson syndrome. Orphanet J Rare Dis. 2006;1:36.
7. Chen TS, Chen PS. Rise and fall of the Plummer-Vinson syndrome. J Gastroenterol Hepatol. 1994;9:654-8.
8. Prá D, Rech Franke SI, Pegas Henriques JA, Fenech M. A possible link between iron deficiency and gastrointestinal carcinogenesis. Nutr Cancer. 2009;61(4):415-26.
9. Miranda AL, Dantas RO. Esophageal contractions and oropharyngeal and esophageal transits in patients with iron deficiencyanemia. Am J Gastroenterol. 2003;98(5):1000-4.