

Papel de la endoscopia en el manejo de la pancreatitis aguda y sus complicaciones

Everardo Muñoz¹ y Félix I. Téllez-Ávila^{2*}

¹Hospital Aranda de la Parra, León Guanajuato, México; ²Division of Gastroenterology and Hepatology, the University of Arkansas for Medical Sciences, Little Rock, Arkansas, EE.UU

Resumen

La pancreatitis aguda es una de las causas más frecuentes de hospitalización en todo el mundo. Actualmente, la endoscopia ha tomado cada día un papel mayor para el diagnóstico y manejo de esta enfermedad, así como de sus complicaciones. En la presente revisión se analiza de manera concisa el papel de la endoscopia para el manejo integral de estos pacientes.

Palabras clave: Endoscopia. Pancreatitis aguda. Colecciones peripancreáticas.

Endoscopy's role in the management of acute pancreatitis and its complications

Abstract

Acute pancreatitis is one of the most frequent causes of hospitalization worldwide. Currently, endoscopy has taken on a greater role every day in the diagnosis and management of this disease, as well as its complications. This review concisely analyzes the role of endoscopy in the comprehensive management of these patients.

Keywords: Endoscopy. Acute pancreatitis. Peripancreatic fluid collections.

Introducción

Los pacientes que se presentan con pancreatitis aguda son complejos en múltiples niveles, por lo que es necesario un abordaje multidisciplinario y multifacético, con modalidades endoscópicas, radiológicas y quirúrgicas en conjunto para el beneficio del paciente. Actualmente existen opciones endoscópicas para tratar de evitar procedimientos quirúrgicos mayores.

Manejo endoscópico de pancreatitis biliar aguda

Diagnóstico de coledocolitiasis

La pancreatitis biliar aguda representa entre el 45 y 50% de los pacientes que presentan pancreatitis, se desarrolla como resultado de una obstrucción del conducto biliar y conducto pancreático, lo cual resulta en reflujo de bilis y en un incremento de la presión

*Correspondencia:

Félix I. Téllez-Ávila
E-mail: felixtelleza@gmail.com

Fecha de recepción: 14-09-2022

Fecha de aceptación: 20-09-2022

DOI: 10.24875/END.M22000452

Disponible en internet: 20-01-2023

Endoscopia. 2022;34(2):54-58

www.endoscopia-ameg.com

0188-9893/© 2022. Asociación Mexicana de Endoscopia Gastrointestinal, publicado por Permayer México SA de CV, todos los derechos reservados.

hidrostática del conducto pancreático¹. La mayoría de los casos se autolimitan mejorando el paciente con tratamiento conservador; esto debido a que la mayoría de los litos que causan pancreatitis aguda biliar pasa espontáneamente al duodeno². Cavdar et al. reportaron que hasta el 15% de los litos en las pancreatitis aguda pasan espontáneamente después del ataque, sin embargo en algunos pacientes la persistencia de litos en la vía biliar puede ocasionar una obstrucción persistente del conducto pancreático o biliar, causando pancreatitis grave o colangitis³.

El rol de la colangiopancreatografía retrógrada endoscópica (CPRE) en pacientes con pancreatitis aguda generalmente está reservado para pacientes con pancreatitis por coledocolitiasis. Se han descrito múltiples escalas y algoritmos, siendo el más utilizado el propuesto por la Asociación Americana de Endoscopia Gastrointestinal⁴, que estratifica a los pacientes en baja, intermedia o alta probabilidad (Tabla 1) de tener coledocolitiasis. Cuando un paciente tiene un predictor muy fuerte o dos predictores fuertes el riesgo de coledocolitiasis es alto, el resto de los predictores se consideran de riesgo intermedio o de bajo riesgo. En los pacientes catalogados como de riesgo intermedio las guías recomiendan la realización de ultrasonido endoscópico (USE) o colangiorresonancia antes de la CPRE⁵. En un metaanálisis publicado por Meeralam⁶, en el cual se incluyeron cinco estudios prospectivos con un total de 272 pacientes, que comparaba USE con colangiorresonancia, demostraron una mayor sensibilidad del USE en comparación con la colangiorresonancia (0.97, intervalo de confianza [IC 95%]: 0.91-0.99 vs. 0.87, IC 95%: 0.80-0.93) sin diferencia en la especificidad (0.90, IC95%: 0.83-0.94 vs. 0.92, IC95%: 0.87-0.96). La decisión de utilizar USE o colangiorresonancia se debe de realizar tomando en cuenta la experiencia del centro y disponibilidad de los recursos⁵.

CPRE para tratamiento

En un estudio prospectivo realizado por van Santvoort et al., en el cual se incluyeron 153 pacientes con pancreatitis aguda grave sin colangitis que fueron asignados aleatoriamente a CPRE en las primeras 72 h vs. manejo conservador, se observó que la realización de CPRE temprana solo era de beneficio en el grupo de pacientes con colestasis, disminuyendo la tasa de complicaciones⁷.

En una revisión sistemática por Tse y Yuan donde se incluyeron un total de 644 pacientes en el análisis, encontraron que la CPRE temprana no reduce la mortalidad en comparación con el manejo conservador con

Tablas 1. Estrategia propuesta para asignar el riesgo de coledocolitiasis en pacientes con colelitiasis sintomática, basado en los predictores clínicos

Muy fuertes:
Lito en el conducto biliar visto mediante ultrasonido transabdominal (US) Colangitis
Bilirrubina > 4 mg/dl
Fuertes:
Dilatación del conducto biliar común en US (> 6 mm en pacientes con vesícula biliar)
Bilirrubina entre 1.8-4 mg/dl
Moderado:
Pruebas de función hepáticas alteradas (distintas a bilirrubina)
Edad mayor a 55 años
Datos clínicos de pancreatitis biliar
Riesgo de coledocolitiasis según predictores clínicos:
Presencia de cualquier predictor muy fuerte: alto
Presencia de dos predictores fuertes: alto
Sin presencia de predictores: bajo
Todos los demás pacientes: intermedio

un riesgo relativo de 0.74 (IC 95%: 0.18-3.03), así como tampoco se observó disminución de complicaciones locales o eventos adversos sistémicos. Sin embargo, cuando en el análisis incluyeron solo pacientes con colangitis la realización de CPRE temprana demostró una reducción significativa de la mortalidad (riesgo relativo [RR]: 0.21; IC 95%: 0.20-0.99), complicaciones locales (RR: 0.45; IC 95%: 0.20-0.99) y sistémicas (RR: 0.37; IC 95%: 0.18-0.78)⁸. Por lo cual, actualmente las guías recomiendan la realización de CPRE temprana en pacientes con colangitis y pancreatitis.

Complicaciones locales: manejo endoscópico de colecciones pancreáticas líquidas

Las colecciones pancreáticas líquidas son complicaciones locales de la pancreatitis y se caracterizan según los criterios revisados de Atlanta (Tabla 2). Existen cuatro subtipos de colecciones pancreáticas líquidas: colecciones peripancreáticas líquidas agudas, colecciones necróticas agudas, pseudoquistes y necrosis con pared. Estas colecciones se diferencian en la duración (menos o más de cuatro semanas) y la presencia o ausencia de necrosis⁹.

En un estudio realizado por Manrai et al. se evaluaron los desenlaces de pacientes con colecciones pancreáticas y peripancreáticas agudas, demostrando que la mayoría de los pacientes con pancreatitis aguda edematosa intersticial no desarrollarán pseudoquistes y en los pacientes que presentaron pancreatitis

Tabla 2. Clasificación revisada de Atlanta

< de 4 semanas del inicio de la pancreatitis Pancreatitis edematosa intersticial Pancreatitis necrotizante	Colección aguda peripancreática Colección aguda necrótica
> de 4 semanas del inicio de la pancreatitis Pancreatitis edematosa intersticial Pancreatitis necrotizante	Pseudoquiste pancreático Necrosis con pared

necrotizante, el 93% desarrollaron colecciones necróticas agudas y de los que sobrevivieron, el 70% de estas colecciones evolucionaron a necrosis con pared¹⁰.

Técnica endoscópica. Drenaje por ultrasonido endoscópico (Fig. 1)

Una vez localizada la necrosis con pared o el pseudoquiste, mediante la realización de USE, se busca una ventana óptima para asegurar una distancia adecuada entre la colección líquida y la luz del tubo digestivo, por lo general la distancia debe de ser menor a 10 mm, se realiza rastreo con Doppler para asegurar que no se encuentren vasos de gran calibre entre la luz intestinal y la colección. Posteriormente se utiliza una aguja de 19 G para realizar una punción de la pared de la cámara gástrica o duodenal a la colección líquida. Después se inserta una guía hidrofílica 0.035 por la aguja hasta la colección líquida y se retira la aguja, dejando la guía en la colección. Posteriormente se necesita crear una fístula mediante la utilización de un cistostomo y ampliarla con un balón dilatador, posteriormente se procede a colocación de la prótesis¹¹.

Indicaciones de una intervención

Las indicaciones para una realizar una intervención en un paciente con una colección líquida han cambiado con el tiempo, actualmente estas se basan en los efectos adversos de la colección, crecimiento del quiste y síntomas del paciente, dentro de los cuales se incluye dolor abdominal, obstrucción parcial o total gástrica o duodenal con síntomas tempranos de saciedad, anorexia, pérdida de peso, distensión abdominal, vómito, obstrucción biliar, hemorragia en la colección, erosiones de vasos sanguíneos, infección de la colección. Aunque no se ha establecido un tamaño para el cual está indicada una intervención, se considera que colecciones menores de 3 cm no son óptimas para su drenaje. Es importante realizar el procedimiento en el tiempo adecuado, se considera que para drenar un pseudoquiste este se debe dejar madurar hasta que tenga una pared mayor

a 5 mm, lo cual disminuye la probabilidad de causar una perforación libre e incrementa la probabilidad de que este se adhiera a la pared gastrointestinal. Este tiempo es por lo menos cuatro semanas después de la presentación inicial, lo que también permite que se logre una mayor licuefacción del tejido necrótico¹².

Pseudoquistes

La utilización de USE para realizar el drenaje permite evitar estructuras vasculares para su adecuado drenaje. Esta técnica fue descrita en los años 90, por los reportes de Grimm et al. y Wiersema^{13,14}; en los estudios publicados posteriormente se han documentado tasas de éxito del 89 al 100% con complicaciones del 4%, siendo estas menores que con drenajes transmurales convencionales¹⁵. Algunos estudios han subdividido a los pacientes en pseudoquistes y pseudoquistes infectados. Un estudio realizado por Sadik et al.^{16,17} reportó una tasa de éxito del 94% y tasa de complicaciones del 5% en pacientes con pseudoquiste, en comparación con una tasa de éxito del 80% y tasa de complicaciones del 30% en pacientes con pseudoquistes infectados. En otro estudio realizado por Varadarajulu^{16,18} et al. se reportó una tasa de éxito del 93% y complicaciones del 5% en pseudoquistes en comparación con una tasa de éxito del 63% y complicaciones del 16% en pseudoquistes infectados, lo cual sugiere que el drenaje de pseudoquistes infectados es más complejo y tiene tasas de complicaciones más altas.

En un estudio publicado por Varadarajulu et al.¹⁹ en el cual se comparó el drenaje endoscópico con el tratamiento quirúrgico, no se observaron diferencias en cuanto a tasas de complicaciones, reintervenciones o éxito del tratamiento, pero se observó una hospitalización más corta en el grupo de pacientes tratados endoscópicamente, con una mediana de 2 vs. 6 días en el grupo quirúrgico ($p < 0.001$).

La literatura que compara el drenaje endoscópico con el drenaje percutáneo por radiología intervencionista es limitada, los estudios publicados han demostrado eficacia similar, mas los pacientes sometidos a drenajes por radiología intervención tienen mayores

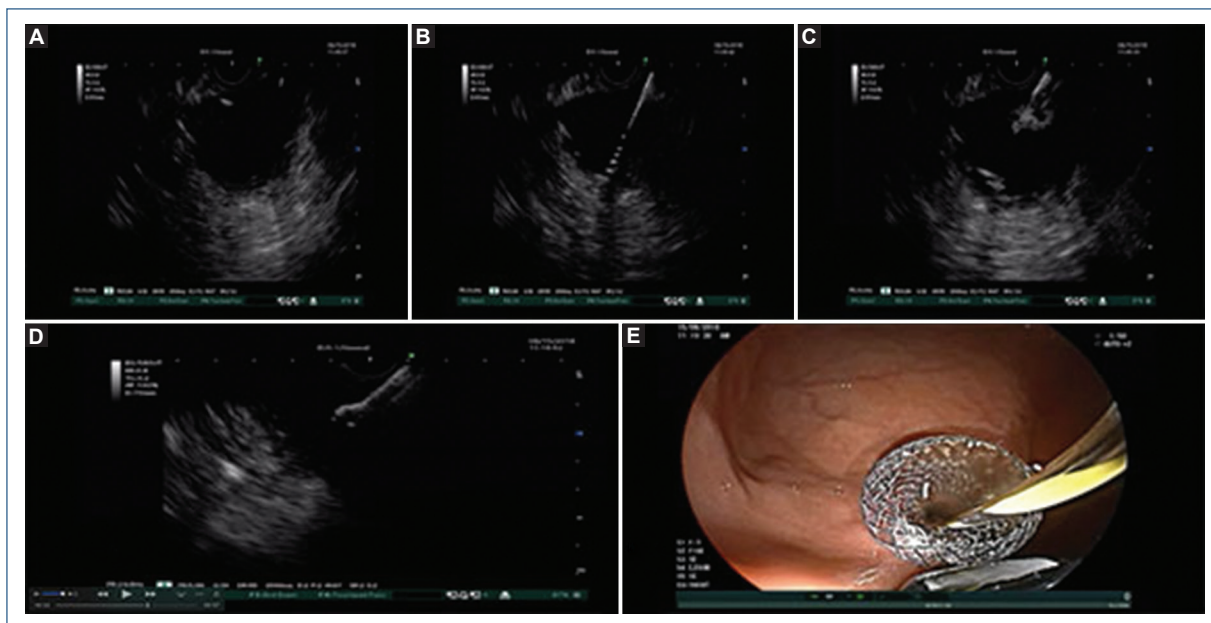


Figura 1. Técnica endoscópica, drenaje por Ultrasonido endoscópico. **A:** localización de la colección líquida, evaluación con doppler de tejidos periféricos. **B:** acceso a la colección con aguja 19 G y se introduce una guía 0.035. **C:** creación de fístula con cystostómo y dilatación con un balón dilatador. **D:** liberación de copa de la prótesis dentro de la colección con guía ultrasonográfica. **E:** liberación de copa de la prótesis en cámara gástrica.

tasas de reintervenciones y de estancia hospitalaria. Siendo una de las mayores complicaciones asociadas al drenaje percutáneo el desarrollo de fístulas pancreáticas externas, las cuales se desarrollan en el 8.2% de los pacientes sometidos a drenajes percutáneos¹⁶.

En cuanto a la utilización de prótesis plásticas, prótesis metálicas totalmente cubiertas y prótesis metálicas de aposición, no se ha encontrado diferencia en cuanto a eventos adversos, tasas de recurrencia y éxito del tratamiento entre pacientes tratados con *stents* plásticos vs. los tratados con *stents* metálicos.

La utilización de la nuevas prótesis de aposición ha demostrado tasas de éxito técnico del 91%, con tasas de resolución del 100%^{16,20}.

Necrosis con pared

Los pacientes sometidos a drenaje de necrosis infectada requieren procedimientos complementarios para obtener tasas de éxito mayores, como el uso de la técnica de múltiples accesos transluminales, la colocación de drenajes nasoquísticos, necrosectomía endoscópica directa y modalidades de drenaje dual²¹. La utilización de drenajes nasoquísticos o percutáneos y lavado por estos accesos ha demostrado que el éxito del tratamiento es mayor en comparación con los pacientes drenados solo con prótesis plásticas.

En las técnicas de acceso transluminales múltiples se colocan tres accesos transmurales entre el tracto gastrointestinal y la cavidad, lo cual permite que se puedan realizar lavados por uno de los accesos y el resto asisten al drenaje de los residuos necróticos, permitiendo un drenaje eficiente y rápido de la necrosis pancreática^{16,21}.

Se puede utilizar peróxido de hidrogeno para facilitar la eliminación de los restos necróticos. Este se infunde a la cavidad en una dilución de 1:5 o 1:10 con solución salina; al utilizarlo se ha demostrado que se tiene un mayor desprendimiento del tejido necrótico y mayor extracción de restos durante los procedimientos endoscópicos. Además ha demostrado que reduce los tiempos de procedimiento, tasa de complicaciones y número total de sesiones de necrosectomía²².

La necrosectomía abierta se ha asociado con altas tasas de morbilidad y mortalidad, lo cual ha llevado a las nuevas técnicas mínimamente invasivas. La necrosectomía endoscópica directa es un procedimiento seguro y eficaz que se ha asociado con una disminución de la formación de fístulas pancreáticas en comparación con las técnicas quirúrgicas, con eficacia del 81% en comparación con el 61% del drenaje quirúrgico y tasas más bajas de mortalidad. Esta técnica ha sido posible con el advenimiento de nuevas prótesis con mayores diámetros que permiten el paso del endoscopio a la cavidad necrótica y por medio de accesorios de

endoscopia la extracción de tejido necrótico. Las complicaciones más comunes de este procedimiento son sangrado, perforación e infección¹⁶.

Prótesis plásticas vs. metálicas

El uso de prótesis metálicas totalmente cubiertas, de aposición sobre el uso prótesis plásticas doble cola de cochino, aún es controvertido, ya que se han observado mayores tasas de sangrado con prótesis de aposición en comparación con prótesis plásticas doble cola de cochino. El uso de prótesis de aposición con diámetros mayores a 15 mm permite realizar necrosectomías directas con el gastroscopio, lo cual ha demostrado tasas de resolución más altas y un menor tiempo.

Conclusiones

- La CPRE temprana en pancreatitis biliar está indicada solo en pacientes con colangitis, el resto de los pacientes deben tener manejo médico de forma inicial y posteriormente CPRE.
- En los pacientes con pancreatitis biliar sin colangitis la conducta se debe normar según el riesgo de coledocolitiasis con los predictores clínicos.
- Actualmente la terapia endoscópica es de primera elección para la resolución de colecciones líquidas peripancreáticas.
- Cuando existe indicación, es preferible esperar al menos cuatro semanas antes de realizar el drenaje endoscópico.

Financiamiento

Los autores declaran no haber recibido financiamiento para este estudio.

Conflicto de intereses

Los autores declaran no tener conflicto de intereses.

Responsabilidades éticas

Protección de personas y animales. Los autores declaran que para esta investigación no se han realizado experimentos en seres humanos ni en animales.

Confidencialidad de los datos. Los autores declaran que en este artículo no aparecen datos de pacientes.

Derecho a la privacidad y consentimiento informado. Los autores declaran que en este artículo no aparecen datos de pacientes.

Bibliografía

1. Frakes JT. Biliary pancreatitis: a review. Emphasizing appropriate endoscopic intervention. *J Clin Gastroenterol.* 1999;28:97-109.
2. Tenner S, Baillie J, DeWitt J, Vege SS. American College of G. American College of Gastroenterology guideline: management of acute pancreatitis. *Am J Gastroenterol.* 2013;108:1400-15.
3. Cavdar F, Yildar M, Tellioglu G, Kara M, Tilki M, Titiz MI. Controversial issues in biliary pancreatitis: when should we perform MRCP and ERCP? *Pancreatol.* 2014;14:411-4.
4. ASGE Standards of Practice Committee; Maple JT, Ben-Menachem T, Anderson MA, Appalaneni V, Banerjee S, Cash BD, et al. The role of endoscopy in the evaluation of suspected choledocholithiasis. *Gastrointest Endosc.* 2010;71:1-9.
5. ASGE Standards of Practice Committee, Buxbaum JL, Abbas Fehmi SM, Sultan S, Fishman DS, Qumseya BJ, Cortessis VK, et al. ASGE guideline on the role of endoscopy in the evaluation and management of choledocholithiasis. *Gastrointest Endosc.* 2019;89:1075-105.
6. Meeralam Y, Al-Shammari K, Yaghoobi M. Diagnostic accuracy of EUS compared with MRCP in detecting choledocholithiasis: a meta-analysis of diagnostic test accuracy in head-to-head studies. *Gastrointest Endosc.* 2017;86:986-93.
7. van Santvoort HC, Besselink MG, de Vries AC, Boermeester MA, Fischer K, Bollen TL, et al. Early endoscopic retrograde cholangiopancreatography in predicted severe acute biliary pancreatitis: a prospective multicenter study. *Ann Surg.* 2009;250(1):68-75.
8. Tse F, Yuan Y. Early routine endoscopic retrograde cholangiopancreatography strategy versus early conservative management strategy in acute gallstone pancreatitis. *Cochrane Database Syst Rev.* 2012; (5):CD009779.
9. Banks PA, Bollen TL, Dervenis C, Gooszen HG, Johnson CD, Sarr MG, et al. Classification of acute pancreatitis 2012: revision of the Atlanta classification and definitions by international consensus. *Gut.* 2013; 62:102-11.
10. Manrai M, Kochhar R, Gupta V, Yadav TD, Dhaka N, Kalra N, et al. Outcome of acute pancreatic and peripancreatic collections occurring in patients with acute pancreatitis. *Ann Surg.* 2018;267:357-63.
11. Shahid H. Endoscopic management of pancreatic fluid collections. *Transl Gastroenterol Hepatol.* 2019;4:15.
12. Shah A, Denicola R, Edirisuriya C, Siddiqui AA. Management of inflammatory fluid collections and walled-off pancreatic necrosis. *Curr Treat Options Gastroenterol.* 2017;15(4):576-86.
13. Grimm H, Binmoeller KF, Soehendra N. Endosonography-guided drainage of a pancreatic pseudocyst. *Gastrointest Endosc.* 1992;38:170-1.
14. Wiersema MJ. Endosonography-guided cystoduodenostomy with a therapeutic ultrasound endoscope. *Gastrointest Endosc.* 1996;44:614-7.
15. Holt BA, Varadarajulu S. The endoscopic management of pancreatic pseudocysts (with videos). *Gastrointest Endosc.* 2015;81:80412.
16. Nabi Z, Basha J, Reddy DN. Endoscopic management of pancreatic fluid collections-revisited. *World J Gastroenterol.* 2017;23(15):2660-72.
17. Sadik R, Kalaitzakis E, Thune A, Hansen J, Jönson C. EUS-guided drainage is more successful in pancreatic pseudocysts compared with abscesses. *World J Gastroenterol.* 2011;17:499-505.
18. Varadarajulu S, Bang JY, Phadnis MA, Christein JD, Wilcox CM. Endoscopic transmural drainage of peripancreatic fluid collections: outcomes and predictors of treatment success in 211 consecutive patients. *J Gastrointest Surg.* 2011;15:2080-8.
19. Varadarajulu S, Bang JY, Sutton BS, Trevino JM, Christein JD, Wilcox CM. Equal efficacy of endoscopic and surgical cystogastrostomy for pancreatic pseudocyst drainage in a randomized trial. *Gastroenterology.* 2013;145:58390.e1.
20. Shah RJ, Shah JN, Waxman I, Kowalski TE, Sanchez-Yague A, Nieto J, et al. Safety and efficacy of endoscopic ultrasound-guided drainage of pancreatic fluid collections with lumen-apposing covered self-expanding metal stents. *Clin Gastroenterol Hepatol.* 2015;13:747-52.
21. Varadarajulu S, Phadnis MA, Christein JD, Wilcox CM. Multiple transluminal gateway technique for EUS-guided drainage of symptomatic walled-off pancreatic necrosis. *Gastrointest Endosc.* 2011;74:7480.
22. Tyberg A, Karia K, Gabr M, Desai A, Doshi R, Gaidhane M, et al. Management of pancreatic fluid collections: A comprehensive review of the literature. *World J Gastroenterol.* 2016;22(7):2256-70.