

Manejo laparoscópico para el síndrome de Wilkie

Laparoscopic management for Wilkie's syndrome

Henry Martínez¹, Sebastián Martínez², Sebastián Sánchez-Ussa^{3*}, Mauricio Pedraza² y Luis F. Cabrera²

¹Servicio de Cirugía General, Hospital Universitario de la Samaritana; ²Servicio de Cirugía General, Universidad El Bosque; ³Servicio de Cirugía General, Pontificia Universidad Javeriana. Bogotá, Colombia.

Resumen

Introducción: El síndrome de Wilkie es una entidad poco frecuente que se presenta como una obstrucción intestinal crónica secundaria a la compresión mecánica de la tercera porción del duodeno; la compresión es extrínseca por una disminución del ángulo entre la arteria mesentérica superior y la aorta. Esta anomalía tiene una incidencia informada en la bibliografía médica mundial de 0.012 a 2.4% y puede propiciar una elevada morbilidad y mortalidad; de forma adicional, existen grandes controversias en relación con su diagnóstico y tratamiento, por lo cual los autores presentan un informe de caso de un paciente con diagnóstico de síndrome de Wilkie y su manejo quirúrgico por vía laparoscópica. **Métodos:** Se presenta un caso de un paciente con diagnóstico clínico e imagenológico de síndrome de arteria mesentérica superior y se realiza una revisión crítica de las publicaciones, con atención a los artículos publicados en las bases de datos de PubMed y ScienceDirect en los últimos ocho años sobre el síndrome de Wilkie y se completa la revisión con artículos clásicos sobre el tema. **Caso:** Paciente de 27 años con 20 años de dolor abdominal agudizado una semana antes del ingreso, con diagnóstico clínico e imagenológico de síndrome de Wilkie. El enfermo muestra resistencia al tratamiento médico, por lo que se practicó una duodenoyeyunostomía laparoscópica sin complicaciones perioperatorias y con resultados satisfactorios. **Discusión y conclusiones:** El síndrome de arteria mesentérica superior es un trastorno raro que exige medidas quirúrgicas en algunos escenarios. La duodenoyeyunostomía laparoscópica es el procedimiento de elección para tratar esta entidad, como se evidenció en este caso, lo cual concuerda con lo publicado en la bibliografía médica mundial.

PALABRAS CLAVE: Síndrome de Wilkie. Pinza mesentérica. Síndrome de arteria mesentérica superior. Obstrucción intestinal crónica.

Abstract

Introduction: Wilkie's syndrome is a rare entity that presents as a chronic intestinal obstruction secondary to mechanical compression of the third portion of the duodenum due to a decreased aorto-mesenteric angle. This entity has a reported incidence of 0.012 to 2.4% and can lead to high morbidity and mortality; In addition, there are major controversies regarding its diagnosis and treatment, which is why the authors present a case report of a patient with a diagnosis of Wilkie's syndrome and its surgical management via laparoscopy. **Methods:** A case of a patient with clinical and imaging manifestations of superior mesenteric artery syndrome is presented, along with a critical review of the literature, taking into account articles published in the PubMed and ScienceDirect databases during the past 8 years. **Clinical case:** A 27-year-old patient with 20 years of abdominal pain that exacerbated one week before admission, with a clinical and imaging manifestations of Wilkie's syndrome. Patient presents refractoriness to medical management, which led to a surgical approach with laparoscopic duodenum-jejunostomy that was carried out without perioperative complications and satisfactory results. **Discussion and conclusions:** The superior mesenteric artery syndrome is a rare entity that in some scenarios requires surgical management. The laparoscopic duodeno-jejunostomy is the procedure of choice to manage this entity as evidenced in our case, which is also consistent with what is reported in the world medical literature.

KEY WORDS: Wilkie's syndrome. Mesenteric clamp. Superior mesenteric artery syndrome. Chronic intestinal obstruction.

Correspondencia:

*Sebastián Sánchez-Ussa
Avda. Cra. 9, 131, A-02
Bogotá, Colombia
E-mail: ssanchezu@unbosque.edu.co

Fecha de recepción: 30-06-2018
Fecha de aceptación: 24-08-2018
DOI: 10.24875/CIRU.18000571

Cir Cir. 2019;87(S1):22-27
Contents available at PubMed
www.cirugiyacirujanos.com

Introducción

El síndrome de Wilkie, o síndrome de arteria mesentérica superior (SAMS), es un padecimiento infrecuente que provoca obstrucción intestinal crónica; es efecto de una compresión mecánica de la tercera porción del duodeno de manera extrínseca, debido a una disminución del ángulo entre la arteria mesentérica superior y la aorta menor de 20 a 25° (de acuerdo con los estudios consultados)¹⁻⁶.

Esta afección tiene una incidencia notificada en la bibliografía médica mundial de 0.012 a 2.4%, es más frecuente en adultos jóvenes de sexo femenino, y puede llevar a una elevada morbilidad^{1-3,7-11}. En 1998, Gersin y Heniford publicaron el primer caso de un paciente con SAMS programado para duodenoyeyunostomía laparoscópica de mínima invasión con resultados favorables.

Sin embargo, con el advenimiento de la cirugía robótica se han suscitado grandes controversias respecto del tratamiento de esta afección, por lo cual los autores notifican su experiencia en el tratamiento laparoscópico del síndrome de Wilkie y una revisión crítica de la bibliografía.

Caso clínico

Paciente masculino de 27 años que consulta al servicio de urgencias por un cuadro de dolor abdominal crónico de 20 años de evolución, episódico, tipo cólico, difuso y de predominio mesogástrico, que se exacerbaba con la ingestión de sólidos y cedía con reposo intestinal; el episodio se agudizó cinco días antes del ingreso junto con emesis de contenido alimentario y tolerancia a la vía oral sólo para líquidos. Trae consigo el informe de la tomografía extrahospitalaria que revela disminución de la distancia aortomesentérica en 7.6 mm. Al momento del ingreso la frecuencia cardíaca es de 84 lpm, la frecuencia respiratoria de 18 rpm, la temperatura de 36°C y tensión arterial de 118/78; el IMC es de 18.5 kg/m². Abdomen plano, con ruidos intestinales conservados en los cuatro cuadrantes, depresible con leve dolor a la palpación y sin signos de irritación peritoneal o sensación de masa. Se solicitan estudios paraclínicos de ingreso y una nueva TC de abdomen con doble contraste con hallazgos indicativos de un síndrome de arteria mesentérica superior (síndrome de Wilkie) por un espacio aortomesentérico de 7 mm y compresión de la tercera porción del duodeno (Fig. 1). Con estos datos, y dada la cronicidad del caso sin mejoría de los

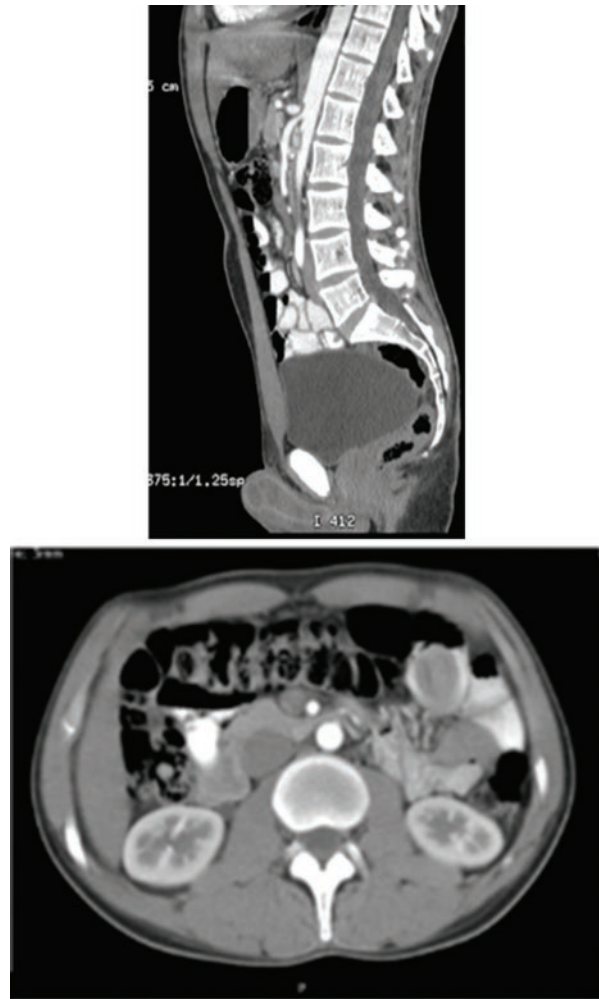


Figura 1. TC de abdomen contrastada en la que se evidencia la disminución del ángulo y la distancia aortomesentérica.

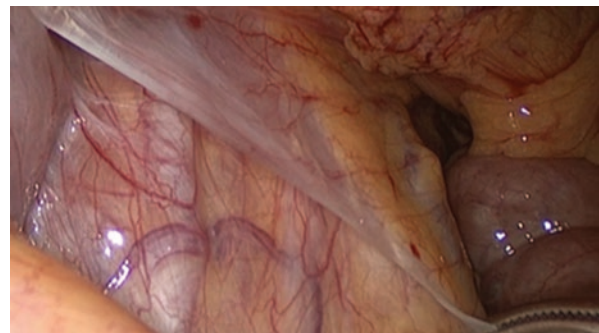


Figura 2. Arteria mesentérica superior que ejerce compresión mecánica sobre la tercera porción del duodeno.

síntomas a pesar de fluctuaciones en el índice de masa corporal, se lo considera inapto para el tratamiento médico y se decide programar una duodenoyeyunostomía por vía laparoscópica. En posición francesa y con cinco trócares y establecimiento de neumoperitoneo bajo técnica abierta se explora la cavidad y se descartan otras posibles causas de obstrucción parcial. Durante la

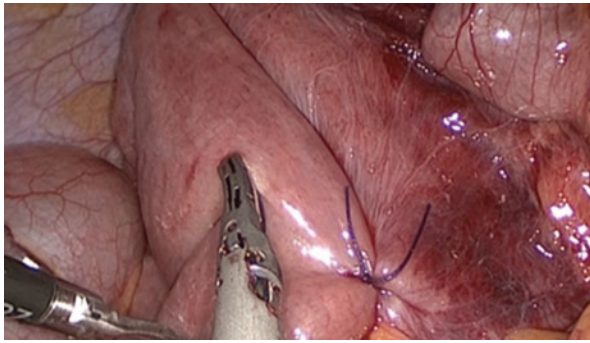


Figura 3. Reparación de duodeno y yeyuno.

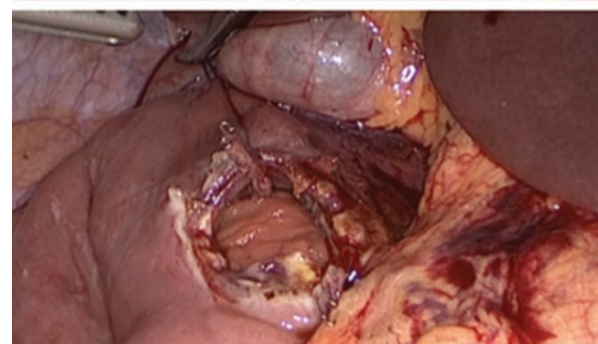
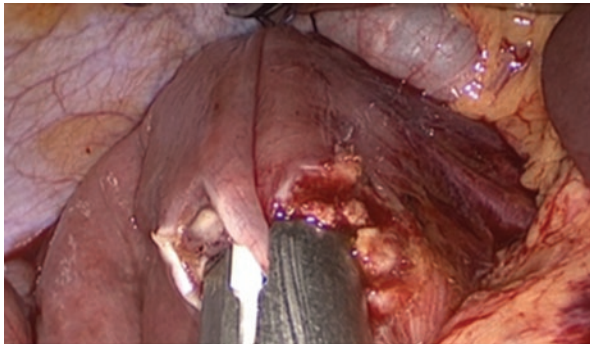


Figura 4. Sutura mecánica.

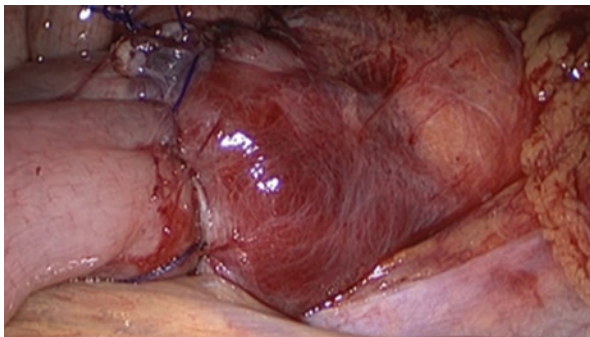


Figura 5. Anastomosis duodenoyeyunal.

exploración se confirman hallazgos imagenológicos (Fig. 2), por lo que se desplaza el colon transverso en sentido cefálico para disecar la segunda y tercera porciones duodenales. Se identifica el ángulo de Treitz y se repara un asa de yeyuno a 30 cm de éste (Fig. 3).

Con posterioridad se realiza una anastomosis laterolateral con sutura mecánica laparoscópica (Fig. 4) y se cierra la enterostomía con puntos seromusculares mucomucosos de polidioxanona 3-0 (Fig. 5). Se revisa la cavidad y se retiran los trócares bajo visión directa; el procedimiento se completa en 101 minutos con un sangrado estimado de 80 cm³ y sin ninguna complicación perioperatoria. El paciente muestra una adecuada evolución postoperatoria, tolera la vía oral a las 48 horas y egresa al quinto día postoperatorio.

Discusión

Von Rokitsansky describió el SAMS por primera vez en 1861, pero no fue sino hasta la década de 1920 que Wilkie caracterizó en términos fisiopatológicos la enfermedad que luego adoptó su nombre^{2,6,8,12,13}. En la mayoría de los casos, la tercera porción del duodeno pasa a través de un ángulo formado por la aorta abdominal y la arteria mesentérica superior a nivel de la segunda vértebra lumbar. Bajo condiciones normales, dicho ángulo tiene entre 25 y 60°^{1,4,5}. En algunos pacientes, como en este caso, un ángulo menor de 22 a 25° o una distancia aortomesentérica menor de 8 a 10 mm (normal, 10 a 28 mm) producen una compresión mecánica del duodeno causante de síntomas de obstrucción intestinal crónica^{1,2,6,7,9,12}. Algunos estudios han logrado evidenciar que los grados de dicho ángulo se correlacionan de forma directa con el índice de masa corporal, que en este caso era de 18.5 kg/m²^{1,13}.

El síndrome de Wilkie puede ser adquirido o congénito^{3,14}. Tal vez el factor de riesgo relacionado con más frecuencia con el SAMS adquirido es la pérdida de peso, secundaria a malignidad, cirugía bariátrica, trastornos psiquiátricos, insuficiencia cardíaca, cirugía de columna, traumatismos, quemaduras, hospitalizaciones prolongadas, desnutrición o síndromes de malabsorción, entre otros, contextos que suponen una rápida pérdida de la grasa intraabdominal del mesenterio y disminución del espacio aortomesentérico^{1,2,6,7,9,12}. Se ha descrito que procesos infecciosos crónicos que ocasionan pérdida de peso también se vinculan con el SAMS, como lo describen Bhatt, et al., en un paciente con tuberculosis. Se han notificado también malformaciones anatómicas como la implantación baja de la arteria mesentérica superior y una disgenesia del ángulo de Treitz⁸. Es probable que exista algún componente genético en esta entidad como lo señalaron Castro, et al. en 2018, cuando trataron de modo quirúrgico a dos pacientes gemelos monocigóticos sin factores de riesgo que presentaron

un síndrome de Wilkie. Según lo descrito en la bibliografía médica, el SAMS puede presentarse en ausencia de factores de riesgo hasta en el 40% de los casos, como ocurrió con este paciente^{1,7}.

El SAMS puede manifestarse de manera aguda o insidiosa, esta última la más frecuente¹. Se presenta en pacientes con clínica de obstrucción intestinal y dolor abdominal (59% de los pacientes) que puede ser difuso o localizado en epigastrio de intensidad moderada a elevada que cede en cubito lateral izquierdo o al llevar las rodillas hacia el tórax^{1,2,13,15}. También son posibles náusea (40% de los pacientes), emesis (las más de las veces de contenido alimentario o bilioso en el 50% de los pacientes), saciedad posprandial, reflujo, hiporexia y pérdida de peso; estos síntomas se presentan en algunos casos de manera episódica y los pacientes pueden tener historial de consultas por dolor abdominal sin ningún diagnóstico claro, como sucedió en este caso^{1,2,6,7,11,12,15}.

Se determina el diagnóstico con un alto grado de sospecha por parte del cirujano, por lo cual algunos autores lo consideran un diagnóstico de exclusión. Es posible establecerlo con ayuda de estudios imagenológicos, como radiografía de abdomen, tránsito intestinal, TC de abdomen contrastada, ultrasonografía de abdomen, arteriografía selectiva de la arteria mesentérica superior y resonancia nuclear magnética^{1,2,7,10,11,12,14}. En manos de un experto, la ultrasonografía de abdomen y la TC de abdomen contrastada son útiles para medir la distancia aortomesentérica y los grados del ángulo aortomesentérico^{1,3,7}. Algunos proponen la TC de abdomen con doble contraste como la norma de referencia para el diagnóstico de esta enfermedad^{10,15}. Algunos hallazgos radiológicos presentes en el SAMS, diferentes al acortamiento de la distancia y ángulo aortomesentéricos, son distensión gástrica y duodenal proximal^{1,6,16}.

En los pacientes con SAMS se ha descrito el tratamiento conservador; algunos recomiendan intentarlo durante seis semanas como máximo. El manejo médico consiste en descompresión gástrica y reanimación hídrica y evitar trastornos electrolíticos con el uso de cristaloides, antieméticos, medidas posturales y dietas hipercalóricas con sondas avanzadas al yeyuno^{1,2,4,11,12,17}. La falta de respuesta a lo anterior obliga a instituir el tratamiento quirúrgico^{3,7}. La tasa de éxito notificada en las publicaciones médicas en el tratamiento médico es 71% inferior a lo conseguido con las medidas quirúrgicas que tienen una tasa de éxito hasta de 96%, como lo evidenció este paciente^{1,4}.

En cuanto al tratamiento quirúrgico de esta entidad, existen varias alternativas que pueden usarse con

técnica abierta o de mínima invasión¹, como el procedimiento de Strong, la gastroyeyunostomía o una duodenoyeyunostomía^{2,9,11,18,19}.

En esencia, el procedimiento de Strong consiste en la movilización del duodeno tras disecar por completo el ligamento de Treitz, lo que evita así que el asa duodenal quede fijada en el ángulo aortomesentérico. Aunque en este procedimiento se mantiene la integridad del tracto gastrointestinal, casi en el 25% de los pacientes persisten los síntomas ya que no en todos los casos éstos son secundarios a un ángulo de Treitz corto^{1,4,9,10,12}. Según la bibliografía científica, la duodenoyeyunostomía ha demostrado ser superior a las otras alternativas terapéuticas, por lo cual fue el procedimiento de elección en este caso¹.

En 1998, Gersin y Heniford notificaron el primer caso de un paciente con SAMS sometido a duodenoyeyunostomía laparoscópica con resultados favorables²; sin embargo, hasta el día de hoy existe gran controversia en cuanto al uso de la cirugía de mínima invasión en estos pacientes; la evidencia indica que esta vía es superior a la operación abierta porque se ha acompañado de menos complicaciones perioperatorias, como sangrado, infección local, estancia hospitalaria y mejores resultados estéticos, como en este caso^{10,15}. También se han hecho esfuerzos en la aplicación de cirugía robótica para esta entidad como lo señalaron Konstantinidis, et al. en 2017, cuando operaron a una paciente de 14 años diagnosticada con SAMS sometida a un procedimiento de Strong con cirugía robótica, sin complicaciones perioperatorias, con resultados satisfactorios, un tiempo quirúrgico de 75 minutos, tolerancia a la vía oral el mismo día de la intervención y egreso al tercer día postoperatorio¹¹. Otro ejemplo de manejo robótico exitoso lo publicaron Subhashini, et al. en 2011 con una duodenoyeyunostomía sin complicaciones perioperatorias, con resultados satisfactorio y un tiempo quirúrgico de 120 min²⁰. No obstante, hasta el día de hoy no existen estudios que comparen ambos abordajes; según la revisión y experiencia de los autores no parece haber diferencia significativa en cuanto a resultados y complicaciones entre el manejo laparoscópico y el robótico. Por otro lado, se recomienda el abordaje laparoscópico sobre el abierto porque tienen igual efectividad y disminuyen el síndrome adherencial con una baja incidencia de complicaciones perioperatorias y resultados estéticos favorables.

En la revisión de la bibliografía realizada, como se indica en la Tabla 1, la relación mujer-hombre es de 1.5 a 1, con una edad promedio de presentación de 33.5 años. El cuadro clínico más frecuente es el

Tabla 1. Casos publicados

Autor	# pacientes	Edad	Sexo	Clínica	Diagnóstico	Procedimiento	Vía	Complicaciones	Tiempo quirúrgico	Estancia hospitalaria	Mortalidad
Aneiros Castro B, et al. ¹	2	13	M	OIC	TC-AC	DY	LAP	Ninguna	(100 min) 75-125 min	8 días	0%
Catarino Santos S. et al. ²	1	39	F	DOC	TC-AC	DY	LAP	Ninguna	N/A	8 días	0%
Makary MS. et al. ⁷	1	27	F	E, plenitud, y pérdida de peso	TC-AC	MM	N/A	N/A	N/A	N/A	0%
Farina R. ³	1	54	F	E, y pérdida de peso	US-A	MM	N/A	N/A	N/A	N/A	0%
Bhattacharje y Bhatt ¹²	1	10	M	OIC	TC-AC	DY	ABI	Ninguna	N/A	10 días	0%
Bhatt S et al. ⁸	1	22	F	PP, DA	TC-AC	MM	N/A	N/A	N/A	N/A	0%
Khodear Y ⁴	1	43	M	OIC	TC-AC	DY	LAP	Ninguna	N/A	4 días	0%
Ruiz Padilla FJ et al. ⁹	1	43	F	OIC	TC-AC	GY	N/A	N/A	N/A	N/A	0%
Barquín-Yagüez J. et al. ⁵	1	75	F	OIA	TC-AC	MM	N/A	N/A	N/A	N/A	0%
Kaur A. et al. ⁶	1	28	M	OIC	TC-AC	DY	ABI	Ninguna	N/A	N/A	0%
Oguz A. et al. ¹⁰	5	33.2 (21-48)	2 M 3 F	OIC	TC-AC	1 GY 4 DY	ABI	Ninguna	N/A	12 días (7-16)	0%
Kefeli A, et al. ¹⁵	1	27	F	OIC	TC-AC	DY	N/A	N/A	N/A	N/A	0%
Konstantinidis H, et al. ¹¹	1	14	F	OIC	TC-AC	Strong	ROB	Ninguna	75 min	3 días	0%
Zaraket, et al. ¹⁴	1	17	F	OIC	Tránsito intestinal baritado	MM fallido. DY	N/A	Ninguna	N/A	N/A	0%
Zachariah SK ¹⁶	1	31	F	E	TC-AC	DY	ABI	Ninguna	N/A	10 días	0%
Fearson N.M. et al. ¹⁷	1	79	M	E	TC-AC	MM	N/A	N/A	N/A	N/A	0%
Ayloo SM, et al. ²⁰	1	39	M	OIC	TC-AC	DY	ROB	Ninguna	120 min	N/A	0%
Fraser JD, et al. ¹⁸	1	32	F	DAC	TC-AC	DY	LAP	Ninguna	N/A	3 días	0%

M: masculino; F: femenino; PP: pérdida de peso; DA: dolor abdominal; OIC: obstrucción intestinal crónica; OIA: obstrucción intestinal aguda; E: emesis; DOC: dolor abdominal crónico; TC-AC: TC de abdomen contrastada; US-A: ultrasonografía de abdomen; MM: manejo médico; DY: duodenoyunostomía; GY: gastroyunostomía; ABI: abierta; LAP: laparoscópica; ROB: robótica; N/A: no aplica/no mencionado.

de obstrucción intestinal crónica y la herramienta diagnóstica más útil para su estudio es la TC contrastada de abdomen. El tratamiento médico fue efectivo en un 21.7% de los casos informados, mientras que el manejo quirúrgico fue efectivo en el 78.3%. Es importante resaltar que en la mayor parte de los estudios no se notifican complicaciones perioperatorias ni tampoco información importante como el tiempo quirúrgico o la estancia hospitalaria. El procedimiento que tiene mejor grado de evidencia para el tratamiento de esta entidad es la duodeno-yeyunostomía; sin embargo, no existen estudios recientes en los que se comparen los diferentes procedimientos y las distintas vías de abordaje para tratar esta enfermedad.

Conclusión

El síndrome de Wilkie o SAMS es una entidad poco frecuente que se presenta con una clínica inespecífica, por lo que debe sospecharse para establecer un correcto diagnóstico; la TC de abdomen contrastada es la herramienta ideal para el estudio del trastorno, aunque la ultrasonografía abdominal y el tránsito intestinal con bario también pueden contribuir al diagnóstico. El tratamiento médico debe intentarse y, ante la ausencia de respuesta, se indican las medidas quirúrgicas (el procedimiento que tiene más evidencia es la duodeno-yeyunostomía que puede practicarse con técnica abierta o de mínima invasión, de forma laparoscópica o robótica). Es necesario continuar el estudio de este padecimiento, ya que se requiere más evidencia para definir el procedimiento y la vía ideal para su atención.

Agradecimientos

Se agradece al equipo médico y paramédico que hizo posible llevar a cabo cientos de procedimientos quirúrgicos, de manera satisfactoria y con resultados favorables para los pacientes de la institución de los autores.

Financiamiento

Los autores declaran que no se obtuvo ningún tipo de financiamiento por parte de terceros.

Conflicto de intereses

No existe conflicto de intereses por parte de ninguno de los autores.

Responsabilidades éticas

Protección de personas y animales. Los autores declaran que para esta investigación no se han realizado experimentos en seres humanos ni en animales.

Confidencialidad de los datos. Los autores declaran que han seguido los protocolos de su centro de trabajo sobre la publicación de datos de pacientes.

Derecho a la privacidad y consentimiento informado. Los autores han obtenido el consentimiento informado de los pacientes y/o sujetos referidos. Este documento obra en poder del autor de correspondencia.

Bibliografía

1. Aneiros Castro B, Cano Novillo I, García Vázquez A, Martín Alelu R, Gómez Fraile A. Wilkie's syndrome in monozygotic twins treated by 3-D laparoscopic duodenojejunostomy. *Asian J Endosc Surg*. 2018 Apr 19. doi: 10.1111/ases.12489.
2. Catarino Santos S, Loureiro AR, Simão R, Pereira J, Pinheiro LF, Casimiro C. Wilkie's syndrome: a case report of favourable minimally invasive surgery. *J Surg Case Rep*. 2018;2018(2):rjy027. doi: 10.1093/jscr/rjy027.
3. Khodair Y, Al-Ramli W, Bodnar Z. Laparoscopic management of a complicated case of Wilkie's syndrome: a case report. *Int J Surg Case Rep*. 2017; 37: 177-179. doi: 10.1016/j.ijscr.2017.06.033.
4. Makary MS, Rajan A, Aquino AM, Chamarthi SK. Clinical and radiologic considerations for idiopathic superior mesenteric artery syndrome. *Cureus*. 2017;9(11):e1822. doi: 10.7759/cureus.1822.
5. Oguz A, Uslukaya O, Ülger BV, Turkoglu A, Bahadır MV, Bozdogan Z, et al. Superior mesenteric artery (Wilkie's) syndrome: a rare cause of upper gastrointestinal system obstruction. *Acta Chir Belg*. 2016;116(2):81-8. doi: 10.1080/00015458.2016.1139830.
6. Konstantinidis H, Charisis C, Kottos P. Robotic Strong's procedure for the treatment of superior mesenteric artery syndrome. Description of surgical technique on occasion of the first reported case in the literature. *Int J Med Robot*. 2018;14(1). doi: 10.1002/rcs.1876.
7. Farina R, Foti PV, Cocuzza G, Costanzo V, Costanzo G, Conti A, et al. Wilkie's syndrome. *J Ultrasound*. 2017;20(4):339-342. doi: 10.1007/s40477-017-0257-2.
8. Kaur A, Pawar NC, Singla S, Mohi JK, Sharma S. Superior mesenteric artery syndrome in a patient with subacute intestinal obstruction: a case report. *J Clin Diagn Res*. 2016; 10(6): 03-05. doi: 10.7860/JCDR/2016/19699.7932.
9. Ruiz Padilla FJ, Mostazo Torres J, Vilchez Jáimez M. Significant gastric distension caused by superior mesenteric artery syndrome or Wilkie's syndrome. *Gastroenterol Hepatol*. 2017;40(8):581-583. doi: 10.1016/j.gastrohep.2017.02.010.
10. Bhattacharjee PK. Wilkie's syndrome: an uncommon cause of intestinal obstruction. *Indian J. Surg*. 2008;70: 83-85.
11. Zaraket V, Deeb L. Wilkie's Syndrome or superior mesenteric artery syndrome: fact or fantasy? *Case Rep Gastroenterol*. 2015;9(2):194-9. doi: 10.1159/000431307.
12. Barquín Yagüez J, Abadía Barnó P, García Pérez JC. Superior mesenteric artery syndrome: an uncommon cause of intestinal obstruction. *Rev Esp Enferm Dig*. 2017;109(1):60.
13. Fraser JD, St Peter SD, Hughes JH, Swain JM. Laparoscopic duodenojejunostomy for superior mesenteric artery syndrome. *JSLs*. 2009;13(2):254-9.
14. Kefeli A, Aktürk A, Aktaş B, Çalar K. Wilkie's syndrome: a rare cause of intestinal obstruction. *Arq Bras Cir Dig*. 2016;29(1):68. doi: 10.1590/0102-6720201600010020.
15. Kirby GC, Faulconer ER, Robinson SJ, Perry A, Downing R. Superior mesenteric artery syndrome: a single centre experience of laparoscopic duodenojejunostomy as the operation of choice. *Ann R Coll Surg Engl*. 2017;99(6):472-475. doi: 10.1308/rcsann.2017.0063.
16. Zachariah SK. Wilkie's syndrome: a rare cause of intestinal obstruction. *MJ Case Rep*. 2014;2014. pii: bcr2013203059. doi: 10.1136/bcr-2013-203059.
17. Fearon NM, Mohan HM, Winter DC. Wilkie's syndrome causing persistent vomiting post-colectomy. *Int J Surg Case Rep*. 2013;4(12):1071-2. doi: 10.1016/j.ijscr.2013.09.004.
18. Ayloo SM1, Masur MA, Bianco FM, Giulianotti PC. Robotic Roux-en-Y duodenojejunostomy for superior mesenteric artery syndrome: operative technique. *J Laparoendosc Adv Surg Tech A*. 2011;21(9):841-4. doi: 10.1089/lap.2011.0070.
19. Fraser JD, St Peter SD, Hughes JH, Swain JM. Laparoscopic duodenojejunostomy for superior mesenteric artery syndrome. *JSLs*. 2009;13(2):254-9.
20. Mathenge N, Osiro S, Rodriguez II, Salib C, Tubbs RS, Loukas M. Superior mesenteric artery syndrome and its associated gastrointestinal implications. *Clin Anat*. 2014;27(8):1244-52. doi: 10.1002/ca.22249.