

Síndrome de compresión del ligamento arcuato medio en el adulto: a propósito de dos casos

Median arcuate ligament syndrome in adults with laparoscopic treatment: report of two cases

Montiel Jiménez-Fuertes^{1*}, Gustavo Díaz-García¹, Jaime Ruiz-Tovar¹, Daniel Hernández-Aceituno², Manuel Durán-Poveda¹ y Damián García-Olmo³

¹Servicio de Cirugía General y Digestiva; ²Servicio de Radiología. Hospital Universitario Rey Juan Carlos, Móstoles, Madrid; ³Servicio de Cirugía General y Digestiva, Hospital Universitario Fundación Jiménez-Díaz, Madrid, España

Resumen

El síndrome de ligamento arcuato medio es un trastorno poco frecuente que resulta del estrechamiento luminal de la arteria celiaca por la inserción de fibras musculares diafragmáticas o bandas fibrosas del plexo nervioso celíaco. El síndrome se caracteriza por pérdida de peso, dolor abdominal posprandial, náuseas, vómitos y un soplo epigástrico. El manejo quirúrgico implica la división completa del ligamento arqueado mediano. Presentamos dos casos tratados satisfactoriamente mediante cirugía laparoscópica. El papel de la cirugía mínimamente invasiva en el tratamiento de este síndrome es una vía de abordaje segura alternativa a la cirugía abierta.

PALABRAS CLAVE: Síndrome de compresión del ligamento arcuato medio. Cirugía laparoscópica. Dolor abdominal.

Abstract

The medium arcuate ligament syndrome is a rare disorder that results from luminal narrowing of the celiac artery by the insertion of diaphragmatic muscle or the celiac nerve plexus. The syndrome is characterized by weight loss, postprandial abdominal pain, nausea, vomiting and an epigastric murmur. Surgical management involves the complete division of the medial arcuate ligament. We present two cases satisfactorily treated by laparoscopic surgery. The role of minimally invasive surgery in the treatment of this syndrome is a safe alternative approach to open surgery.

KEY WORDS: Median arcuate ligament syndrome. Laparoscopic surgery. Abdominal pain.

Introducción

El síndrome del ligamento arcuato medio (SCLAM), también conocido como síndrome de compresión del tronco celíaco y síndrome de Dunbar, es una afección poco frecuente causada por la compresión del tronco celíaco por el ligamento arcuato medio. El ligamento arcuato es un arco fibroso que une ambos pilares del diafragma a ambos lados del hiato aórtico, y generalmente se ubica en una posición superior al tronco celíaco, aunque en ocasiones presenta una inserción

baja, cruzando la porción proximal del tronco celíaco, angulándolo y estrechándolo, en especial durante la espiración, o bien el tronco celíaco posee un origen excesivamente alto en la aorta. Su incidencia es de 2 por 100,000 pacientes con dolor abdominal recurrente e inespecífico en la porción superior¹. La primera descripción anatómica de compresión del tronco celíaco por el ligamento arcuato fue realizada por Lipshutz en 1917², aunque la primera descripción clínica con estenosis angiográficamente visible fue efectuada por Harjola en 1963³ y por Dunbar en 1965⁴.

Correspondencia:

*Montiel Jiménez Fuertes

Gladiolo, s/n

C.P. 28933, Móstoles (Madrid), España

E-mail: montiel.jf77@gmail.com

Fecha de recepción: 06-02-2018

Fecha de aceptación: 20-09-2018

DOI: 10.24875/CIRU.18000139

Cir Cir. 2019;87:85-87

Contents available at PubMed

www.cirugiyacirujanos.com

Casos

- Caso 1: varón de 17 años que consulta por dolor abdominal posprandial y durante el ejercicio físico de años de evolución, junto con vómitos ocasionales, sin otra clínica asociada. Se realizó angiografía por tomografía computarizada (angio-TC) abdominal (fig. 1), que mostró una estenosis importante en el origen del tronco celíaco (superior al 50%), en un segmento de aproximadamente 5 mm, con dilatación posestenótica y un ángulo de deflexión del tronco celíaco superior a 60°, todo ello compatible con síndrome de estenosis del ligamento arcuato medio.
- Caso 2: varón de 23 años que fue remitido desde las consultas de medicina digestiva por dolor abdominal posprandial. Durante el estudio se había realizado gastroscopia, que resultó normal, ecografía abdominal y angio-TC abdominal, que mostró una importante reducción focal del calibre de la arteria celíaca en su origen, probablemente en relación con compresión extrínseca por el ligamento arcuato medio, con leve dilatación posestenótica de la arteria, sin apreciar compromiso de sus ramas ni variantes anatómicas destacables.

Resultados

En ambos pacientes, ante la sospecha de SCLAM se realizó intervención quirúrgica programada mediante laparoscopia, durante la que se llevó a cabo la liberación mediante sección amplia de dicho ligamento sin incidencias (fig. 2). El posoperatorio transcurrió sin incidencias, siendo dados de alta al segundo día y quedando ambos pacientes asintomáticos respecto a la sintomatología previa tras 12 meses de la intervención.

Discusión

Los síntomas derivados del SLAM no son frecuentes, ya que se desarrollan colaterales de la arcada pancreatoduodenal y en muchos casos compensan los síntomas de isquemia mediante una revascularización retrógrada⁵, aunque esto no siempre sucede y entonces los pacientes presentan dolor epigástrico que empeora con las comidas, con el ejercicio y al inclinarse, y que mejora cuando adoptan una posición de rodillas pegadas al pecho. Junto con el dolor

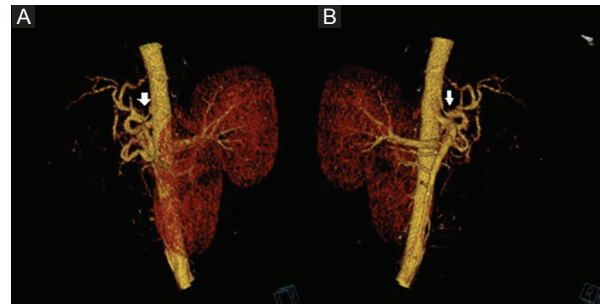


Figura 1. Reconstrucción de angio-TC abdominal. Compresión de la salida del tronco celíaco por el ligamento arcuato (flecha). A: visión sagital izquierda. B: visión sagital derecha.

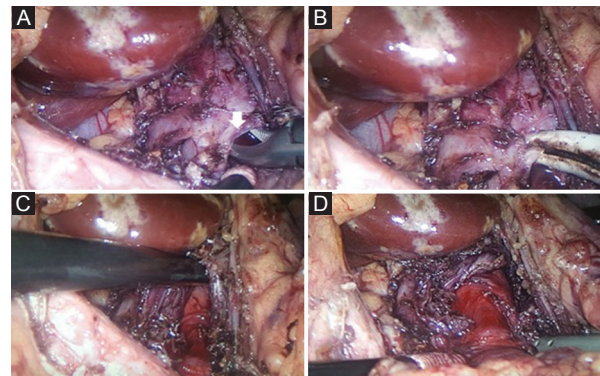


Figura 2. Visión del campo quirúrgico durante la intervención. A: disección del ligamento arcuato (flecha). B: sección del ligamento arcuato con LigaSure™ Maryland de 5 mm (Covidien-Medtronic, Minneapolis, MN, EE.UU.). C: visión de la aorta y del origen del tronco celíaco al inicio de la sección del ligamento arcuato. D: visión final del campo quirúrgico, con liberación completa del origen del tronco celíaco.

pueden aparecer náuseas, vómitos, diarrea y pérdida de peso originada por el miedo a comer.

El diagnóstico muchas veces es difícil si no se sospecha. Se ha utilizado la ecografía Doppler abdominal con medidas de las velocidades sanguíneas del tronco celíaco al final de la inspiración y al final de la espiración, sugiriendo una estenosis significativa velocidades superiores a 200 cm/s⁶, aunque este método se ve afectado por el gas intestinal. Clásicamente se ha utilizado la arteriografía aórtica, que tiene el inconveniente de ser una técnica invasiva, y en la actualidad la angio-TC y la angiografía por resonancia magnética son válidas para el diagnóstico, si bien esta última es más rápida y con la opción de cuatro dimensiones, que permite una información sobre la anatomía local y la presencia de calcificaciones, siendo típicos el estrechamiento focal del tronco celíaco y la dilatación posestenótica, resultando ideales las reconstrucciones tridimensionales en el plano sagital, que permiten la evaluación del tronco celíaco proximal. La tonometría

gástrica durante el ejercicio, que consiste en medir el pCO₂ gástrico durante el ejercicio en bicicleta durante 10 minutos, se ha descrito como prueba que permite detectar la isquemia intestinal⁷.

El tratamiento del SLCA se basa en la liberación quirúrgica del ligamento arcuato y la exéresis de las fibras constrictivas del plexo celíaco. El tratamiento endovascular exclusivo mediante angioplastia/*stent* ha obtenido malos resultados debido a la compresión extrínseca de las fibras diafragmáticas.

La liberación laparoscópica del ligamento arcuato constituye una técnica factible y segura, y es una opción mínimamente invasiva que permite una recuperación más precoz y una mejor estética posquirúrgica, al tiempo que permite una óptima visión del campo quirúrgico durante la intervención. También se ha descrito la liberación de dicho ligamento mediante cirugía robótica⁸.

El tratamiento endovascular con angioplastia/*stent* debe limitarse a las estenosis residuales tras la descompresión quirúrgica, cuando la pared vascular se encuentra crónicamente dañada por la presión extrínseca, que produce hiperplasia intimal, proliferación de fibras elásticas en la capa media y desorganización de la adventicia⁹, lo que determina que en algunos pacientes la liberación del ligamento no sea suficiente. En este sentido, la descompresión del ligamento mejora los síntomas en el 53% de los pacientes, mientras que la realización de un tratamiento de revascularización incrementa el éxito hasta el 76%¹⁰.

Conflicto de intereses

Los autores declaran no tener conflicto de intereses.

Responsabilidades éticas

Protección de personas y animales. Los autores declaran que los procedimientos seguidos se conformaron a las normas éticas del comité de experimentación humana responsable y de acuerdo con la Asociación Médica Mundial y la Declaración de Helsinki.

Confidencialidad de los datos. Los autores declaran que han seguido los protocolos de su centro de trabajo sobre la publicación de datos de pacientes.

Derecho a la privacidad y consentimiento informado. Los autores han obtenido el consentimiento informado de los pacientes y/o sujetos referidos en el artículo. Este documento obra en poder del autor de correspondencia.

Bibliografía

1. Foertsch T, Koch A, Singer H, Lang W. Celiac trunk compression syndrome requiring surgery in 3 adolescent patients. *J Pediatr Surg.* 2007;42:709-13.
2. Lipshutz B. A composite study of the coeliac axis artery. *Ann Surg.* 1917; 65:159-69.
3. Harjola PT. A rare obstruction of the coeliac artery. Report of a case. *Ann Chir Gynaecol Fenn.* 1963;52:547-50.
4. Dunbar JD, Molnar W, Beman FF, Marable SA. Compression of the celiac trunk and abdominal angina. *Am J Roentgenol Radium Ther Nucl Med.* 1965;95:731-44.
5. Okten RS, Kucukay F, Tola M, Bostanci B, Cumhur T. Is celiac artery compression syndrome genetically inherited? A case series from a family and review of the literature. *Eur J Radiol.* 2012;81:1089-93.
6. Aschenbach R, Basche S, Vogl TJ. Compression of the celiac trunk caused by median arcuate ligament in children and adolescent subjects: evaluation with contrast-enhanced MR angiography and comparison with Doppler US evaluation. *J Vasc Interv Radiol.* 2011;22:556-61.
7. Mensink PB, van Petersen AS, Kolkman JJ, Otte JA, Huisman AB, Geelkerken RH. Gastric exercise tonometry: the key investigation in patients with suspected celiac artery compression syndrome. *J Vasc Surg.* 2006;44:277-81.
8. Jaik NP, Stawicki SP, Weger NS, Lukaszczuk JJ. Celiac artery compression syndrome: successful utilization of robotic-assisted laparoscopic approach. *J Gastrointest Liver Dis.* 2007;16:93-6.
9. Bech F, Loesberg A, Rosenblum J, Glagov S, Gewertz BL. Median arcuate ligament compression syndrome in monozygotic twins. *J Vasc Surg.* 1994;19:934-8.
10. Reilly LM, Ammar AD, Stoney RJ, Ehrenfeld WK. Late results following operative repair for celiac artery compression syndrome. *J Vasc Surg.* 1985;2:79-91.