Caso clínico
doi: 10.35366/123068

Cirujano General
Enero-Marzo 2026
Vol. 48, núm. 1 / p. 35-40

Fístula colecistocolónica con abordaje laparoendoscópico

Cholecystocolonic fistula with laparoendoscopic approach

Roberto Alonso Estrada Gómez,[*] Miguel Ángel Mojarro Cisneros,[‡,§] Rosa Isela Padilla Arroyo[‡,¶]

Palabras clave: fístula colecistocolónica, laparoscopia, colonoscopia, íleo biliar.

Keywords: *cholecystocolonic fistula, laparoscopy, colonoscopy, gallstone ileus.*

RESUMEN

Introducción: la fístula colecistocolónica es una complicación poco frecuente de la colelitiasis. Se asocia con alta morbimortalidad debido a un difícil diagnóstico preoperatorio. Los síntomas pueden ser vagos e inespecíficos, o incluso, manifestarse como íleo biliar. **Presentación del caso:** masculino de 72 años con colelitiasis, quien presentó dolor abdominal y obstrucción intestinal distal. La tomografía contrastada mostró un cálculo de 3 cm impactado en sigmoides con dilatación proximal y vesícula en contacto con colon transverso. Se realizó colonoscopia diagnóstico-terapéutica permitiendo la extracción del cálculo, seguida de laparoscopia diagnóstica, en la que se identificó una fístula colecistocolónica. Se realizó colecistectomía subtotal reconstitutiva y fistulectomía con engrapadora endoscópica y sutura intracorpórea. **Conclusión:** el abordaje combinado laparoendoscópico permitió resolver la obstrucción y la fístula en un mismo episodio hospitalario. Este reporte constituye el primero en México donde se documenta el manejo exitoso de una fístula colecistocolónica con íleo biliar sigmoideo mediante este enfoque.

ABSTRACT

Introduction: *cholecystocolonic fistula is an uncommon complication of cholelithiasis. It is associated with high morbidity and mortality due to a difficult preoperative diagnosis. Symptoms can be vague and nonspecific, or even manifest as gallstone ileus.* ***Case presentation:*** *a 72-year-old male with cholelithiasis presented with abdominal pain and distal intestinal obstruction. Contrast-enhanced CT scan revealed a 3 cm gallstone impacted in the sigmoid colon with proximal dilation and the gallbladder in contact with the transverse colon. A diagnostic-therapeutic colonoscopy allowed for stone extraction, followed by diagnostic laparoscopy, which identified the cholecystocolonic fistula. Reconstituting subtotal cholecystectomy and fistulectomy with an endoscopic stapler and intracorporeal suturing were performed.* ***Conclusion:*** *the combined laparoendoscopic approach resolved the obstruction and the fistula in a single hospital episode. This report is the first in Mexico to document the successful management of a cholecystocolonic fistula with sigmoid gallstone ileus using this approach.*

[*] Cirugía general. Cirugía endoscópica y bariátrica. Hospital Ángeles Puebla. México.
[‡] Cirugía general. Centro de Formación de Cirugía de Mínima Invasión. CDMX, México.

ORCID:
[§] 0000-0002-2047-9421
[¶] 0009-0006-2524-1048

Recibido: 27/08/2025
Aceptado: 31/01/2026

INTRODUCCIÓN

Las fístulas biliares representan una complicación poco habitual de la patología litiásica biliar, con una incidencia reportada entre 0.15 y 8% en pacientes con colelitiasis, y entre 0.15 y 5% después de cirugía biliar.[1] Las fístulas biliares internas se definen como comunicaciones anómalas entre el árbol biliar o entre éste y el tracto digestivo. De acuerdo con su trayecto, pueden clasificarse en fístulas colecistobiliares y bilioentéricas.[1] Entre las fístulas bilioentéricas, la fístula colecistoduodenal es la más frecuentemente encontrada, constituyendo entre el 75 y 90% de todos los casos.[1] Por su parte, la fístula colecistocolónica es la segunda más común, pero es significativamente menos prevalente, representando entre el 8 y 26.5%.[2]

El íleo biliar en colon es una complicación infrecuente de la colelitiasis, responsable del 1-4% de todas las obstrucciones del intestino grueso. Con mayor frecuencia, es secundario al paso de cálculos biliares a través de una fístula colecistocolónica.[3] Esta condición se asocia con

Citar como: Estrada GRA, Mojarro CMÁ, Padilla ARI. Fístula colecistocolónica con abordaje laparoendoscópico. Cir Gen. 2026; 48 (1): 35-40. https://dx.doi.org/10.35366/123068

alta morbimortalidad debido a que se presenta en pacientes de edad avanzada, comorbilidades y diagnóstico tardío, lo cual aumenta la posibilidad de presentar complicaciones.[2]

El diagnóstico preoperatorio de las fístulas biliares internas, incluida la colecistocolónica, es desafiante debido a la ausencia de signos o síntomas patognomónicos,[1,4] siendo confirmada de manera usual mediante un hallazgo intraoperatorio.[3,4] Cuando se presentan, los síntomas pueden ser vagos o inespecíficos. La diarrea crónica es el síntoma clave en pacientes no urgentes, relacionada con la alteración de la circulación bilioentérica con esteatorrea; dolor en el cuadrante superior derecho y fiebre.[3] Sin embargo, en aproximadamente una cuarta parte de los casos, la fístula colecistocolónica puede manifestarse de manera aguda, por lo general como íleo biliar y su forma de presentación dependerá del sitio de impactación del lito.[1]

En la actualidad, no se ha logrado llegar a un consenso sobre el manejo de elección;[3,5] sin embargo, existen numerosas estrategias de manejo que pueden ser empleadas de acuerdo con las características del paciente.[3] El tratamiento quirúrgico convencional para la fístula colecistocolónica implica colecistectomía, resección del trayecto fistuloso, resolución del cuadro oclusivo y cierre del defecto intestinal, tradicionalmente mediante laparotomía.[4] No obstante, la laparoscopia ha emergido como una alternativa mínimamente invasiva.[1] El abordaje laparoscópico es factible y seguro en manos experimentadas, aunque las tasas de conversión a cirugía abierta pueden ser elevadas.[1,4] El tratamiento endoscópico se ha descrito principalmente para la resolución del íleo biliar colónico, permitiendo la extracción de cálculos impactados en el colon y, en ocasiones, evitar la cirugía de emergencia, siendo una opción viable para pacientes ancianos o de alto riesgo.[3] No obstante, su éxito disminuye con cálculos grandes (> 2.5 cm) o impactados, y puede ser menos fiable por el riesgo de reimpactación.[1,5] Para casos complejos, el manejo combinado laparoendoscópico es una estrategia mínimamente invasiva que aborda tanto la obstrucción como la fístula en un mismo episodio hospitalario mediante abordaje secuencial.[1,3,5]

El presente reporte describe el manejo exitoso de una fístula colecistocolónica complicada con íleo biliar sigmoideo por cálculo, empleando un abordaje combinado laparoendoscópico. Esta estrategia permitió resolver la obstrucción y la fístula en un mismo episodio hospitalario y constituye la primera documentación de esta experiencia en México.

PRESENTACIÓN DEL CASO

Se trata de paciente masculino de 72 años con antecedente de obesidad grado II, hipertensión arterial sistémica de larga evolución en tratamiento con telmisartán, lumbalgia y enfermedad por reflujo gastroesofágico. Se clasificó con un ASA III. El paciente contaba con diagnóstico previo de colelitiasis no tratada desde hace seis años, detectada de forma incidental en estudios de rutina.

Acudió al Servicio de Urgencias refiriendo dolor abdominal vago localizado en la fosa iliaca izquierda, de 48 horas de evolución, sin fiebre, náuseas ni vómito, acompañado de incapacidad para canalizar gases. En la exploración física se encontraron signos vitales dentro de rangos de normalidad, distensión abdominal generalizada y dolor a la palpación profunda en fosa iliaca izquierda, con peristalsis disminuida y ausencia de signos de irritación peritoneal.

Se solicitó tomografía computarizada abdominopélvica contrastada en fase portal. En los cortes axiales y sagitales se identificó en el lumen del colon sigmoides una imagen ovalada, hiperdensa, de aproximadamente 3 cm en su eje mayor, con bordes calcificados y atenuación interna heterogénea, compatible con cálculo biliar. Se acompañaba de dilatación del colon proximal, con diámetro de hasta 5 cm, así como distensión de asas de intestino delgado con contenido líquido y aéreo, en relación con obstrucción mecánica; el segmento colónico distal al sitio de impactación se observaba parcialmente colapsado. De manera adicional, se evidenciaron múltiples divertículos en el segmento sigmoideo, sin cambios inflamatorios adyacentes, así como un engrosamiento focal de la pared del colon transverso. La vesícula biliar se observó con paredes irregulares y parcialmente colapsada, en íntimo contacto con la flexura hepática del colon *(Figura 1)*.

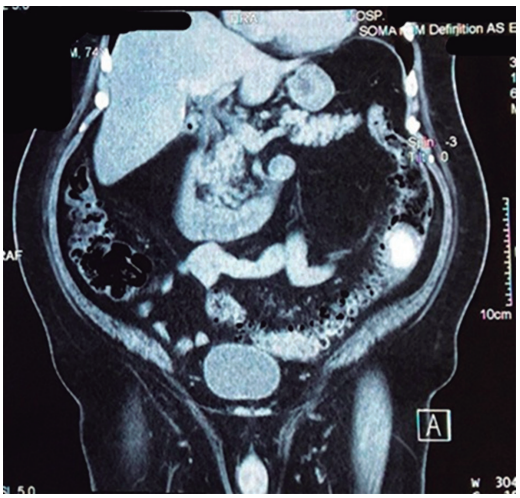

Figura 1: Tomografía abdominopélvica contrastada. Se observa lito impactado a nivel de colon sigmoides, engrosamiento focal de pared colónica adyacente al mismo, enfermedad diverticular sigmoidea no complicada, vesícula biliar con paredes irregulares y parcialmente colapsada, en íntimo contacto con la flexura hepática del colon.

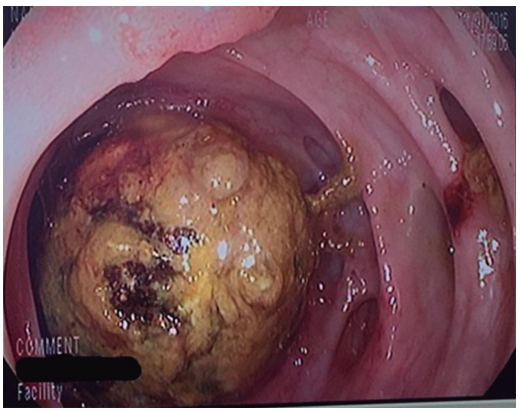

Figura 2: Lito impactado en colon sigmoides visualizado mediante colonoscopia.

Ante estos hallazgos que sugerían íleo biliar, se realizó una colonoscopia diagnóstica-terapéutica el día previo a la cirugía. Durante el procedimiento, se identificó el lito biliar impactado en sigmoides, sin adherencia a la mucosa *(Figura 2)*. El cálculo, de aproximadamente 3 × 2 cm, de composición colesterólica, fue extraído de manera exitosa mediante canastilla de Dormia *(Figura 3)*.

Debido a la alta sospecha de fístula colecistoentérica, se programó una laparoscopia diagnóstica al día siguiente de la colonosco-



Figura 3: Extracción de lito de 3 × 2 cm.

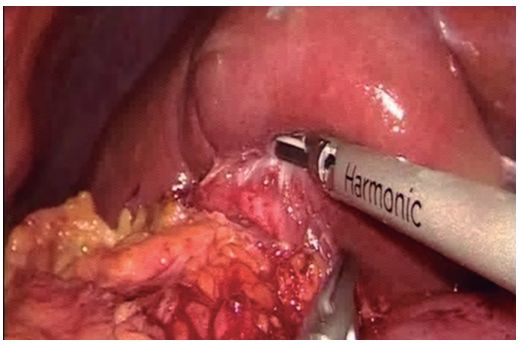

Figura 4: Abundante tejido inflamatorio perivesicular, con adherencias firmes hacia omento y flexura hepática del colon.

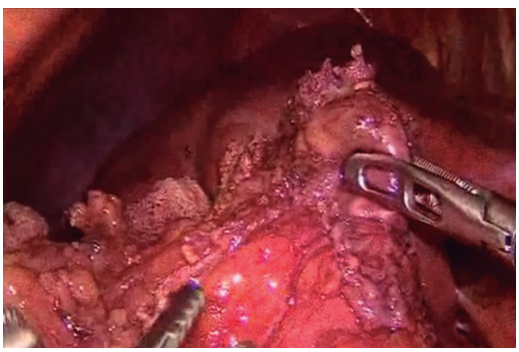

Figura 5: Se evidencia la presencia de fístula colecistocolónica.

pia. Bajo visión directa, se identificó abundante tejido inflamatorio en hipocondrio derecho y una fístula colecistocolónica en la cara anterior del colon transverso *(Figuras 4 y 5)*, con escaso líquido libre serohemático en cavidad. Se procedió a una colecistectomía parcial reconstitutiva debido a la imposibilidad de exponer adecuadamente el triángulo de Calot y obtener la visión crítica de seguridad *(Figura 6)*. Después, se realizó la fistulectomía empleando una engrapadora endoscópica Endo GIA™ con cartucho dorado, complementando el cierre con sutura intracorpórea de Vicryl® 2-0 y V-Loc™ *(Figura 7)*. Se efectuó un lavado peritoneal abundante y se colocó un drenaje subhepático.

El tiempo quirúrgico endoscópico fue de 45 minutos y el laparoscópico de 3 horas con 30 minutos. El sangrado estimado fue de 100 ml. El paciente evolucionó de manera favorable, inició dieta al día siguiente y fue dado de alta a las 72 horas. En el seguimiento ambulatorio, no presentó complicaciones.

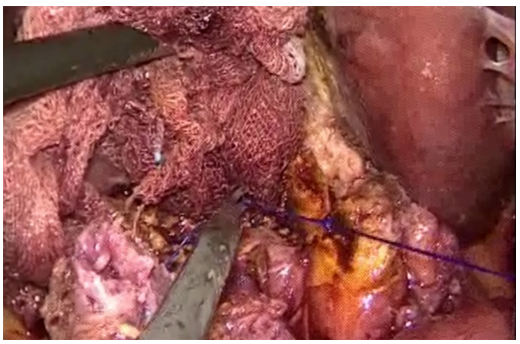

Figura 6: Colecistectomía reconstitutiva.

DISCUSIÓN

La fístula colecistocolónica constituye una entidad infrecuente dentro de las fístulas bilioentéricas, con una incidencia reportada en colecistectomías entre 0.06 y 0.14%, mientras que en series amplias de cirugía biliar se describe una frecuencia global de fístula colecistoentérica de 0.27 a 0.5%.[1,2] La reducción de casos en décadas recientes se ha atribuido al diagnóstico precoz de la colelitiasis mediante ultrasonografía y al incremento en la práctica de colecistectomías tempranas, lo que evita la progresión hacia complicaciones fistulosas.[2] Aunque existe un predominio en mujeres de la sexta y séptima décadas de vida, se han descrito casos en varones y en pacientes más jóvenes, incluso menores de 40 años.[5,6] Nuestro paciente, varón de 72 años con comorbilidades múltiples y colelitiasis no tratada, reúne los factores de riesgo clásicos para esta complicación.

La etiología principal de la fístula colecistocolónica es el proceso inflamatorio crónico vesicular secundario a litiasis. La inflamación persistente y la obstrucción del conducto cístico inducen ulceración e isquemia de la pared vesicular, favoreciendo su adhesión progresiva al colon y la posterior formación de una comunicación anómala.[7] En algunos casos, el síndrome de Mirizzi puede desempeñar un papel al comprimir el árbol biliar y perpetuar el proceso inflamatorio.[6,7,8] En este caso, la colelitiasis de

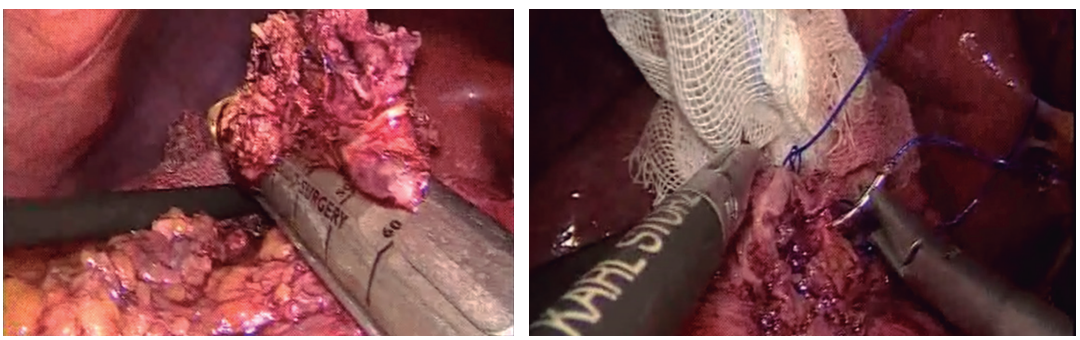

Figura 7: Resección de fístula colecistocolónica con engrapadora endoscópica Endo-GIA con cartucho dorado, complementando el cierre con sutura intracorpórea de Vicryl® 2-0 y V-Loc™.

larga evolución fue el antecedente predisponente que explica la génesis de la fístula.

En el contexto agudo, el íleo biliar colónico ocurre por el paso de cálculos a través de la fístula y su impactación distal. El colon sigmoides es la localización más habitual (85% de los casos) por su calibre reducido (2.5 cm) y la frecuente coexistencia de enfermedad diverticular, que condiciona estrechamientos adicionales.[5,7,9] En nuestro paciente, la tomografía mostró diverticulosis sigmoidea y un cálculo de 3 cm impactado en ese segmento, hallazgos que explican el cuadro obstructivo.

El diagnóstico preoperatorio de la fístula colecistocolónica es poco común: menos del 10% de los casos se identifican antes de la cirugía, y en la serie de Li y colaboradores solo el 31% de las fístulas colecistoentéricas fueron reconocidas en la etapa preoperatoria.[9] En nuestro caso, la sospecha se basó en los hallazgos tomográficos que demostraron el cálculo en colon sigmoides, la dilatación proximal y la vesícula en contacto con la flexura hepática.

En la actualidad, la tomografía contrastada es el método de imagen de elección, con una sensibilidad y especificidad cercanas al 93 y 100%.[1,2,10,11] Aunque la clásica tríada de Rigler (neumobilia, cálculo ectópico y obstrucción intestinal) puede orientar el diagnóstico, solo se observa en menos del 50% de los casos.[10,11]

La colonoscopia fue clave en este paciente, pues no solo confirmó el diagnóstico, sino que permitió la extracción del cálculo de 3 × 2 cm mediante canastilla de Dormia, evitando procedimientos más agresivos como colotomía o resección colónica. En el contexto nacional, se trata de uno de los primeros casos documentados de fístula colecistocolónica complicada con íleo biliar tratados mediante un abordaje secuencial laparoendoscópico, lo que refuerza la importancia de difundir esta experiencia y sumarla a lo reportado internacionalmente.

El manejo de la fístula colecistocolónica continúa siendo motivo de debate y debe individualizarse según el estado del paciente, sus comorbilidades y los hallazgos intraoperatorios.[3,5,12] La cirugía abierta, durante años considerada el estándar, se asocia con mayor morbilidad y estancias hospitalarias prolongadas, especialmente en adultos mayores.[4,9,13] La laparoscopia ha emergido como una alternativa segura y efectiva en centros con experiencia, aunque la tasa de conversión a laparotomía puede alcanzar hasta 60% en fístula colecistocolónica debido a adherencias densas y distorsión anatómica.[1,12]

En nuestro paciente, la combinación de colonoscopia y laparoscopia permitió un manejo integral y mínimamente invasivo en un mismo episodio hospitalario mediante abordaje secuencial. La colecistectomía subtotal reconstitutiva fue la estrategia adecuada ante la imposibilidad de obtener visión crítica de seguridad, técnica respaldada en escenarios de inflamación intensa para reducir el riesgo de lesión biliar mayor.[10,11] El cierre fistuloso se realizó con engrapadora endoscópica y sutura intracorpórea, asegurando un resultado hermético sin necesidad de resección intestinal.

El desenlace clínico fue favorable: inicio temprano de vía oral, alta hospitalaria a las 72 horas y ausencia de complicaciones en el seguimiento. Este resultado contrasta con lo reportado en series internacionales, donde la estancia promedio es de siete a 18 días,[2,9,14,15] y subraya las ventajas del enfoque mínimamente invasivo.

Un aspecto distintivo de este caso es su relevancia académica, ya que, de acuerdo con la revisión bibliográfica, representa una de las primeras descripciones en México de un abordaje laparoendoscópico para fístula colecistocolónica complicada con íleo biliar colónico. Si bien existen reportes aislados en Asia y Europa,[14,15] esta experiencia demuestra que, con un equipo multidisciplinario entrenado y los recursos adecuados, es posible resolver una patología históricamente tratada mediante laparotomía con una estrategia de mínima invasión. Esto aporta evidencia local y refuerza la necesidad de considerar este abordaje como alternativa válida en pacientes seleccionados, especialmente en adultos mayores con comorbilidades significativas.

CONCLUSIONES

La fístula colecistocolónica con íleo biliar es una entidad rara, de difícil diagnóstico y elevada morbimortalidad. El abordaje combinado laparoendoscópico permite resolver la obstrucción

y la fístula en un mismo episodio hospitalario con menor morbilidad y una recuperación más rápida que con cirugía convencional. Este reporte constituye el primero en México en documentar el manejo exitoso de esta patología mediante dicha estrategia, lo que subraya no solo su factibilidad técnica, sino también su valor clínico y académico. En pacientes seleccionados, especialmente adultos mayores con comorbilidades, este enfoque debe considerarse como una alternativa válida dentro del arsenal terapéutico multidisciplinario.

REFERENCIAS

1. Vanetta C, Paladini JI, Di Menno J, Goransky J, Palavecino M, Arbues G, et al. Role of laparoscopy in the treatment of internal biliary fistulas in a high-volume center and a review of the literature. Surg Endosc. 2022; 36: 1799-1805. doi: 10.1007/s00464-021-08459-1.
2. Da Cunha T, Sharma B, Goldenberg S. Colonic gallstone ileus: treatment challenges. Cureus. 2021; 13: e19869.
3. Costi R, Randone B, Violi V, Scatton O, Sarli L, Soubrane O, et al. Cholecystocolonic fistula: facts and myths. A review of the 231 published cases. J Hepatobiliary Pancreat Surg. 2009; 16: 8-18.
4. Li X, Zhao X, Zheng P, Kao X, Xiang X, Ji W. Laparoscopic management of cholecystoenteric fistula: A single-center experience. J Int Med Res. 2017; 45: 1090-1097.
5. Pesce A, Lauro A, Gonella Pacchiotti C, D'Andrea V, Fabbri N, Bertasi M, et al. Like a rolling (Gall)Stone: optimal treatment of gallstone obstruction of the sigmoid colon. Dig Dis Sci. 2024; 69: 1593-1601.
6. Aguilar-Espinosa F, Maza-Sánchez R, Vargas-Solís F, Guerrero-Martínez GA, Medina-Reyes JL, Flores-Quiroz PI. Fístula colecistoduodenal, complicación infrecuente de litiasis vesicular: nuestra experiencia en su manejo quirúrgico. Rev Gastroenterol Mex. 2017; 82: 287-295.
7. Chowbey PK, Bandyopadhyay SK, Sharma A, Khullar R, Soni V, Baijal M. Laparoscopic management of cholecystoenteric fistulas. J Laparoendosc Adv Surg Tech A. 2006; 16: 467-472.
8. Sidhu TS, Jhamb S, Ben David MM. A rare case of a cholecysto-duodenocolonic fistula secondary to cholelithiasis. J Surg Case Rep. 2024; 2024: rjae175.
9. Li M, Behrenbruch C, Jain A, Steven M, Wong A. Cholecystocolonic fistula resulting in large bowel obstruction due to gallstone. ANZ Journal of Surgery. 2021; 91: E729-E730.
10. Inukai K. Gallstone ileus: a review. BMJ Open Gastroenterol. 2019; 6: e000344.
11. Laxague F, Ramos PM, Zanfardini A, Schlottmann F. Pathophysiology, diagnosis, and treatment of colonic gallstone Ileus in an elderly patient. ACG Case Rep J. 2020; 7: e00363.
12. Payá-Llorente C, Vázquez-Tarragón A, Alberola-Soler A, Martínez-Pérez A, Martínez-López E, Santarrufina-Martínez S, et al. Mirizzi syndrome: a new insight provided by a novel classification. Ann Hepatobiliary Pancreat Surg. 2017; 21: 67-75.
13. Csendes A, Díaz JC, Burdiles P, Maluenda F, Nava O. Mirizzi syndrome and cholecystobiliary fistula: a unifying classification. Br J Surg. 1989; 76: 1139-1143.
14. Fujitani K, Hasuike Y, Tsujinaka T, Mishima H, Takeda Y, Shin E, et al. New technique of laparoscopic-assisted excision of a cholecystocolic fistula: report of a case. Surg Today. 2001; 31: 740-742.
15. Wang WK, Yeh CN, Jan YY. Successful laparoscopic management for cholecystoenteric fistula. World J Gastroenterol. 2006; 12: 772-775.

Correspondencia:
Dr. Miguel Ángel Mojarro Cisneros
E-mail: mojarrocisneros@gmail.com