Caso clínico
doi: 10.35366/123067

Cirujano General
Enero-Marzo 2026
Vol. 48, núm. 1 / p. 29-34

Esplenectomía laparoscópica con abordaje lateral en un paciente con trombocitopenia inmunitaria: descripción técnica y resultados

Laparoscopic splenectomy with a lateral approach in a patient with immune thrombocytopenia: technical description and outcomes

César Iván Grande Ramírez,[*,‡] Leonel Lozano Lugo[*,§]

Palabras clave: púrpura trombocitopénica idiopática, esplenectomía, laparoscopia, plaquetas.

Keywords: *purpura thrombocytopenic idiopatic, splenectomy, laparoscopy, platelets.*

[*] Unidad Médica de Alta Especialidad No. 71. Instituto Mexicano del Seguro Social. Torreón, Coahuila.
[‡] Médico residente de cuarto año de Cirugía General. ORCID: 0009-0004-4325-6038
[§] Médico residente de tercer año de Cirugía General. ORCID: 0009-0000-1311-9105

Recibido: 10/08/2025
Aceptado: 31/01/2026

RESUMEN

Introducción: la trombocitopenia inmunitaria es un trastorno adquirido caracterizado por destrucción plaquetaria mediada por autoanticuerpos. En México, su prevalencia estimada es de 9.5 casos por 100,000 habitantes. La esplenectomía es una opción terapéutica en casos refractarios y el abordaje laparoscópico se considera actualmente como el estándar de oro por sus grandes ventajas, aunque requiere una evaluación individualizada de los riesgos y beneficios. **Objetivo:** presentar un caso de esplenectomía laparoscópica por abordaje lateral en un paciente con trombocitopenia inmunitaria refractaria, destacando eficacia y seguridad del abordaje mínimamente invasivo. **Caso clínico:** paciente masculino de 26 años con diagnóstico de trombocitopenia inmunitaria de un año de evolución refractaria al tratamiento conservador. Fue referido al servicio de cirugía general para esplenectomía laparoscópica posterior a aumento temporal de plaquetas con tratamiento agonista del receptor de trombopoyetina. Se realizó esplenectomía laparoscópica con abordaje decúbito lateral derecho con el hallazgo de bazo incrementado de tamaño (13 × 12 × 10 cm). El paciente evolucionó favorablemente y egresó al tercer día con último recuento plaquetario de 169,000/µl. **Conclusión:** la esplenectomía laparoscópica por abordaje lateral es una opción segura y eficaz en pacientes con trombocitopenia inmunitaria refractaria a tratamiento médico, proporcionando ventajas sobre la cirugía convencional. La correcta selección e individualización del abordaje quirúrgico y el trabajo multidisciplinario son clave para el éxito.

ABSTRACT

Introduction: *immune thrombocytopenia is an acquired disorder characterized by autoantibody-mediated platelet destruction. In Mexico, its estimated prevalence is 9.5 cases per 100,000 population. Splenectomy is a therapeutic option in refractory cases, and the laparoscopic approach is currently considered the gold standard due to its significant advantages, although it requires an individualized assessment of risks and benefits.* ***Objective:*** *to present a case of laparoscopic splenectomy using a lateral approach in a patient with refractory immune thrombocytopenia, emphasizing the efficacy and safety of the minimally invasive technique.* ***Clinical case:*** *a 26-year-old male with a one-year history of immune thrombocytopenia refractory to medical treatment was referred for surgical management after a transient increase in platelet count with a thrombopoietin receptor agonist. Laparoscopic splenectomy was performed in the right lateral decubitus position, revealing an enlarged spleen (13 × 12 × 10 cm). The postoperative course was favorable, and the patient was discharged on postoperative day three with a platelet count of 169,000/µl.* ***Conclusion:*** *laparoscopic splenectomy via a lateral approach is a safe and effective option for patients with refractory immune thrombocytopenia, offering advantages over conventional surgery. Proper patient selection, individualized surgical planning, and multidisciplinary management are essential for optimal outcomes.*

Citar como: Grande RCI, Lozano LL. Esplenectomía laparoscópica con abordaje lateral en un paciente con trombocitopenia inmunitaria: descripción técnica y resultados. Cir Gen. 2026; 48 (1): 29-34. https://dx.doi.org/10.35366/123067

INTRODUCCIÓN

La trombocitopenia inmunitaria, anteriormente denominada púrpura trombocitopénica idiopática, se caracteriza por destrucción de plaquetas y megacariocitos, lo que resulta en trombocitopenia (plaquetas < 100,000/µl).[1] La trombocitopenia inmunitaria primaria es un trastorno autoinmunitario. La trombocitopenia inmunitaria secundaria incluye todas las formas de trombocitopenia mediada por enfermedad subyacente. Se asocia con enfermedades como el lupus eritematoso sistémico, síndrome antifosfolípidos, estados de inmunodeficiencia, trastornos linfoproliferativos (leucemia linfocítica crónica, entre otras).[2]

Se estima su incidencia de dos a cinco casos por cada 100,000 habitantes en la población general, con una prevalencia de nueve a 20 casos por cada 100,000 habitantes adultos. Es más común en mujeres en edad fértil y su incidencia alcanza un pico en adultos después de los 60 años con distribución de sexo por igual.[3,4] En México existen pocos datos epidemiológicos acerca de este padecimiento; en el periodo comprendido de 2002 a 2005 se estimó una prevalencia de 9.5 casos por 100,000 habitantes.[5]

La patogenia es compleja y aún no se comprende completamente. El concepto parte de que las plaquetas, recubiertas de anticuerpos, se destruyen prematuramente en el bazo, hígado o ambos, mediante interacción con los receptores Fcγ. Los autoanticuerpos de IgG, producidos por células B, se dirigen contra las glucoproteínas de la membrana plaquetaria, como GPIIb/IIIa. Estos autoanticuerpos pueden inducir la destrucción de plaquetas por el sistema reticuloendotelial, mediada por el complemento o inducida por desialilación, así como inhibir la función de los megacariocitos.[6]

La historia clínica, el examen físico, el hemograma completo y la evaluación del frotis de sangre periférica son los estudios básicos para los pacientes sospechosos.[3] Clínicamente el espectro de presentación es amplio, desde una forma asintomática hasta presencia de hemorragia mucocutánea (petequias, púrpura, equimosis, epistaxis, menorragia), y raramente, hemorragia potencialmente mortal.[7]

No existe una prueba diagnóstica para la trombocitopenia inmunitaria; los anticuerpos antiplaquetarios se detectan solo en el 50 a 60% de los pacientes con este trastorno. Los ensayos para glicoproteínas plaquetarias específicas tienen alta especificidad, pero baja sensibilidad, por lo que son útiles para confirmar, en lugar de descartar, la púrpura trombocitopénica idiopática. No se recomiendan de forma rutinaria, pero pueden ser útiles en situaciones específicas.[1]

Los objetivos del tratamiento deben individualizarse según el paciente, teniendo en cuenta factores como la edad, las comorbilidades que predisponen al sangrado, la actividad, el estilo de vida y las preferencias del paciente. Los principales objetivos del tratamiento de la trombocitopenia inmunitaria son prevenir el sangrado y mantener el recuento de plaquetas por encima de un nivel seguro para minimizar la tendencia al sangrado.[1,3] Las modalidades del tratamiento empleadas se dirigen a varias etapas de su fisiopatología, incluida la inhibición de la síntesis de autoanticuerpos, modulación de la actividad de las células T y la estimulación de la producción de plaquetas.[8]

Los tratamientos de primera línea se centran en inhibir los autoanticuerpos y la destrucción de plaquetas, y consisten, principalmente, en la administración de corticosteroides.[9] En países europeos y americanos también se administran anticuerpos anti-D a los pacientes.[10] El tratamiento de segunda y tercera línea incluyen inmunosupresión (rituximab), esplenectomía y estimulación de megacariocitos para aumentar la producción de plaquetas (agonista del receptor de trombopoyetina [TPO-RA], como romiplostim o eltrombopag).[8]

La esplenectomía (abierta o laparoscópica) está dirigida principalmente para quienes la respuesta a los corticosteroides/inmunosupresores no es la esperada. Una revisión sistemática mostró que sigue siendo la terapia más efectiva para trombocitopenia inmunitaria e indujo remisiones duraderas en el 60 a 70% de los pacientes.[7] De acuerdo con un metaanálisis realizado en 2021, aunque la esplenectomía laparoscópica requiere un mayor tiempo operatorio en comparación con el abordaje abierto, ambos métodos presentan una eficacia similar en términos de respuesta global, tasa de

complicaciones (como infección de la herida quirúrgica y fístula pancreática) y detección de bazos accesorios. Sin embargo, la técnica laparoscópica muestra ventajas significativas al reducir tanto la pérdida sanguínea estimada como la duración de la estancia hospitalaria.[11]

Hoy en día, la esplenectomía laparoscópica es el estándar de oro para el tratamiento de trastornos hematológicos, y este abordaje quirúrgico es el preferido debido a las pequeñas cicatrices realizadas. El abordaje lateral, con posición del paciente en decúbito lateral derecho, es preferible debido a que las vísceras abdominales se desplazan medialmente por gravedad, proporcionando buena exposición del hilio esplénico. Además, se asocia con una menor pérdida de sangre intraoperatoria, menor número de trócares innecesarios, menor tasa de conversión y menor tiempo operatorio.[12]

En cuanto al abordaje inicial, la técnica abierta es preferible, aunque una técnica mediante aguja de Veress puede ser muy útil, especialmente en pacientes obesos. Se puede llevar a cabo la inserción de tres a cuatro trócares, todos los puertos deben ubicarse 3-4 cm por debajo del extremo inferior del bazo para permitir una adecuada visualización y área de trabajo.[13]

PRESENTACIÓN DEL CASO

Paciente masculino de 26 años de edad con los siguientes antecedentes de importancia: niega enfermedades crónico-degenerativas; púrpura trombocitopénica idiopática de un año de diagnóstico en tratamiento con micofenolato de mofetilo, rituximab y manejo previo con eltrombopag; niega eventos quirúrgicos previos; niega alérgicos; y cuenta con esquema de vacunación completa hace un año con meningococo, neumococo y *H. influenzae*.

Inicia su padecimiento actual hace un año con presencia de zonas de lesión caracterizado por petequias, equimosis, zonas de pequeños hematomas y sangrado de mucosas, motivo por el cual decide acudir a valoración donde finalmente el servicio de hematología determina diagnóstico de púrpura trombocitopénica idiopática. Recibió múltiples tratamientos, desde esteroides (como prednisona) hasta anti-CD20 (rituximab, obinutuzumab) y análogos de TPO (eltrombopag), así como otros inmunosupresores como micofenolato de mofetilo. Cuenta con tomografía axial computarizada simple y contrastada de abdomen del 08/03/25, en la cual se observa hepatoesplenomegalia, índice esplénico de 519 ml con volumen aproximado de 331 ml *(Figura 1)*. Laboratorios del 16/05/25: leucocitos: 13,000 cel/μL; hemoglobina: 12.3 g/dl; hematocrito: 36%; plaquetas: 150,000/μl.

Es enviado al servicio de cirugía general para valoración de esplenectomía, al contar con protocolo completo, con recuento plaquetario de 47,000 previo a manejo con eltrombopag y último recuento de 132,000 posterior a TPO-RA, se decidió programar para cirugía el día 15/06/2025 para esplenectomía laparoscópica.

Se inició el procedimiento colocando al paciente en decúbito lateral derecho, previa asepsia y antisepsia, se procedió a colocar los trocares laparoscópicos. Primero, se realizó neumoperitoneo a través de aguja Veress punto medio de la línea entre margen subcostal izquierdo y cicatriz umbilical; posteriormente, con un neumoperitoneo de 12 mmHg, se introdujo trocar de 10 mm, segundo trocar de 10 mm a nivel de línea axilar anterior izquierda, subcostal a aproximadamente 8 cm del primer trocar, el tercer trocar de 5 mm por debajo del reborde costal a nivel de la línea media

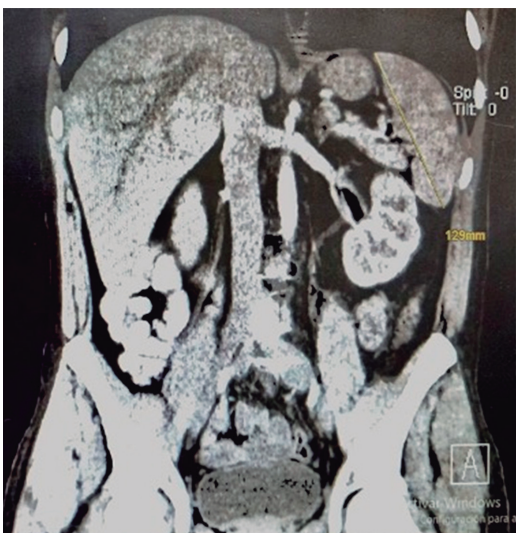

Figura 1: Tomografía computarizada simple y contrastada de abdomen en corte sagital. Se observa bazo con longitud cráneo-caudal mayor de 12.9 cm.

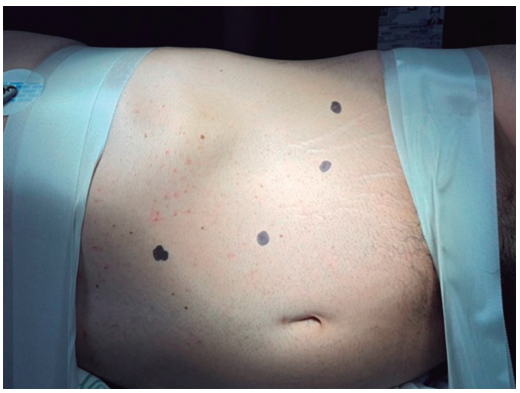

Figura 2: Paciente en posición de decúbito lateral derecho. Marcaje previo a colocación de trocares laparoscópicos, dos de 10 mm y dos de 5 mm.

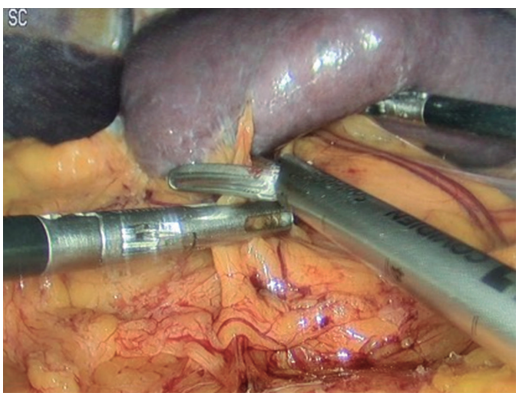

Figura 3: Polo inferior del bazo con liberación del ligamento esplenocólico.

clavicular y, por último, el cuarto trocar de 5 mm a nivel de línea axilar posterior a 2 cm del margen costal *(Figura 2)*.

Se observó un bazo incrementado de tamaño con dimensiones de 13 × 12 × 10 cm. Se inició disección en el polo inferior del bazo, liberando desde el ángulo esplénico del colon y el ligamento esplenocólico; posteriormente, se realizó la liberación del pliegue preesplénico y del ligamento gastroesplénico con disección y hemostasia con energía ultrasónica *(Figuras 3 y 4)*.

Se procedió a realizar disección del ligamento esplenorrenal y parte del ligamento pancreatoesplénico hasta identificar hilio esplénico con su arteria y vena esplénica en disposición simple. Se disecaron por separado y se colocó Hem-o-lok, dos proximales y uno distal, así como corte con energía ultrasónica *(Figura 5)*.

Por último, se realizó liberación del bazo en el ligamento frenoesplénico *(Figura 6)*, se extrajo el

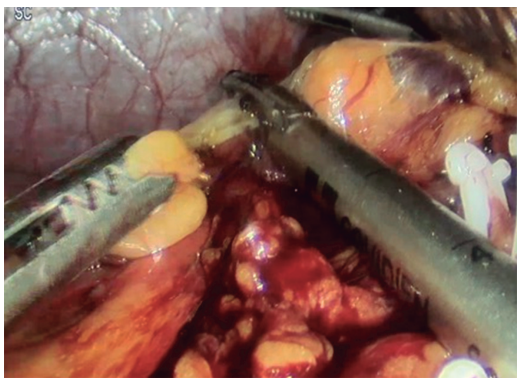

Figura 4: Liberación del pliegue preesplénico y ligamento gastroesplénico con sus vasos gástricos cortos.

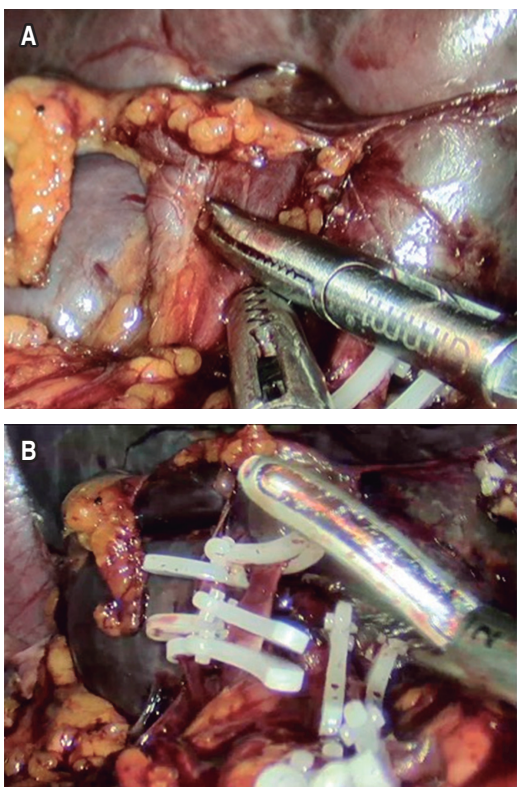

Figura 5: Identificación de hilio esplénico. **A)** Disección de arteria (izquierda) y vena esplénica (derecha). **B)** Colocación de Hem-o-lok, dos proximales y uno distal.

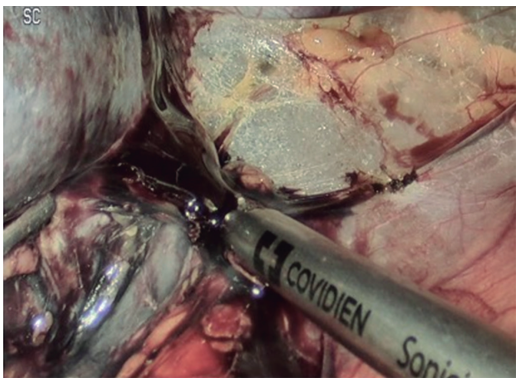

Figura 6: Disección y liberación de ligamento frenoesplénico.

bazo con endobag por segundo trocar de 10 mm con morcelación utilizando pinza de anillos y, finalmente, se colocó drenaje en fosa esplénica.

Se ingresó a piso para vigilancia y egresó al tercer día por indicación de hematología con control plaquetario de 169,000 y cita a consulta externa.

DISCUSIÓN

La trombocitopenia inmunitaria, siendo un trastorno autoinmunitario caracterizado por la destrucción de plaquetas mediada por autoanticuerpos, puede presentar desafíos terapéuticos en casos de resistencia a tratamientos conservadores, donde la esplenectomía ha demostrado ser una opción eficaz.[2]

La esplenectomía laparoscópica es el estándar de oro en el manejo quirúrgico de la trombocitopenia inmunitaria refractaria a tratamiento médico, como lo demuestra el caso presentado donde se mostró resistente a múltiples tratamientos farmacológicos y quien finalmente fue sometido a una esplenectomía laparoscópica con resultados satisfactorios.

La elección del abordaje laparoscópico para la esplenectomía ha sido respaldada por numerosos estudios, mostrando ventajas significativas respecto a la vía abierta, incluyendo menor pérdida sanguínea, menor tiempo de recuperación, menor estadía hospitalaria y un mejor perfil estético.[11]

En este caso, el abordaje lateral facilitó la exposición del hilio esplénico y permitió una disección segura, reduciendo el riesgo de lesión visceral o vascular.[12] La detección y manejo adecuado del hilio, junto con la liberación cuidadosa de los ligamentos esplenocólico, esplenorrenal, gastroesplénico, pliegue preesplénico y pancreatoesplénicos, garantizó un procedimiento seguro y eficaz.[14]

El uso de energía ultrasónica para la disección de ligamentos (esplenocólico, gastroesplénico) y el clipaje con Hem-o-lok del hilio esplénico optimizaron la hemostasia, clave en pacientes con trombocitopenia. Otra opción viable y segura para manejar el hilio es con uso de engrapadoras vasculares. El bazo de nuestro paciente (13 cm) no superó los 20 cm (límite para la esplenectomía laparoscópica de acuerdo con W Hope y colaboradores).[13] Su volumen aumentado (331 ml) requirió morcelación para extracción, evitando ampliar incisiones. Esto refuerza que la esplenectomía laparoscópica es viable en esplenomegalias moderadas con técnica experta.

En los casos electivos se recomienda vacunación preoperatoria contra organismos encapsulados (neumococo, meningococo, *H. influenzae* tipo B) de 2-4 o de 10-12 semanas antes del procedimiento para que se complete el esquema con cobertura previamente indicada, así como las vacunas que por edad/riesgo tenga por aplicarse, y si es posible seis meses antes del tratamiento con rituximab.[1,2] La colocación de drenaje en fosa esplénica siguieron las guías para reducir riesgos de sepsis y colecciones postoperatorias.[15]

En situaciones que no se logre vacunación previa al procedimiento, es recomendable una vacunación 14 días posterior al procedimiento quirúrgico.

CONCLUSIONES

La esplenectomía laparoscópica, especialmente con abordaje lateral, es una opción quirúrgica segura y eficaz en pacientes con trombocitopenia inmunitaria refractaria a tratamiento médico, ofreciendo alta tasa de remisión y presentando ventajas sobre la cirugía convencional. La selección adecuada del paciente, la planificación individualizada y la experiencia quirúrgica son determinantes para el éxito del procedimiento.

REFERENCIAS

1. Gafter-Gvili A. Current approaches for the diagnosis and management of immune thrombocytopenia. Eur J Intern Med. 2023; 108: 18-24.
2. Bussel J, Cooper N, Boccia R, Zaja F, Newland A. Immune thrombocytopenia. Expert Rev Hematol. 2021; 14: 1013-1025.
3. Liu XG, Hou Y, Hou M. How we treat primary immune thrombocytopenia in adults. J Hematol Oncol. 2023; 16: 4.
4. Neunert C, Terrell DR, Arnold DM, Buchanan G, Cines DB, Cooper N, et al. American Society of Hematology 2019 guidelines for immune thrombocytopenia. Blood Adv. 2019; 3: 3829-3866.
5. Córdova Pluma VH, Vega López CA, Ortega Chavarría JO. Trombocitopenia inmunitaria primaria. Med Interna México. 2020; 36: 660-669.
6. Tinazzi E, Osti N, Beri R, Argentino G, Veneri D, Dima F, et al. Pathogenesis of immune thrombocytopenia in common variable immunodeficiency. Autoimmun Rev. 2020; 19: 102616.
7. Cooper N, Ghanima W. Immune thrombocytopenia. N Engl J Med. 2019; 381: 945-955.
8. Cejudo Nevarez TA, Guerrero Del Rio FJ. Nuevo tratado de cirugía general. Ciudad de México: El Manual Moderno; 2024.
9. DeSouza S, Angelini D. Updated guidelines for immune thrombocytopenic purpura: Expanded management options. Cleve Clin J Med. 2021; 88: 664-668.
10. Peng B, editor. Laparoscopic surgery of the spleen [Internet]. Singapore: Springer Singapore; 2021. Available in: https://link.springer.com/10.1007/978-981-16-1216-9
11. Zhu QL, Wu W. Comparison of clinical efficacy of laparoscopic splenectomy versus open splenectomy for idiopathic thrombocytopenic purpura: A meta-analysis. Medicine (Baltimore). 2021; 100: e24436.
12. Spoletini D, Lisi G, Levi Sandri GB, Grieco M, Marcellinaro R, Sorrentino F, et al. Technique of laparoscopic splenectomy. Ann Laparosc Endosc Surg. 2020; 5: 23.
13. Hope WW, Sheneman DE, Kercher KW. Laparoscopic splenectomy: background, indications, contraindications. Medscape [Internet]. 2023. Available in: https://emedicine.medscape.com/article/1829873-overview
14. Skandalakis LJ. Anatomía y técnicas quirúrgicas. 5a ed. Ciudad Autónoma de Buenos Aires: Ediciones Journal S.A.; 2024.
15. Spoletini D, Lisi G, Grieco M, Levi Sandri GB, Marcellinaro R, Carlini M. Technique of laparoscopic splenectomy: how I do it. Ann Laparosc Endosc Surg. 2021; 6: 24.

Correspondencia:
Dr. César Iván Grande Ramírez
E-mail: cesargrander@gmail.com