ARTÍCULO ORIGINAL
doi: 10.35366/123066

Cirujano General
Enero-Marzo 2026
Vol. 48, núm. 1 / p. 24-28

Experiencia en cirugía minilaparoscópica con trócares de baja fricción. Reporte de 922 casos

Experience in minilaparoscopic surgery with low-friction trocars. Report of 922 cases

Carlos Mendoza Calderón,* Roberto Aldo Dávila Arriaga‡

Palabras clave: minilaparoscopia, baja fricción, colangiografía, transabdominal preperitoneal, malla sin fijación.

Keywords: *minilaparoscopy, low friction, cholangiography, preperitoneal transabdominal, nonfixation mesh.*

RESUMEN

Introducción: en 1996 nace una variante a la cirugía de accesos mínimos para el tratamiento de diversas patologías denominada minilaparoscopia, cuyo propósito es disminuir el trauma quirúrgico a través de la disminución del diámetro del instrumental habitual. **Objetivo:** mostrar la experiencia de nuestro grupo quirúrgico en la realización de procedimientos quirúrgicos, mediante la aplicación de cirugía minilaparoscópica con trócares de baja fricción, en un periodo de 10 años, demostrando que esta técnica es factible, reproducible, costo-efectiva; además, cuenta con el beneficio estético para el tratamiento de diversas patologías. **Material y métodos:** se incluyeron 922 casos de pacientes sometidos a cirugía minilaparoscópica utilizando trócares de baja fricción, de mayo del 2013 a diciembre del 2023. **Resultados:** de los 922 casos totales, 342 (37.09%) correspondieron a apendicectomías, donde el grado de severidad más frecuente fue el III; el tiempo quirúrgico promedio fue de 60 minutos. En 457 colecistectomías (49.56%), el grado de severidad más frecuente fue Parkland II; el tiempo quirúrgico promedio fue de 60 minutos; se tuvo una conversión a cirugía abierta del 13%. De las 96 hernioplastías inguinales (10.41%), el tipo más frecuente fue L2 de acuerdo con la Clasificación Europea de Hernia; el tiempo quirúrgico promedio fue de 120 minutos y el 43.7% tuvo puntaje de 1 a 3 en la escala EVA. Finalmente, para los 27 casos de procedimientos misceláneos (2.92%), el tiempo quirúrgico promedio fue de 60 minutos. **Conclusiones:** conforme a los resultados obtenido en nuestra institución, la cirugía minilaparoscópica es una técnica factible y reproducible. No existe diferencia alguna entre la cirugía minilaparoscópica y la cirugía laparoscópica convencional.

ABSTRACT

Introduction: *in 1996, a variant of minimally invasive surgery was created for the treatment of various pathologies called minilaparoscopy, whose purpose is to reduce surgical trauma through the reduction of the diameter of the usual instruments.* ***Objective:*** *to present our surgical group's experience performing surgical procedures using mini-laparoscopic surgery with low-friction trocars over a 10-year period, demonstrating that this technique is feasible, reproducible, cost-effective, and offers aesthetic benefits for the treatment of various pathologies.* ***Material and methods:*** *the study included 922 cases of patients who underwent mini-laparoscopic surgery using low-friction trocars from May 2013 to December 2023.* ***Results:*** *of the 922 total cases, 342 (37.09%) were appendectomies, with the most frequent severity grade being grade III; the average surgical time was 60 minutes. In 457 cholecystectomies (49.56%), the most frequent severity grade was Parkland II; the average operative time was 60 minutes; there was a 13% conversion to open surgery. Of the 96 inguinal hernioplasties (10.41%), the most frequent type was L2 according to the European Hernia Classification; the average operative time was 120 minutes, and 43.7% had a score of 1 to 3 on the VAS scale. Finally, for the 27 cases of miscellaneous procedures (2.92%), the average operative time was 60 minutes.* ***Conclusions:*** *based on the results obtained at our institution, minilaparoscopic surgery is a feasible and reproducible technique. Furthermore, there is no difference between minilaparoscopic surgery and conventional laparoscopic surgery.*

* Jefe del Servicio de Cirugía. ORCID: 0000-0002-6607-3769
‡ Médico adscrito de Cirugía, Central Quirúrgica Tenancingo. Tenancingo, México. ORCID: 0009-0000-8705-5079

Recibido: 11/08/2025
Aceptado: 31/01/2026

Citar como: Mendoza CC, Dávila ARA. Experiencia en cirugía minilaparoscópica con trócares de baja fricción. Reporte de 922 casos. Cir Gen. 2026; 48 (1): 24-28. https://dx.doi.org/10.35366/123066

INTRODUCCIÓN

A través de los años se han mejorado la técnica y los instrumentos empleados en la cirugía laparoscópica; asimismo, han surgido nuevas técnicas quirúrgicas, entre las que destaca la minilaparoscopia. Esta técnica consiste en el empleo de trócares miniaturizados que varían en una medida de 3 mm o menos para los instrumentos y entre 5 a 10 mm de diámetro para el laparoscopio.[1,2]

El primer intento registrado del uso de minilaparoscopia en una colecistectomía fue en 1996 por Kimura y colaboradores. A partir de esto, se han realizado estudios en los que se comprueba la eficacia de esta técnica, siendo de los primeros en realizar estudios con una muestra significativa Gagner y su equipo, en 1998, y Reardon y colegas, en 1999.[3-5]

Las ventajas teóricas de la minilaparoscopia frente a la laparoscopia convencional son la menor tensión generada, con un diámetro menor de los instrumentos, así como un menor trauma a tejidos y, por ende, menor respuesta inflamatoria y mejor cosmesis.[4]

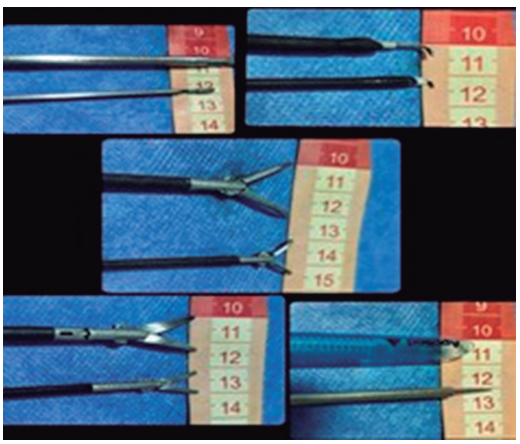

Figura 1: Figura comparativa instrumental de 5 y 3 mm.

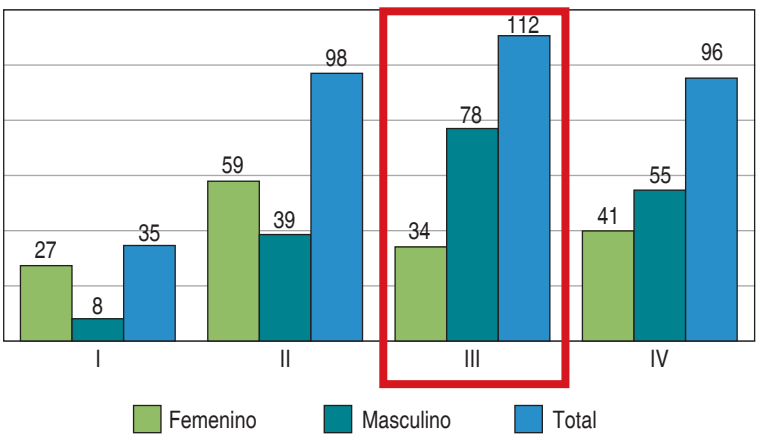

Figura 2: Grados de inflamación apendicular.

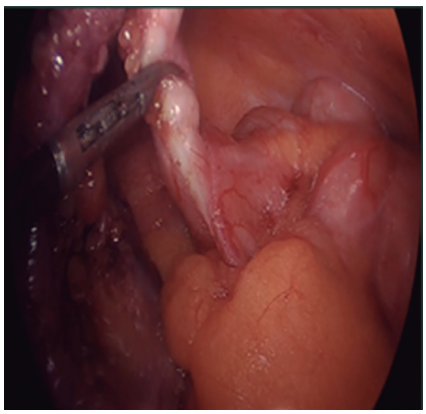

Figura 3: Apendicectomía con instrumental de 3 mm.

MATERIAL Y MÉTODOS

Se incluyeron en el estudio 922 casos (342 apendicectomías, 457 colecistectomías, 96 hernioplastías inguinales y 27 procedimientos misceláneos) de pacientes que fueron sometidos a cirugía minilaparoscópica utilizando los trócares de baja fricción *(Figura 1)*, en un periodo de mayo del 2013 a diciembre del 2023 en nuestra institución, Central Quirúrgica Tenancingo; en el 100% de los casos fueron realizadas por el mismo equipo quirúrgico.[1,2]

Se tomaron como variables edad, sexo, cantidad de CO_2, tiempo de la cirugía, patologías, conversiones, si se llevó a cabo lavado, drenaje y/o aspiración, escala del dolor, tipo de antibiótico, estancia hospitalaria, material que se utilizó para el cierre y complicaciones.

Análisis estadístico: estudio retrospectivo, descriptivo y observacional. Para el análisis estadístico de los datos se utilizó el software Excel, utilizando medidas absolutas, de frecuencia, así como medidas de tendencia central (medianas) y de dispersión (intervalo mínimo–máximo).

Criterios de inclusión: se incluyeron todos los pacientes que fueron sometidos a cirugía minilaparoscópica, incluyendo apendicectomías, colecistectomías, hernioplastías inguinales y otros (quistes ovario, quistes hepáticos, resección quiste ovario, salpingoclasia), utilizando trócares de baja fricción (3 mm, creados por el Dr. Gustavo Carvalho, cirujano brasileño, pionero de la minilaparoscopía).[1,2]

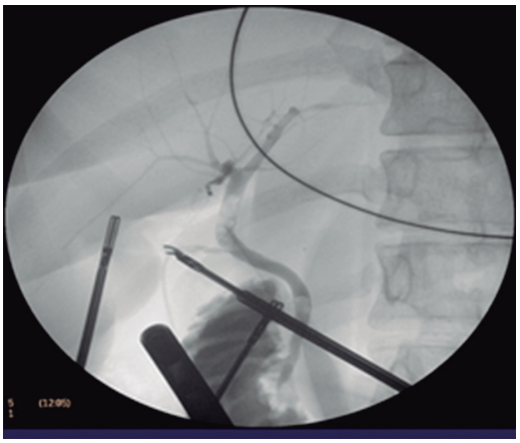

Figura 4: Ejecución de colangiografía transoperatoria con miniinstrumentos.

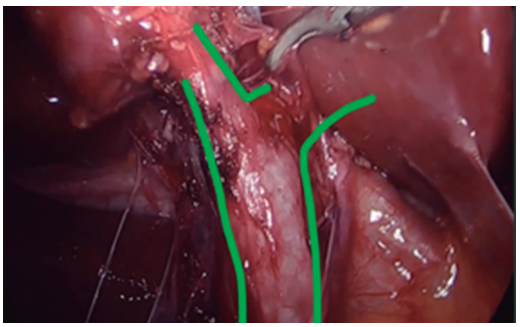

Figura 5: Identificación vía biliar.

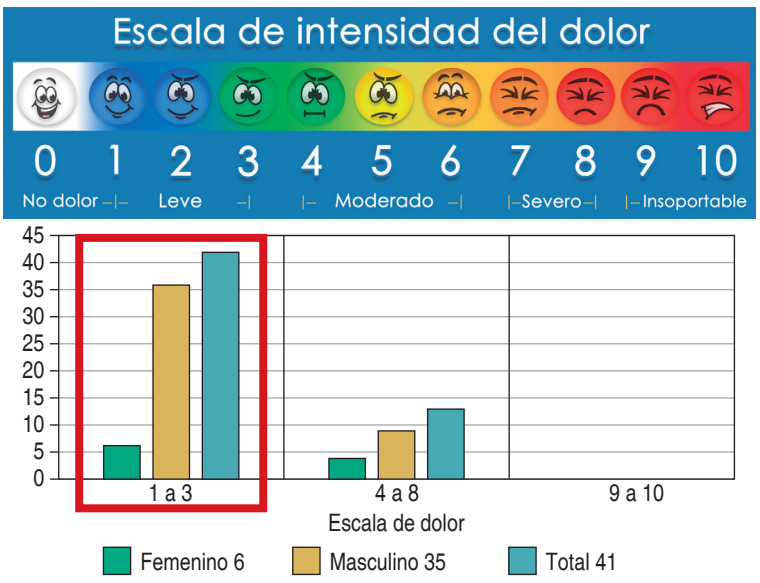

Figura 6: Escala visual analógica para dolor postoperatorio.

RESULTADOS

De los 342 casos de apendicectomías, la edad promedio fue de los 11 a los 20 años; el grado de severidad más frecuente fue la apendicitis grado III *(Figuras 2 y 3)*; el tiempo quirúrgico promedio fue de 60 minutos y el 58.1% tuvo un puntaje de 0 en la escala visual analógica (EVA) para el dolor.

De las 457 colecistectomías, la edad promedio fue de los 41 a los 50 años; el grado de severidad más frecuente fue Parkland II; el tiempo quirúrgico promedio fue de 60 minutos; se tuvo una conversión a cirugía abierta del 13%, con la posibilidad de realizar, incluso ante eventuales casos de coledocolitiasis, colangiografías transoperatorias *(Figura 4)*, así como de ejecutar la visión crítica de seguridad *(Figura 5)*; el 37% tuvo un puntaje de 0 en la escala EVA para el dolor.

De las 96 hernioplastías inguinales, la edad promedio fue de los 61 a los 80 años; el tipo más frecuente fue L2 de acuerdo con la Clasificación Europea de Hernia; el tiempo quirúrgico promedio fue de 120 minutos y el 43.7% tuvo un puntaje de 1 a 3 en la escala EVA para el dolor *(Figura 6)*.

En relación con los 27 casos de procedimientos misceláneos, la edad promedio fue de los 21 a los 30 años, el tiempo quirúrgico promedio fue de 60 minutos y el 88.8% no refirió dolor en el postquirúrgico.

DISCUSIÓN

Con el desarrollo del presente trabajo, bajo el análisis retrospectivo, podemos resaltar que la cirugía de mínima invasión, específicamente la cirugía minilaparoscópica, es una técnica factible, que puede y debe ser incluida dentro de las técnicas quirúrgicas emergentes y que todo cirujano debe conocer y manejar. Es una técnica que se caracteriza por generar menor daño tisular a los tejidos; cuenta con una altísi-

ma satisfacción de los pacientes. Lo anterior ha sido claramente detallado en publicaciones de grandes referentes internacionales de la cirugía minilaparoscópica, como el Dr. Gustavo Carvalho, de Recife, Brasil, y el Dr. Moreno Paquentín, de la Ciudad de México, con quienes hemos tenido colaboración.

Consideramos que la cirugía minilaparoscópica es una técnica quirúrgica que, como todas, después de adquirir el instrumental y la curva de aprendizaje necesaria, posee los beneficios de la cirugía laparoscópica convencional, además de una excelente visión de las estructuras, adecuada ergonomía y menor daño tisular a la pared abdominal. Cuenta también con un beneficio económico, al ser costo-efectiva, disminuye el consumo de CO_2 y tiene ese plus en la satisfacción de la cosmesis.

Respecto al estado nutricional de nuestra población, la cirugía minilaparoscópica es reproducible aún con índices de masa corporal por arriba de los 25 kg/m^2, correspondiente a sobrepeso, o incluso casos de obesidad.

La ejecución de cirugía minilaparoscópica es posible en apendicectomía incluso ante casos de apendicitis grado III o IV; en hernioplastía, es posible en defectos herniarios desde L1 hasta L4; en nuestro estudio, sin fijación de malla, como también se encuentra documentado en el trabajo del reconocido Dr. Palmisano, de Argentina, teniendo la posibilidad de colocar algún tipo de drenaje si así lo requiriera.[6-15]

Finalmente, respecto al tiempo quirúrgico, éste es muy similar al de una laparoscopia convencional, con lo que coinciden algunas publicaciones, y no representa un aspecto desfavorable para su ejecución.

CONCLUSIONES

Con la realización del presente estudio concluimos que la cirugía minilaparoscópica mediante el empleo de trócares de baja fricción es una técnica segura, factible y reproducible en cualquier centro hospitalario de México, además de costo-efectiva.

Como todas las técnicas quirúrgicas, requiere la adquisición del instrumental necesario, una serie de cuidados al instrumental dependiendo de su diámetro y la realización de un entrenamiento con su correspondiente curva de aprendizaje.

Además de los beneficios la cirugía laparoscópica convencional, se trata de una técnica quirúrgica actual, segura y con resultados estéticos, con una alta satisfacción por parte de los pacientes. También permite una disminución importante del dolor postoperatorio debido a que se genera un menor daño tisular a la pared abdominal, lo cual está relacionado, en términos matemáticos, con el diámetro de su instrumental.

AGRADECIMIENTOS

Al equipo de trabajo de nuestra institución, la Central Quirúrgica Tenancingo, por su profesionalismo y pasión.

A la Asociación Mexicana de Cirugía General, por respaldar la divulgación profesional de nuestra experiencia en el mundo de la Cirugía General.

REFERENCIAS

1. Gagner M, Garcia-Ruiz A. Technical aspects of minimally invasive abdominal surgery performed with needlescopic instruments. Surg Laparosc Endosc. 1998; 8: 171-179.
2. Schmidt J. Minilaparoskopie mit 5-mm-Optik und 3-mm-Trokaren [Minilaparoscopy with 5 mm optics and 3 mm trocars]. Chirurg. 2017; 88: 647-655. German. doi: 10.1007/s00104-017-0437-9.
3. Reardon PR, Kamelgard JI, Applebaum B, Rossman L, Brunicardi FC. Feasibility of laparoscopic cholecystectomy with miniaturized instrumentation in 50 consecutive cases. World J Surg. 1999; 23: 128-131; discussion 131-2.
4. Thakur V, Schlachta CM, Jayaraman S. Minilaparoscopic versus conventional laparoscopic cholecystectomy a systematic review and meta-analysis. Ann Surg. 2011; 253: 244-258.
5. Yuan RH, Lee WJ, Yu SC. Mini-laparoscopic cholecystectomy: a cosmetically better, almost scarless procedure. J Laparoendosc Adv Surg Tech A. 1997; 7: 205-211.
6. Coletta LA, Gil BZ, Zanatto RM. Minilaparoscopic appendectomy. Arq Bras Cir Dig. 2016; 29: 53-56.
7. Smith AI, Royston CM, Sedman PC. Stapled and nonstapled laparoscopic transabdominal preperitoneal (TAPP) inguinal hernia repair. A prospective randomized trial. Surg Endosc. 1999; 13: 804-806.
8. Marenco-de la Cuadra B, Retamar-Gentil M, Sánchez-Ramírez M, Guadalajara-Jurado JF, Cano-Matías A, López-Ruíz JA. Tipos de hernias. Clasificaciones actuales. Cir Andal. 2018; 29: 77-79.

9. Claus C, Furtado M, Malcher F, Cavazzola LT, Felix E. Ten golden rules for a safe MIS inguinal hernia repair using a new anatomical concept as a guide. Surg Endosc. 2020; 34: 1458-1464.
10. Daes J, Felix E. Critical view of the myopectineal orifice. Ann Surg. 2017; 266: e1-e2.
11. Domínguez LC, Sanabria A, Valentín-Vega N, Osorio C. Se Debe fijar la malla durante la herniorrafia inguinal? Rev Colomb Cir. 2012; 27: 202-212.
12. Mayer F, Niebuhr H, Lechner M, Dinnewitzer A, Kohler G, Hukauf M, et al. When is mesh fixation in TAPP-repair of primary inguinal hernia repair necessary? The register-based analysis of 11,230 cases. Surg Endosc. 2016; 30: 4363-4371.
13. Irving SO, Deans GT, Sedman P, Royston CMS, Brough WA. Does the mesh move after TAPP hernia repair? An X Ray Study. Minim Invasive Ther (Suppl). 1995; 4: 54.
14. Li W, Sun D, Sun Y, Cen Y, Li S, Xu Q, et al. The effect of transabdominal preperitoneal (TAPP) inguinal hernioplasty on chronic pain and quality of life of patients: mesh fixation versus non-fixation. Surg Endosc. 2017; 31: 4238-4243.
15. Palmisano EM, Blanco M. Hernioplastía inguinal transabdominal preperitoneal (TAPP) sin fijación de la malla. Experiencia inicial a corto plazo. Rev Hispanoam Hernia. 2020; 8: 19-24.

Correspondencia:
Dr. Roberto Aldo Dávila Arriaga
E-mail: pc_aldo29@hotmail.com