Caso clínico
doi: 10.35366/122127

Cirujano General
Octubre-Diciembre 2025
Vol. 47, núm. 4 / p. 271-275

Uropatía obstructiva bilateral asociada a enfermedad de Ormond

Bilateral obstructive uropathy associated with Ormond's disease

Victoria W Sánchez Ramírez,[*,‡] Oscar Reyes Arias,[*,‡]
Juan P Landaverde Sandoval,[§] Roberto Elías Damacio Breton[*,¶]

Palabras clave: fibrosis retroperitoneal, enfermedad relacionada con la inmunoglobulina G4, informes de casos, diagnóstico, terapéutica.

Keywords: *retroperitoneal fibrosis, immunoglobulin G4-related disease, case reports, diagnosis, therapeutics.*

RESUMEN

La fibrosis retroperitoneal es una enfermedad rara caracterizada por la proliferación de tejido inflamatorio y fibroso en el retroperitoneo. Suele localizarse alrededor de la aorta abdominal infrarrenal y las arterias iliacas, afectando a los uréteres u otros órganos retroperitoneales. En el 70% de los casos, la enfermedad es idiopática y puede estar relacionada con la inmunoglobulina G4. A continuación se presenta el caso clínico de un hombre de 48 años con antecedente de diabetes, quien inició en 2021 con dolor abdominal en hipocondrio derecho irradiado a la región lumbar, náuseas y vómito. Se diagnosticó fibrosis retroperitoneal idiopática tras estudios de imagen y biopsia que revelaron fibrosis intersticial y paniculitis crónica. Se realizó nefrostomía derecha y colocación de catéter doble J izquierdo debido a obstrucción ureteral bilateral junto con inmunosupresión, presentando mejoría parcial, por lo que se decidió realizar ureterólisis y peritonización bilateral. El paciente evolucionó favorablemente en el periodo postquirúrgico. El uso de *stents* ureterales puede tener éxito en aliviar la obstrucción urinaria; sin embargo, estos *stents* son solo para uso temporal. Por esta razón, la ureterólisis quirúrgica sigue siendo piedra angular en el tratamiento. Este caso resalta el interés clínico en la fibrosis retroperitoneal, a menudo manejada por cirujanos, urólogos, cirujanos vasculares, nefrólogos y reumatólogos enfatizando la importancia del análisis multidisciplinario en condiciones poco comunes.

ABSTRACT

Retroperitoneal fibrosis is a rare disease characterized by the proliferation of inflammatory and fibrous tissue in the retroperitoneum. It is usually located around the infrarenal abdominal aorta and iliac arteries, affecting the ureters or other retroperitoneal organs. In 70% of cases, the disease is idiopathic and may be related to immunoglobulin G4. Below is the clinical case of a 48-year-old man with a history of diabetes, who began in 2021 with abdominal pain in the right upper quadrant radiating to the lumbar region, nausea and vomiting. Idiopathic retroperitoneal fibrosis was diagnosed after imaging and biopsy studies revealed interstitial fibrosis and chronic panniculitis. A right nephrostomy and placement of a left double J catheter was performed due to bilateral ureteral obstruction along with immunosuppression, presenting partial improvement. Therefore, it was decided to perform bilateral ureterolysis and peritonization. The patient progresses favorably in the postoperative period. The use of ureteral stents may be successful in relieving urinary obstruction; however, these stents are only for temporary use. For this reason, surgical ureterolysis remains the cornerstone of treatment. This case highlights the clinical interest in retroperitoneal fibrosis, often managed by surgeons, urologists, vascular surgeons, nephrologists and rheumatologists, emphasizing the importance of multidisciplinary analysis in unusual conditions.

[*] Hospital ISSSTEP. Puebla, México.
[‡] Médico adscrito. Servicio de Urología.
[§] Residente del tercer año de Urología. Hospital Regional de Alta Especialidad ISSSTE Puebla. Puebla, México.
[¶] Residente de tercer año de Cirugía General.

Recibido: 07/07/2024
Aceptado: 11/11/2025

Abreviaturas:
BUN = nitrógeno ureico
IgG4 = inmunoglobulina G4
IgG = inmunoglobulina G
IL-4 = interleucina-4
PCR = proteína C reactiva
Th17 = células T helper 17
Treg = células T reguladoras
VSG = velocidad de sedimentación globular

Citar como: Sánchez RVW, Reyes AO, Landaverde SJP, Damacio BRE. Uropatía obstructiva bilateral asociada a enfermedad de Ormond. Cir Gen. 2025; 47 (4): 271-275. https://dx.doi.org/10.35366/122127

INTRODUCCIÓN

La enfermedad de Ormond, o fibrosis retroperitoneal idiopática, es una patología rara descrita por primera vez por el Dr. Kelso Ormond en 1948.[1] Se caracteriza por un proceso inflamatorio y cicatrizante del retroperitoneo que causa compresión de las estructuras comprendidas en él, como los uréteres, vasos sanguíneos y otros órganos. Su incidencia exacta es desconocida, se estima en 1.3 por 100,000 casos anuales, afectando de manera predominante a hombres entre 40 y 60 años. Es de etiología desconocida, aunque se ha sugerido una posible relación con procesos autoinmunes y enfermedades crónicas. Se caracteriza por síntomas inespecíficos como dolor lumbar, pérdida de peso y malestar general, por lo que, con frecuencia, lleva a un retraso en el diagnóstico.[2]

Debido a su rareza y la variedad de síntomas que presenta, es importante para el médico conocer su presentación, abordaje y tratamiento médico y quirúrgico. A continuación, se presentará el caso de un paciente con diagnóstico de enfermedad de Ormond, destacando su presentación clínica, los desafíos diagnósticos y el manejo terapéutico empleado. A través de este caso se pretende proporcionar una visión integral de esta enfermedad poco común y subrayar la importancia de una evaluación multidisciplinaria para su diagnóstico y tratamiento oportuno.

PRESENTACIÓN DEL CASO

Masculino de 48 años con antecedentes de diabetes de larga evolución quien inicia padecimiento actual en noviembre de 2021, con dolor abdominal en hipocondrio derecho con irradiación a región lumbar bilateral que se acompaña de náuseas y vómito.

Acude a servicio de urgencias donde se realizan estudios séricos, los cuales reportan leucocitos 17.26 × $10^3/\mu l$, urea 10^3 mg/dl, nitrógeno ureico (BUN) 50.7 mg/dl, creatinina 3.4 mg/dl. Así mismo, se solicita tomografía abdominopélvica simple, la cual reporta dilatación de sistemas colectores de ambas unidades renales secundario a imagen hiperdensa dependiente de retroperitoneo *(Figura 1)*. Por el hallazgo tomográfico se solicitó valoración a servicio de oncología quirúrgica quien realizó biopsia de tumor retroperitoneal, el resultado de histopatología fue fibrosis intersticial moderada y paniculitis septal y lobulillar crónica moderada. Durante su internamiento presentó evolución tórpida con persistencia de elevación de azoados, razón por la cual se decidió su envío a centro de tercer nivel. Se solicitaron laboratorios, los cuales se reportaron con leucocitos 22.3 × $10^3/\mu l$, urea 136 mg/dl, BUN 67.5 mg/dl, creatinina 4.1 mg/dl, velocidad de sedimentación globular (VSG) 89 mm/h, proteína C reactiva (PCR) 7.57 mg/dl, inmunoglobulina G (IgG) 1,783.00 mg/dl e interleucina-4 (IL-4) 16 pg/ml. Es valorado por el servicio de urología quien, por antecedentes tomográficos, laboratoriales e histopatológicos integró diagnóstico de fibrosis retroperitoneal idiopática. Se decidió colocar catéteres doble J bilaterales, sin embargo, fracasó la colocación en el lado derecho. Se realizó pielografía ascendente en la que se confirmó el estrechamiento del uréter derecho. Por tanto, se efectuó nefrostomía derecha *(Figura 2)*.

Posterior a derivación urinaria, fue valorado por servicio de reumatología quien inició tratamiento con esteroide e inmunosupresor (metilprednisolona dosis inicial 500 mg vía intravenosa durante cinco días; posteriormente con prednisona 60 mg vía



Figura 1: Tomografía abdominopélvica simple, en la cual se aprecia imagen hiperdensa dependiente de retroperitoneo.



Figura 2:

Tomografía abdominopélvica simple, en la cual se observa catéter ureteral doble J izquierdo y catéter de nefrostomía izquierdo.

oral cada 24 horas y metotrexato 15 mg vía oral semanal más ácido fólico). A los 14 días posterior a inicio de tratamiento presentó evolución favorable con mejoría clínica, los laboratorios reportaron leucocitos 7.6 × 10^3/μl, urea 64 mg/dl, BUN 31.5 mg/dl, creatinina 1.8 mg/dl y PCR < 0.5 mg/dl, por lo que se decidió el alta del paciente.

Se continuó tratamiento médico con esteroide e inmunosupresor por seis meses (prednisona 5 mg vía oral cada 24 horas más metotrexato 7.5 mg vía oral semanal). Al finalizar el tratamiento, acudió para seguimiento con laboratorios séricos, que reportaron leucocitos 7.1 × 10^3/μl, urea 56 mg/dl, BUN 29 mg/dl y creatinina 1.7 mg/dl. En la tomografía se apreció disminución de proceso fibrótico, ambas unidades renales con adecuada captación de medio de contraste, con presencia de catéter doble J izquierdo y nefrostomía derecha. Se programó recambio de catéter doble J izquierdo y de nefrostomía derecha, y a los 12 meses se realizó gamagrama renal con radiofármaco dietilpentaaminotetracético que reportó filtración total de 43 ml/min, unidad renal derecha 19 ml/min (46%) y unidad renal izquierda 23 ml/min (54%).

En mayo de 2023, se solicitaron nuevamente estudios de imagen y de función renal, los cuales reportaron: leucocitos 8.0 × 10^3/μl, urea 60 mg/dl, BUN 31 mg/dl y creatinina 1.8 mg/dl; además, en la tomografía se observó persistencia de imagen hiperdensa dependiente de retroperitoneo. Debido a la evolución parcial, se realizó consenso multidisciplinario de caso clínico y se decidió optar por tratamiento quirúrgico.

Se planeó laparotomía exploratoria abierta más probable sustitución ureteral ileal bilateral. Durante el transoperatorio se tomó biopsia de fibrosis retroperitoneal que corroboró proceso inflamatorio inespecífico, negativo a malignidad. Se procedió a disección de tejido fibroso, liberando ambos uréteres y vena cava, secundario a adecuada liberación de uréteres se optó por trasposición peritoneal bilateral de uréteres *(Figura 3)*. El paciente presentó adecuada evolución postquirúrgica, por lo que fue egresado a las 72 horas.

En el seguimiento postoperatorio, se realizó retiro de sonda de nefrostomía izquierda, posteriormente presentó cuadro de infección del tracto urinario complicado, por lo que requirió internamiento con tratamiento antibiótico intravenoso con adecuada respuesta. Se decidió retiro de catéter doble J derecho.

En la actualidad, el paciente se encuentra en seguimiento por consulta externa, en tratamiento inmunosupresor, sin agudización de enfermedad renal crónica, sin datos clínicos o paraclínicos sugerentes de uropatía obstructiva del tracto urinario superior o infección del tracto urinario.

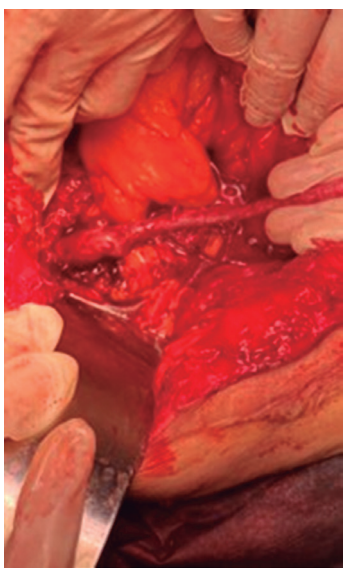

Figura 3:

Ureterólisis con peritonización.

DISCUSIÓN

Este caso clínico describe el manejo de un paciente masculino de 48 años con antecedente de diabetes, quien presentó dolor abdominal y lumbar, náuseas y vómitos. Estos síntomas son consistentes con los descritos en la literatura en pacientes con enfermedad de Ormond, los cuales se asocian a la compresión extrínseca de los uréteres y la dilatación del sistema colector. Los estudios iniciales del paciente revelaron leucocitosis, elevación de urea, BUN y creatinina, así como de los niveles elevados de VSG, PCR e inmunoglobulina G4 (IgG4). Estos hallazgos son típicos del perfil inflamatorio observado en la fibrosis retroperitoneal.[3]

Aproximadamente el 70% de los casos son idiopáticos. Se ha identificado el papel de la IgG4 en la patogénesis de la enfermedad, sugiriendo su relación con procesos autoinmunes. El 30% restante se asocia con medicamentos como la metisergida, neoplasias malignas o antecedente de radioterapia para neoplasias retroperitoneales.[4]

Recientemente, un estudio investigó el papel de las células T reguladoras (Treg) y las células T helper 17 (Th17) en la patogénesis de la fibrosis retroperitoneal idiopática. Se encontró que los pacientes tienen una reducción significativa en el número absoluto de células Treg en comparación con los controles sanos. Además, se observó que los niveles IL-6, IL-10, IL-17, TNF-α e IFN-γ eran significativamente más altos en estos pacientes. Estos hallazgos sugieren que el desequilibrio inmunológico podría estar relacionado con la patogénesis.[5]

En nuestro caso, la tomografía abdominopélvica mostró dilatación de los sistemas colectores renales y una masa hiperdensa en el retroperitoneo, hallazgos que son compatibles con los patrones de imagen descritos en la literatura. La biopsia confirmó el diagnóstico al reportar fibrosis intersticial y paniculitis. Esta última es recomendada por múltiples autores para descartar malignidad y asegurar un diagnóstico preciso.[6-8]

El tratamiento inicial del paciente incluyó la descompresión renal mediante la colocación de catéteres doble J y nefrostomía, seguido de un tratamiento con esteroides (metilprednisolona y prednisona) e inmunosupresor (metotrexato). Este enfoque es consistente con las recomendaciones de la literatura, donde los esteroides son considerados el tratamiento de primera línea, con respuestas clínicas favorables en la mayoría de los casos. Además, la combinación de esteroides con inmunosupresores como el metotrexato es respaldada por la literatura para mejorar la eficacia del tratamiento y reducir los efectos secundarios de los esteroides a largo plazo.[9,10] Estudios recientes han explorado nuevas terapias combinadas, por ejemplo el acetato de medroxiprogesterona, progesterona, tamoxifeno y el inhibidor de la proteína quinasa mTOR (sirolimus), los cuales han tenido resultados favorables modulando el proceso inmunológico y reduciendo la fibrosis.[11,12]

Debido a los hallazgos tomográficos de persistencia del proceso fibrótico dependiente de retroperitoneo durante el seguimiento, se decidió realizar ureterólisis con trasposición peritoneal de los uréteres. Procedimiento recomendado en la literatura cuando no hay respuesta al tratamiento médico, permitiendo así aliviar la obstrucción ureteral y prevenir su recurrencia.[13] La ureterólisis bilateral incluye biopsias del tumor y la técnica de "división y giro" para liberar el uréter de la fibrosis. Una vez liberados los uréteres pueden retraerse lateralmente o trasponerse en peritoneo. En casos severos, se puede considerar un autotrasplante renal o nefrectomía si no se recupera la función renal.[14]

CONCLUSIÓN

Este caso resalta la importancia de una evaluación y manejo multidisciplinario en pacientes con enfermedades inflamatorias o autoinmunes que comprometen el tracto urinario, así como la eficacia del tratamiento combinado médico y quirúrgico para abordar estas condiciones complejas.

AGRADECIMIENTOS

Dr. Arellano Romero Israel, profesor titular de la subespecialidad en Urología Hospital Regional de Alta Especialidad (HRAE) ISSSTE Puebla, Puebla, México.

Dr. Gerardo Moreno Pérez, profesor adjunto de la subespecialidad en Urología HRAE ISSSTE Puebla.

Dr. Eduardo Guzmán Emiliano, Emilio Chapa Abrego y José Manuel Ramírez García, residentes de tercer año de Urología, HRAE ISSSTE Puebla.

REFERENCIAS

1. Ormond JK. Bilateral ureteral obstruction due to envelopment and compression by an inflammatory retroperitoneal process. J Urol. 1948; 59: 1072-1079. doi: 10.1016/s0022-5347(17)69482-5.
2. van Bommel EF, Jansen I, Hendriksz TR, Aarnoudse AL. Idiopathic retroperitoneal fibrosis: prospective evaluation of incidence and clinicoradiologic presentation. Medicine (Baltimore). 2009; 88: 193-201. doi: 10.1097/MD.0b013e3181afc420.
3. Nakada SY, Best SL. Management of upper urinary tract obstruction. In: Wein AJ, Kavoussi LR, Partin AW, Peters CA, editors. Campbell-Walsh-Wein Urology. 12th ed. Philadelphia: Elsevier; 2020. p. 1977-1981.
4. Prucha M, Kolombo I, Stadler P. Ormond's Disease--IgG4-related Disease. Prague Med Rep. 2015; 116: 181-192. doi: 10.14712/23362936.2015.57
5. Liu L, Yan H, Wang Y, Xie Y, Jiang L, Zhao J, et al. Decreased absolute number of peripheral regulatory T cells in patients with idiopathic retroperitoneal fibrosis. Front Immunol. 2022; 13: 1012513. doi: 10.3389/fimmu.2022.1012513.
6. Gilkeson GS, Allen NB. Retroperitoneal fibrosis. A true connective tissue disease. Rheum Dis Clin North Am. 1996; 22: 23-38. doi: 10.1016/s0889-857x(05)70260-x.
7. Engelsgjerd JS, LaGrange CA. Retroperitoneal fibrosis. In: StatPearls. Treasure Island (FL): StatPearls Publishing; 2024. Disponible en: https://www.ncbi.nlm.nih.gov/books/NBK482409/
8. Peisen F, Thaiss WM, Ekert K, Horger M, Amend B, Bedke J, et al. Retroperitoneal fibrosis and its differential diagnoses: the role of radiological imaging. Rofo. 2020; 192: 929-936. doi: 10.1055/a-1181-9205.
9. Mirault T, Lambert M, Puech P, Argatu D, Renaud A, Duhamel A, et al. Malignant retroperitoneal fibrosis: MRI characteristics in 50 patients. Medicine (Baltimore). 2012; 91: 242-250. doi: 10.1097/MD.0b013e31826b1c1d.
10. Fry AC, Singh S, Gunda SS, Boustead GB, Hanbury DC, McNicholas TA, et al. Successful use of steroids and ureteric stents in 24 patients with idiopathic retroperitoneal fibrosis: a retrospective study. Nephron Clin Pract. 2008; 108: c213-c220. doi: 10.1159/000119715.
11. van Bommel EF, Siemes C, Hak LE, van der Veer SJ, Hendriksz TR. Long-term renal and patient outcome in idiopathic retroperitoneal fibrosis treated with prednisone. Am J Kidney Dis. 2007; 49: 615-625. doi: 10.1053/j.ajkd.2007.02.268.
12. Gao H, Liu S, Mai Y, Wang Y, Zhang X, Zheng S, et al. Combined therapy of prednisone and mTOR inhibitor sirolimus for treating retroperitoneal fibrosis. Ann Rheum Dis. 2023; 82: 688-697. doi: 10.1136/ard-2022-223736.
13. Cristian S, Cristian M, Cristian P, Constantin G, Savu C, Huri E, et al. Management of idiopathic retroperitoneal fibrosis from the urologist's perspective. Ther Adv Urol. 2015; 7: 85-99. doi: 10.1177/1756287214565637.
14. Elashry OM, Nakada SY, Wolf JS Jr, Figenshau RS, McDougall EM, Clayman RV. Ureterolysis for extrinsic ureteral obstruction: a comparison of laparoscopic and open surgical techniques. J Urol. 1996; 156: 1403-1410. doi: 10.1016/s0022-5347(01)65601-5.

Correspondencia:
Dr. Juan Pablo Landaverde Sandoval
E-mail: jplandaverde@gmail.com