Caso clínico
doi: 10.35366/122126

Cirujano General
Octubre-Diciembre 2025
Vol. 47, núm. 4 / p. 266-270

Seminoma intraabdominal incidental

Incidental intraabdominal seminoma

Salvador Francisco Campos Campos,[*,‡] Ivonne Teresa Campos Palacios,[*,§] Danny Soria Céspedes,[*,¶] Paul Irving Castillo Cosío,[*,‖] Paula Lisset Cabrera Rivera[*,‖]

Palabras clave: criptorquidia, orquiectomía, dolor abdominal, seminoma.

Keywords: *cryptorchidism, orchiectomy, abdominal pain, seminoma.*

RESUMEN

La criptorquidia se considera uno de los principales factores de riesgo para la formación de tumores de células germinales y se asocia con la generación de seminomas. El tratamiento indicado es orquidopexia para niños menores de dos años y orquiectomía para sujetos postpuberales, con su respectivo seguimiento. Los tumores de células germinales representan el 1% de los tumores malignos en hombres; su etiología es desconocida, aunque existen varias hipótesis que buscan dilucidarla, mientras que su diagnóstico requiere la realización de una historia clínica completa; no obstante, diversos casos son diagnosticados de manera incidental. Se describe el caso de un paciente con antecedente de orquiectomía a los tres días de vida por criptorquidia, quien llega a urgencias por un dolor abdominal de varios días, teniendo como primer diagnóstico diferencial apendicitis aguda; sin embargo, no puede recibir un diagnóstico etiológico completo dada su condición y evolución, por lo que se efectúa una laparoscopia diagnóstica, encontrando incidentalmente un seminoma intraabdominal con una intervención quirúrgica exitosa. Este caso resalta la importancia de indagar si los pacientes con antecedentes de cirugía en los testículos han recibido o no seguimiento y así identificar la probable etiología del cuadro presentado.

ABSTRACT

Cryptorchidism is considered one of the main risk factors for the formation of germ cell tumors and is associated with the generation of seminomas. The indicated treatment is orchidopexy for children under two years of age and orchiectomy for postpubertal subjects, with their respective follow-ups. Germ cell tumors represent 1% of malignant tumors in men; their etiology is unknown, although several hypotheses seek to elucidate it, while their diagnosis requires a complete clinical history; however, there are several cases diagnosed incidentally. We describe the case of a patient with a history of orchiectomy at three days of life due to cryptorchidism, who arrives at the emergency room with abdominal pain for several days, with acute appendicitis as the first differential diagnosis; however, he cannot receive a complete etiological diagnosis given his condition and its evolution, so we performed a diagnostic laparoscopy where incidentally finding an intra-abdominal seminoma with successful surgical intervention. This case highlights the importance of investigating whether patients with a history of testicular surgery have received follow-up or not to identify the probable etiology of the condition presented.

[*] Hospital Ángeles Lindavista. Ciudad de México, México.
[‡] Cirujano general. Expresidente de la Asociación Mexicana de Cirugía General, Academia Mexicana de Cirugía.
[§] Cirujano general. Cirugía Laparoscópica.
[¶] Médico patólogo.
[‖] Médico interno de pregrado.

Recibido: 11/12/2024
Aceptado: 07/08/2025

INTRODUCCIÓN

La criptorquidia se define como un testículo permanentemente ausente de la bolsa escrotal hasta los seis meses de edad. Se considera el principal factor de riesgo para la generación de tumores de células germinales y está relacionado con la formación de seminomas. Las principales complicaciones van desde disminución de la fertilidad hasta riesgo de malignización.[1] El tratamiento indicado es la orquidopexia para niños en un rango de 12 a 18 meses de edad, requiriendo un seguimiento a los 12 meses para valorar el crecimiento y características del testículo,[1] mientras que la orquiectomía se aconseja para casos de atrofia testicular y criptorquidia unilateral en pacientes postpuberales.[2]

Los tumores testiculares forman parte de las neoplasias malignas sólidas más frecuentes en sujetos jóvenes y son relativamente raras.[3,4] La histología varía de acuerdo con la edad de

Citar como: Campos CSF, Campos PIT, Soria CD, Castillo CPI, Cabrera RPL. Seminoma intraabdominal incidental. Cir Gen. 2025; 47 (4): 266-270. https://dx.doi.org/10.35366/122126

aparición, tumores del saco de yolk y teratoma testicular en la primera década, coriocarcinoma en la segunda década, carcinoma de células embrionarias para la tercera década, seminoma para la cuarta década, así como linfoma y seminoma espermatocítico a partir de la séptima década.[4]

Se describe el caso de paciente masculino, adulto, que llega a urgencias con un cuadro de dolor abdominal, representando inicialmente un diagnóstico diferencial de apendicitis aguda. Sin embargo, debido a la clínica mostrada y el tiempo de evolución, no se pudo realizar un diagnóstico etiológico completo, por lo que se optó por efectuar una laparoscopia diagnóstica, hallando incidentalmente un seminoma intraabdominal con un manejo quirúrgico exitoso.

PRESENTACIÓN DEL CASO

Paciente masculino de 29 años, sin antecedentes heredofamiliares de importancia, sin toxicomanías y antecedentes quirúrgicos de orquiectomía izquierda a los tres días de vida por criptorquidia al nacimiento.

Inicia padecimiento al presentar dolor abdominal de siete días de evolución en hipogastrio y ambas fosas iliacas de tipo cólico, progresivo, incapacitante, acompañado de náusea, sin llegar al vómito, adinamia y fiebre cuantificada de 38.5 ºC. Acude con médico de cabecera y comienza tratamiento con ciprofloxacino y analgésicos, por impresión diagnóstica de infección de vías urinarias, con mejoría parcial. Posteriormente se exacerba el cuadro abdominal, por lo que se realiza ultrasonido abdominal de manera externa, con impresión diagnóstica de líquido libre en cavidad abdominal; debido a este diagnóstico el paciente acude al servicio de urgencias del Hospital Ángeles Lindavista.

Se realiza exploración física, encontrándose ligera palidez de tegumentos, mucosas orales deshidratadas, abdomen distendido, timpánico, rígido, peristalsis disminuida en los cuatro cuadrantes con dolor a la palpación superficial, con datos de irritación peritoneal. McBurney, Rovsing, obturador, talopercusión y rebotes positivos; además, con presencia de cicatriz queloide en región inguinal izquierda; Murphy y Giordano bilateral negativos. Extremidades eutérmicas, eutróficas, sin edema. En la *Tabla 1* se presentan los resultados más relevantes de los estudios de laboratorio (biometría hemática completa, química sanguínea y tiempos de coagulación) solicitados al paciente. Por otro lado, en la *Figura 1*, se muestran y describen los resultados de la tomografía de abdomen, tanto simple como contrastada.

De acuerdo con los hallazgos clínicos y de imagen se programa una laparoscopia diagnóstica. Durante el transoperatorio se identifica un tumor dirigido hacia hueco pélvico y fosa iliaca izquierda *(Figura 2)*; se colocan trocares de trabajo paraumbilical derecho e izquierdo de 5 mm para la exploración del tumor, encontrándolo muy indurado y con resistencia a la movilización, por lo que se decide pasar a cirugía abierta *(Figura 2)*. Se accede a cavidad abdominal, encontrando tumor torcido en dos vueltas sobre su propio eje; se destuerce y se identifica origen del tumor, dirigiéndose el pedículo hacia retroperitoneo; por características y origen, se sospecha tumor de origen testicular abdominal, por lo que se decide pinzar pedículo y ligar; posteriormente, se envía pieza a estudio histopatológico.

Tabla 1: Resultados de las pruebas de laboratorio.

Prueba de laboratorio	Resultado	Valor de referencia
Biometría hemática		
Leucocitos (mil/µl)	11.18	3.80-11.20
Neutrófilos (%)	**77.5**	40.0-70.0
Basófilos (%)	0.6	0.0-4.0
Linfocitos (%)	**14.6**	20.0-40.0
Neutrófilos absolutos (mil/µl)	**8.66**	1.50-7.80
Tiempos de coagulación		
Tiempo de protrombina (seg)	16.0	11.7-16.5
Razón internacional normalizada	**1.36**	0.90-1.20
Química sanguínea		
Lipoproteínas de alta densidad (mg/dl)	**30.1**	> 40.0
Lipoproteínas de baja densidad (mg/dl)	**157.7**	< 100
Albumina (g/dl)	**3.37**	3.50-5.00
Bilirrubina total (mg/dl)	**1.24**	0.20-1.20
Fosfatasa alcalina (U/l)	**216.0**	40.0-150.0
Deshidrogenasa láctica (U/l)	**419.8**	125.0-243.0

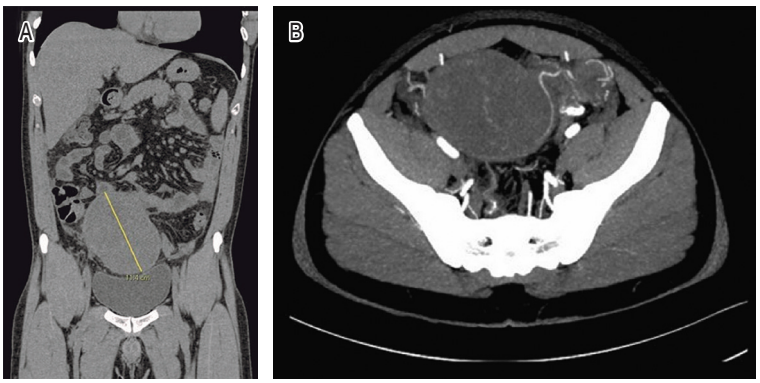

Figura 1: Imágenes representativas de la tomografía computarizada (TC) de abdomen simple y contrastada. **A)** TC de abdomen en corte coronal. En la topografía de flanco y fosa iliaca derecha se observa imagen redonda de 11.4 cm de diámetro, de contenido heterogéneo, con zonas de mayor densidad, de trayecto lineal, y zonas hipodensas en su interior, con aumento de la densidad de la grasa peritoneal adyacente, que condiciona efecto de masa desplazando asas intestinales, ciego y colon ascendente. **B)** TC de abdomen contrastada en corte axial. Se identifica que la masa abdominal se encuentra vascularizada en su interior.

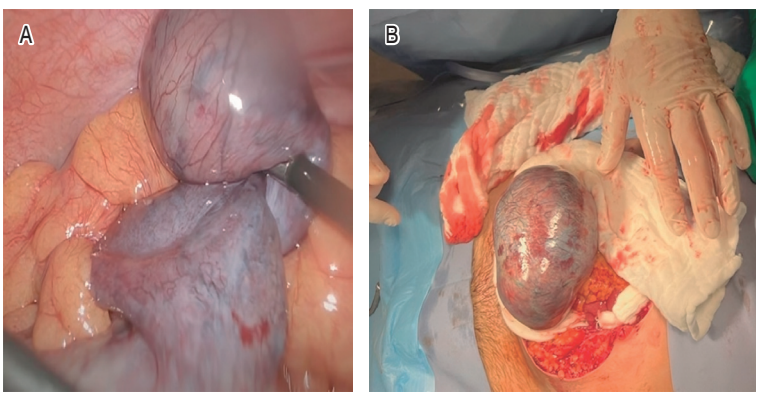

Figura 2: Intervención quirúrgica. **A)** Tumor de coloración violácea, de aproximadamente 15 cm de diámetro. **B)** Dadas las características del tumor, la intervención pasa de laparoscopia a cirugía abierta.

El paciente tiene una estancia intrahospitalaria de cuatro días. El manejo con antibiótico se comienza con ceftriaxona a 1 g cada 12 horas durante tres días; adicionalmente se refiere de manera extrahospitalaria cefixima a 400 mg cada 24 horas por seis días. No se utilizaron drenajes en la cirugía.

En la *Figura 3* se describen las características macroscópicas y microscópicas de la pieza obtenida y enviada a estudio histopatológico, así como los marcadores detectados por inmunohistoquímica. El diagnóstico definitivo es de seminoma puro con extensa necrosis isquémica, la cual representan el 80% del volumen tumoral. Una vez diagnosticado, se solicita interconsulta con oncología, quien pide la cuantificación de alfafetoproteína (AFP) y gonadotropina coriónica humana fracción β (GCH-β), además de tomografía por emisión de positrones con fluorodesoxiglucosa (PET-FDG). La *Figura 4* muestra los resultados de la AFP y la GCH-β, así como las imágenes obtenidas en el PET-FDG.

DISCUSIÓN

Los tumores de células germinales (TCG) representan alrededor del 98% de las tumoraciones testiculares. Histológicamente se dividen en seminomas, no seminomas y tumores espermatocíticos. También se pueden clasificar, de acuerdo con su origen celular, en seminomatosos, no seminomatosos, carcinoma embrionario, Leydig, Sertoli, coriocarcinoma embrionario, teratoma y los derivados del saco de yolk, que a su vez pueden presentarse como puros o mixtos de células germinales.[5]

Los TCG constituyen el 1% de los tumores malignos en hombres, siendo la neoplasia más común en varones de entre 15 y 40 años. Su etiología es desconocida. A lo largo del tiempo se han propuesto múltiples hipótesis respecto a su desarrollo, desde carcinoma *in situ* durante el crecimiento intrauterino, hasta síndrome de disgenesia testicular, la cual involucra patologías como tumores de células germinales, disfunción en la espermatogénesis, criptorquidia e hipospadias, los cuales se han propuesto como los principales factores de riesgo para desarrollar tumoraciones testiculares.[4,6,7]

Respecto a los procesos celulares y moleculares que permiten el desarrollo de un seminoma testicular, estos se asocian al desarrollo aberrante de las células germinales primordiales (PGC). Sin embargo, ahora se sabe que la dosis génica estaría contribuyendo a esa transformación; en este sentido, un estudio reveló que, al comparar los seminomas con las PGC, éstos sobreexpresan varios genes asociados con pluripotencia (NANOG, PRDM14) o se expresan únicamente en ellos (GDF3, DPPA5); la razón

se debería a una reorganización epigenética única en los seminomas.[7]

La criptorquidia incrementa hasta tres veces el riesgo de presentar un TCG, siendo el principal factor de riesgo para los de tipo seminoma.[8] En relación con el diagnóstico de TCG, es necesario realizar una historia clínica completa, haciendo énfasis en indagar alguna alteración al nacimiento por criptorquidia. La literatura describe diversas presentaciones de TCG, como la presencia de una masa sólida palpable en el escroto, la cual puede estar acompañada o no de hidrocele, o síntomas abdominales, como la palpación de una masa sólida en la región inferior del abdomen. Una importante cantidad de casos son diagnosticados de manera incidental, por ultrasonido o por algún otro método de estudio o diagnóstico.[3,9] El tratamiento inicial para el seminoma es la orquiectomía radical. Dependiendo de los hallazgos histopatológicos, se estadificará y se procederá a iniciar el protocolo terapéutico indicado.[10]

La importancia del caso presentado radica en la rápida evolución de la sintomatología del paciente y en la decisión del cirujano de intervenir para evitar complicaciones mayores. Es importante establecer diagnósticos diferenciales desde el inicio del abordaje, sobre todo teniendo en cuenta la historia clínica del paciente, y realizar un interrogatorio dirigido en el área de urgencias para establecer probables diagnósticos etiológicos. Resulta importante también indagar si los pacientes con antecedente de orquidopexia u orquiectomía han recibido o no seguimiento del padecimiento para así identificar de primera instancia la probable etiología y evitar complicaciones mayores.

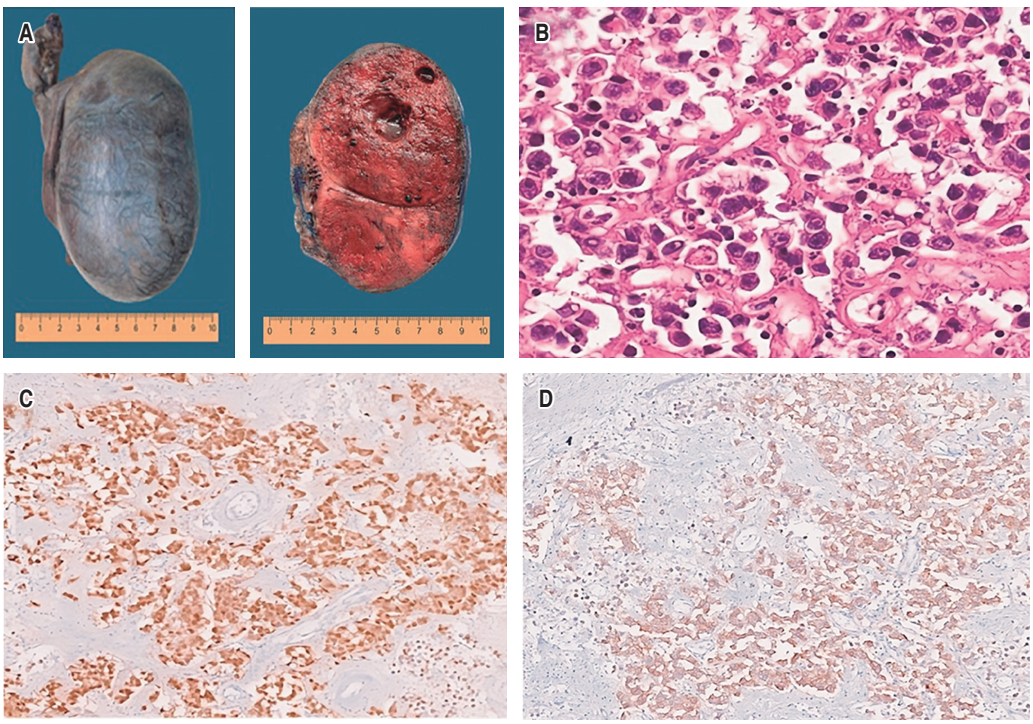

Figura 3: Descripción macroscópica y microscópica de la muestra quirúrgica. **A)** Muestra quirúrgica de 12 × 9 × 8 cm con un peso de 486 gramos. La túnica albugínea se encuentra íntegra, lisa, opaca y de color gris-violáceo. El cordón espermático con medidas de 8 × 2.5 × 2.5 cm, con forma tubular, de superficie rugosa y de color café-violáceo. Al corte macroscópico, se obtiene una muestra de testículo de 11.8 × 9 × 8 cm, el epidídimo con dimensiones de 3 × 0.7 × 0.8 cm y un cordón espermático de 8 × 2.5 × 2.5 cm. **B)** Fotomicrografía del tumor testicular teñido con hematoxilina y eosina, en donde se aprecia que las células neoplásicas son de moderado a gran tamaño, de aspecto poliédrico con citoplasma eosinófilo, algunas con citoplasma claro, con núcleos pleomórficos agrandados y nucleolos evidentes (aumento 4×). **C)** Fotomicrografía en donde se muestran células neoplásicas positivas al marcador OCT 3-4 (aumento 40×). **D)** CD117 (aumento 40×) por inmunohistoquímica.

A

Parámetro	Resultado	Intervalo de referencia
AFP (ng/ml)	1.2	< 8.8
GCH-β (mUI/ml)	< 1.20	0.00-4.90
AFP = alfafetoproteína. GCH-β = gonadotropina coriónica humana beta.		

B

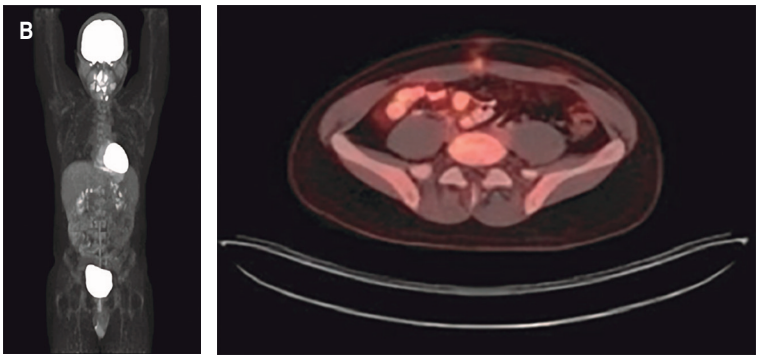

Figura 4: Seguimiento postquirúrgico. Resultados de los parámetros de seguimiento tanto en **A)** suero como **B)** en imágenes mediante tomografía por emisión de positrones con fluorodesoxiglucosa (PET-FDG), solicitados por oncología.

Particularmente, nuestro paciente refirió criptorquidia al nacimiento con resolución quirúrgica radical de orquiectomía de testículo izquierdo. La información proporcionada por el paciente fue incorrecta, debido a que él afirmó que nunca tuvo el testículo izquierdo; por lo tanto, si se presenta un paciente con criptorquidia durante los primeros meses de vida, es necesario informar de manera integral, tanto a los padres como al paciente en determinado punto de su vida, respecto a qué tipo de procedimiento recibió, además de explicar de manera puntual la importancia de su padecimiento, con el objetivo de disminuir la incidencia de TCG a través de un seguimiento adecuado. Finalmente, en estos pacientes es recomendable aconsejar la preservación de espermatozoides.

CONCLUSIONES

Este trabajo evidencia la importancia de indagar si un paciente con antecedentes de cirugía en los testículos ha recibido o no seguimiento. Dicha información resulta indispensable al momento de identificar la probable etiología de un cuadro como el presentado.

AGRADECIMIENTOS

A la Dra. Laura Guadalupe Silva Castro y al Dr. Javier Barragán Otero por sus recomendaciones.

Adscritos a la institución en donde se realizó el reporte: Hospital Ángeles Lindavista.

REFERENCIAS

1. Pipman VR, Arcari A, Alonso GF, Bengolea S V, Boulgourdjian E, D'Amato SP, et al. Criptorquidia: una revisión de los avances más recientes en su diagnóstico y tratamiento. Arch Argent Pediatr [Internet]. 2025; 123: e202410441. Disponible en: https://www.sap.org.ar/docs/publicaciones/archivosarg/2025/v123n3a03.pdf
2. Kolon TF, Herndon CD, Baker LA, Baskin LS, Baxter CG, Cheng EY, et al. Evaluation and treatment of cryptorchidism: AUA guideline. J Urol. 2014; 192: 337-345. doi: 10.1016/j.juro.2014.05.005.
3. Stephenson A, Bass EB, Bixler BR, Daneshmand S, Kirkby E, Marianes A, et al. Diagnosis and treatment of early-stage testicular cancer: AUA guideline amendment 2023. J Urol. 2024; 211: 20-25. doi: 10.1097/JU.0000000000003694.
4. Katabathina VS, Vargas-Zapata D, Monge RA, Nazarullah A, Ganeshan D, Tammisetti V, et al. Testicular germ cell tumors: classification, pathologic features, imaging findings, and management. Radiographics. 2021; 41: 1698-1716. doi: 10.1148/rg.2021210024.
5. Gurney JK, Florio AA, Znaor A, Ferlay J, Laversanne M, Sarfati D, et al. International trends in the incidence of testicular cancer: lessons from 35 years and 41 countries. Eur Urol. 2019; 76: 615-623. doi: 10.1016/j.eururo.2019.07.002.
6. Winter C, Hiester A. Treatment of clinical stage I non-seminoma. Asian J Urol. 2021; 8: 161-169. doi: 10.1016/j.ajur.2021.03.001.
7. Cheng K, Seita Y, Whelan EC, Yokomizo R, Hwang YS, Rotolo A, et al. Defining the cellular origin of seminoma by transcriptional and epigenetic mapping to the normal human germline. Cell Rep. 2024; 43: 114323. doi: 10.1016/j.celrep.2024.114323.
8. Lip SZ, Murchison LE, Cullis PS, Govan L, Carachi R. A meta-analysis of the risk of boys with isolated cryptorchidism developing testicular cancer in later life. Arch Dis Child. 2013; 98: 20-26. doi: 10.1136/archdischild-2012-302051.
9. Rubero J, Lee J, Solomon M, Wu JC, Ganti L. Testicular germ cell tumor presenting to the emergency department. Cureus. 2021; 13: e12618. doi: 10.7759/cureus.12618.
10. Arranz Arija JA, Del Muro XG, Caro RL, Méndez-Vidal MJ, Pérez-Valderrama B, Aparicio J, et al. SEOM-GG clinical guidelines for the management of germ-cell testicular cancer (2023). Clin Transl Oncol. 2024; 26: 2783-2799. doi: 10.1007/s12094-024-03532-2.

Correspondencia:
Dr. Salvador Francisco Campos-Campos
E-mail: drsfcampos@gmail.com