ARTÍCULO ORIGINAL
doi: 10.35366/122121

Cirujano General
Octubre-Diciembre 2025
Vol. 47, núm. 4 / p. 229-234

Precorte (fistulotomía) inmediato en papilas tipo 3 durante CPRE

Immediate pre-cut (fistulotomy) in type 3 papillae during ERCP

Daniel Alejandro Portillo Rodríguez,* Sergio Morales Polanco,‡
Juan de Dios Díaz Rosales§

Palabras clave: colangiopancreatografía retrógrada endoscópica, ampolla de Vater, conductos biliares, enfermedades de las vías biliares, coledocolitiasis.

Keywords: *cholangiopancreatography endoscopic retrograde, ampulla of Vater, bile ducts, biliary tract diseases, choledocholithiasis.*

RESUMEN

Introducción: la canulación de la vía biliar es el paso más crítico en la colangiopancreatografía retrógrada endoscópica (CPRE), con tasas de éxito que varían según la técnica utilizada. La papila tipo 3 presenta un riesgo mayor de canulación difícil. Este estudio evalua la eficacia y seguridad del precorte (fistulotomía) inmediato en este tipo de papila. **Material y métodos:** se realizó un estudio de serie de casos en 50 pacientes con papila tipo 3 sometidos a CPRE con precorte inmediato. Se registraron variables clínicas, bioquímicas y resultados del procedimiento. Se definió como precorte inmediato a la maniobra realizada previo a cualquier intento de canulación estándar. **Resultados:** la tasa de canulación fue del 100%. El 54% logró canulación estándar en menos de un minuto, mientras que el 46% presentó canulación difícil (seis minutos en procedimiento). La incidencia de pancreatitis post-CPRE fue del 6%, sin mortalidad. **Conclusión:** el precorte inmediato en papilas tipo 3 logró tasas de canulación del 100%, con una baja incidencia de complicaciones. Sin embargo, la canulación difícil persiste en casi la mitad de los casos, lo que sugiere la necesidad de estudios adicionales para optimizar su aplicación.

ABSTRACT

Introduction: *biliary cannulation is the most critical step in endoscopic retrograde cholangiopancreatography (ERCP) with success rates varying depending on the technique used. Type 3 papillae pose a higher risk of difficult cannulation. This study evaluated the efficacy and safety of immediate pre-cut in this type of papilla.* ***Material and methods:*** *a case series study was conducted on 50 patients with type 3 papillae who underwent ERCP with immediate pre-cut. Clinical, biochemical, and procedural outcome variables were recorded. Immediate pre-cut was defined as a fistulotomy performed as the first approach before any standard cannulation attempt.* ***Results:*** *the cannulation success rate was 100%. Standard cannulation was achieved within less than one minute in 54% of cases, while 46% experienced difficult cannulation (six minutes). The incidence of post-ERCP pancreatitis was 6%, with no mortality reported.* ***Conclusion:*** *immediate pre-cut in type 3 papillae achieved a 100% cannulation rate, with a low incidence of complications. However, difficult cannulation persisted in nearly half of the cases, suggesting the need for further studies to optimize its application.*

* Residente de primer año de Cirugía General, Hospital General de Zona No. 35, Instituto Mexicano del Seguro Social.
‡ Servicio de Endoscopia Digestiva, Hospital General de Ciudad Juárez, Instituto Chihuahuense de la Salud (ICHISAL).
§ Gastroenterólogo y Endoscopista Digestivo, Practica Privada, Hospital Ángeles de Ciudad Juárez. Departamento de Ciencias Médicas de la Universidad Autónoma de Ciudad Juárez.

INTRODUCCIÓN

Durante una colangiopancreatografía retrógrada endoscópica (CPRE), la canulación de la vía biliar es el paso más importante y crítico. Las técnicas para canular son diversas, sin embargo, no se puede garantizar su éxito en todos los procedimientos (la tasa de fracaso general es de hasta un 8%).[1] La tasa de canulación oscila, según la pericia y experiencia del endoscopista, entre un 62% al primer intento con técnica estándar y aumenta hasta un 95% usando técnicas de salvamento y tras la insistencia.[2]

¿Qué se considera una canulación difícil? Cualquier intento de canulación que dure más de cinco minutos, cinco intentos (no exitosos) de canular el conducto biliar, o más de una canulación/opacificación del conducto pancreático de manera no-intencionada.[3] ¿Qué es

Citar como: Portillo RDA, Morales PS, Díaz RJD. Precorte (fistulotomía) inmediato en papilas tipo 3 durante CPRE. Cir Gen. 2025; 47 (4): 229-234. https://dx.doi.org/10.35366/122121

Recibido: 05/03/2025
Aceptado: 25/07/2025

un intento de canulación? Es cuando se posiciona el instrumento (esfinterótomo, precorte o canulótomo) sobre la papila y se realizan maniobras para introducir la guía y canular la vía biliar común.

La papila mayor se clasifica, según su apariencia, en 4 tipos: tipo 1 o clásica (32% de los casos); tipo 2 o plana, de un diámetro no mayor a 3 mm (25% de los casos); tipo 3 o péndula, cuyo orificio tiene orientación caudal (27% de los casos), y tipo 4 o crestada, en la cual la mucosa ductal se extiende distalmente (16% de los casos) *(Figura 1)*.[4] En un estudio realizado por Amador-Miranda y colaboradores, se observó que las papilas tipo 2 (plana) y tipo 3 (péndula) representaron mayor reto a la canulación estándar, necesitando maniobras avanzadas en un 61 y 50%, respectivamente.[5]

Una de las maniobras técnicas para resolver una canulación difícil es el precorte. Este procedimiento consiste en la realización de un pequeña incisión, realizada con una aguja de corte, en la mucosa de la papila mayor para identificar el conducto biliar inmediato al ámpula de Vater y conseguir el acceso a la vía biliar. Existen tres técnicas de precorte principalmente: la papilotomía, la fistulotomía y el precorte transpancreático. Sin embargo, aunque el precorte temprano se ha observado incluso como un factor protector de pancreatitis post-CPRE, su uso es aún controversial; clásicamente se ha considerado como un factor de riesgo de complicaciones.[6]

El precorte temprano sucede cuando, ante la imposibilidad de canular de primera intención, se realiza la canulación antes de los cinco minutos, desde el inicio de los intentos o antes de cumplir los cinco intentos. Se considera precorte tardío a partir de los cinco minutos desde el inicio de los intentos de canulación, o cuando se ha intentado canular en más de cinco ocasiones sin éxito, o bien se ha opacificado al menos una vez el conducto pancreático durante los intentos de canulación. En este contexto, el precorte inmediato lo definimos como la primera maniobra antes de realizar cualquier intento de canulación convencional, es decir, la primera maniobra de canulación apenas nos posicionamos adecuadamente frente a la papila. El objetivo de este estudio es evaluar la maniobra de precorte inmediato en papilas tipo 3, consideradas como papilas de probable difícil acceso, y observar los resultados a corto plazo.

MATERIAL Y MÉTODOS

Se realizó un estudio de serie de casos con intervención en pacientes referidos al Servicio de Endoscopia Digestiva del Hospital General de Ciudad Juárez para la realización de CPRE, de enero del 2023 a diciembre del 2024. El método de muestreo fue a conveniencia, usando como criterio de selección la presencia de papila tipo 3. Se incluyeron los 50 primeros pacientes mayores de 18 años enviados a CPRE con diagnóstico de coledocolitiasis, disfunción de esfínter de Oddi (tipo 1) o fístula biliar postquirúrgica, y que durante su procedimiento se observará una papila nativa (sin interven-

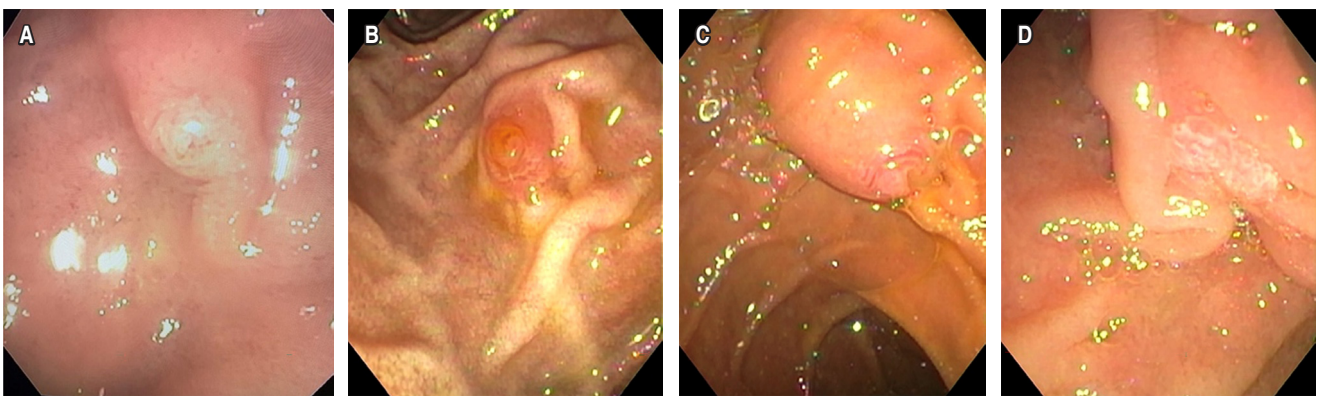

Figura 1: A) Papila tipo 1 o clásica. **B)** Papila tipo 2 o plana. **C)** Papila tipo 3 o péndula. **D)** Papila tipo 4 o crestada.

ción previa) tipo 3 o péndula. Se excluyeron pacientes con pancreatitis previa, por el riesgo de que la inflamación pancreática deformara la correcta posición de la papila, tumores de vías biliares y/o páncreas, así como los ampulomas (papila no clasificable) y pacientes con papilas yuxta- o intradiverticulares.

El procedimiento se realizó bajo anestesia general y en decúbito ventral. Se utilizó un duodenoscopio terapéutico Olympus TJF-180 VF. Después de identificar la papila en cuestión y sin intentos previos de canulación estándar, se realiza el precorte (RC needle knife XL, Boston Scientific) con una incisión en el área por encima del orificio papilar en horario de las 11 y la 1 con respecto a las manecillas del reloj (3-5 mm), sin extenderse hacia el orificio papilar y con ayuda de una fuente electroquirúrgica Esmed ES 350, usando el modo de corte puro a 17 W. El músculo del esfínter se reconoce debido a su color blanquecino; una vez expuesto se vuelve a penetrar con el cuchillo de precorte para lograr hacer una fístula entre el lumen del conducto biliar y el duodeno. La maniobra de precorte se considera exitosa cuando permite la canulación en el conducto biliar, comprobada por el paso de la guía hidrofílica (0.035 inch o 0.9 mm-Boston, Wilson Cook, Microvasive) hacia la vía biliar principal.

Se considera precorte inmediato al evento que identifica una papila tipo 3 o péndula y que, sin intentos previos de canulación, se procede de manera inmediata al precorte de tipo fistulotomía. Se define como una canulación difícil aquella que tarda más de cinco minutos en realizarse efectivamente, que requiere más de cinco intentos de canulación o que invade el conducto pancreático (con la guía o con medio de contraste) en más de una ocasión.

Durante el procedimiento se siguieron de manera estandarizada las medidas para evitar la pancreatitis post-CPRE, como son: indometacina 100 mg intrarrectal dosis única previo al procedimiento, hidratación con solución Hartmann 3 ml/kg/h durante el procedimiento, seguido de un bolo de 20 ml/kg inmediatamente después del procedimiento y 3 ml/kg/h en las primeras 8 horas post-CPRE.[7]

Las variables capturadas fueron: edad, sexo, diagnóstico post-CPRE, tamaño de la vía biliar, bilirrubina y su diferencial, alanina aminotransferasa (ALT), aspartato aminotransferasa (AST), amilasa pre- y post-CPRE, número de intentos de canulación, tiempo endoscópico, incidencia de pancreatitis post-CPRE y mortalidad.

Este estudio fue evaluado y aprobado por el comité de ética del Hospital General de Ciudad Juárez, y tiene un riesgo moderado (controlado). Todos los pacientes firmaron una hoja de consentimiento informado donde se les explican los riesgos y beneficios de realizar un precorte (fistulotomía) según la literatura actual.

RESULTADOS

Del total de 50 pacientes, se intervinieron 38 femeninos (76%) y 12 masculinos (24%). El promedio de edad fue de 45.6 años; el tamaño de la vía biliar fue de 9.9 mm; el promedio de las bilirrubinas y las enzimas hepáticas así como sus desviaciones estándar se observan en la *Tabla 1*. El 60% de los pacientes tuvieron diagnóstico de coledocolitiasis simple, el 18% de coledocolitiasis compleja, el 12% de disfunción de esfínter de Oddi tipo 1 y el 10% de fístula biliar *(Figura 2)*.

La tasa de canulación total fue del 100% en el grupo de estudio. De estos, 27 pacientes (54%) presentaron una canulación estándar, cuyo tiempo de canulación fue de menos de un minuto (45 segundos, desviación estándar [DE] 10), mientras que 23 pacientes (46%) presentaron una canulación difícil, cuyo tiempo de canulación promedio fue de seis minutos (DE 0.9).

Se presentaron tres casos de pancreatitis (6%), sin embargo, todos fueron leves, sin repercusión sistémica; sólo presentaron dolor clásico y elevación de amilasa en promedio de 304.7 (DE 174.9). Se trataron con ayuno y analgésicos. No se presentaron casos de sangrado inmediato ni tardío. No hubo mortalidad en este estudio.

DISCUSIÓN

La canulación difícil es un evento frustrante para el endoscopista; cuando ocurre, se deberá buscar la maniobra más adecuada para lograr un procedimiento exitoso. Se ha observado que el riesgo relativo (RR) para canulación difícil puede tener relación con el tipo de papila; to-

Tabla 1: Variables numéricas en el grupo estudiado.

Variable	Media ± DE	Mín-Máx
Edad (años)	45.6 ± 17.9	20-91
Peso (kg)	72.9 ± 15.7	45-120
Talla (cm)	159 ± 7.0	1.45-1.75
IMC (kg/m²)	28.8 ± 5.6	19.5-46.1
Vía biliar extrahepática (mm)	9.9 ± 4.5	4-25
Bilirrubina (mg/dl)		
Total	5.6 ± 4.1	0.4-20
Directa	3.7 ± 3.1	0.2-16.3
Indirecta	1.9 ± 1.5	0.2-7.2
ALT (U/l)	234.8 ± 205.3	19-940
AST (U/l)	176.2 ± 178.7	21-880
Amilasa (U/l)		
Pre-CPRE	65.6 ± 29.5	32-170
Post-CPRE	151.6 ± 94.6	47-567
Intentos de canulación	4.2 ± 2.7	1-11
Tiempo de canulación (min)	3.2 ± 2.6	1-88
Tiempo endoscópico (min)	34.8 ± 9.5	20-60

ALT = alanina aminotransferasa. AST = aspartato aminotransferasa.
CPRE = colangiopancreatografía retrógrada endoscópica.
DE = desviación estándar. IMC = índice de masa corporal.
Fuente: Archivo electrónico personal.

mando como base la canulación en las papilas clásicas o tipo 1, las papilas tipo 2 tienen un RR de canulación difícil del 2.51 al 2.67, para el tipo 3 es del 3.54 al 3.72 y para el tipo 4 es del 3.36 al 3.41.[4,5]

Aquino-Pérez y colaboradores presentan un estudio en el que realizaron precorte temprano con tiempo de canulación referido de 41.4 segundos (rango 25.2-108.1), con una duración total del procedimiento de 43.8 minutos (30.6-57). Estos autores sugieren que la realización del precorte temprano, independientemente de la indicación o el tipo de papila, no generará mayores complicaciones que las esperadas durante un procedimiento estándar (morbilidad 18.7%) y sin mortalidad.[8] En nuestro estudio, la papila tipo 3 tuvo una canulación estándar o normal en el 54% de los casos, con un tiempo promedio menor de un minuto; sin embargo, la canulación difícil fue observada en el restante 46%, cuyo tiempo de canulación fue de seis minutos en promedio. Todos los casos pudieron ser canulados, sin embargo, estos resultados sugieren que la papila tipo 3, a pesar de haber realizado una maniobra avanzada de canulación, continúa siendo de difícil acceso.

Existen modificaciones a la técnica de fistulotomía, como la propuesta por Muñoz-Fuentes y su equipo, quienes refieren que el precorte de tipo fistulotomía se puede realizar de manera transversal en el espacio que ocupan los radios entre las 10 y 12 (según las manecillas del reloj), teniendo una mayor área para penetrar al conducto biliar. Realizaron esta técnica en cerca del 50% de los pacientes con papila tipo 3, reportando una tasa de éxito de 93.9% y una tasa de complicaciones de 9.1%.[9]

El mayor problema del precorte es la incidencia de la pancreatitis post-CPRE, que es del 3.5 al 9.7% en centros expertos, pudiendo aumentar hasta el 17.5% en centros de bajo volumen;[10] la tasa de mortalidad es del 2.8 al 4.4%.[11] A este respecto, se han propuesto como los principales responsables de este tipo de pancreatitis el traumatismo mecánico directo de los intentos de canulación (sin fistulotomía), las canulaciones pancreáticas no intencionadas, así como la inyección no intencionada de medio de contraste en el conducto pancreático, más que el propio precorte.[6] La fistulotomía tiene la ventaja de que, al estar separado del orificio papilar y, por lo tanto, del conducto pancreático, se reduce el daño térmico, lo que conlleva aumentar las probabilidades de incrementar la

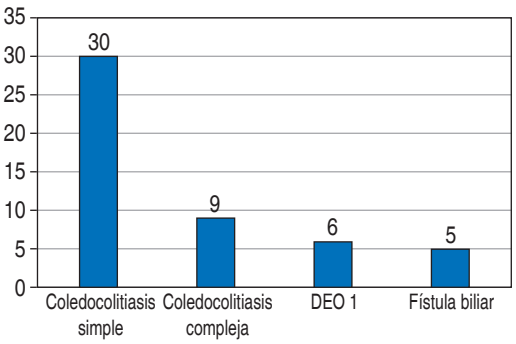

Figura 2: Se observan el número total de pacientes con los diagnósticos por los cuales fueron sometidos a CPRE. Eje de X muestra el diagnóstico, eje de Y muestra la frecuencia absoluta.
CPRE = colangiopancreatografía retrógrada endoscópica. DEO 1 = disfunción de esfínter de Oddi tipo 1.

presión del conducto pancreático por trauma (mecánico o por calor) y de reducir el riesgo de pancreatitis post-CPRE.[9] Nuestro estudio tuvo una incidencia de pancreatitis post-CPRE del 6%, sin mortalidad agregada.

Por otro lado, deberá considerarse la hiperamilasemia post-CPRE, que se presenta en el 60 al 75% de los pacientes luego de una CPRE.[12,13] Este fenómeno no siempre está asociado con pancreatitis post-CPRE. En nuestro estudio, la amilasa promedio abarca desde el rango basal pre-CPRE de 65.6 U/l hasta el promedio de 151.6 U/l post-CPRE, aumentando en promedio 86 U/l. Aunque la hiperamilasemia no es un diagnóstico clínico, puede tener relación con una pancreatitis asintomática en pacientes valorados con tomografía axial computarizada (TAC) post-CPRE.[14]

Aunque en nuestro estudio no se presentaron casos de hemorragia (inmediata o tardía), el sangrado post-CPRE es una complicación significativa que puede ocurrir después de procedimientos que incluyan precorte. Según un estudio multicéntrico, el sangrado clínicamente significativo post-CPRE (CSPEB) ocurrió en el 1.5% de los procedimientos, con una mayor incidencia (2.3%) después de intervenciones de mayor riesgo como la esfinterotomía de precorte.[15]

Las principales limitaciones de este estudio incluyen la falta de aleatorización en la aplicación de la maniobra, ya que no se contó con un grupo control para comparar la eficacia del precorte inmediato con otras estrategias convencionales de canulación. Esto limita la posibilidad de establecer una relación causal sólida entre la técnica utilizada y los resultados obtenidos. Asimismo, el tamaño de la muestra es relativamente pequeño (50 pacientes), lo que puede afectar la generalización de los resultados a otras poblaciones y entornos clínicos. Estudios con mayor número de participantes y en distintos centros hospitalarios podrían aportar datos más robustos sobre la efectividad y seguridad del precorte inmediato en papilas tipo 3.

CONCLUSIÓN

Predecir una canulación difícil en CPRE no es tarea sencilla. Aunque la habilidad del operador juega un papel crucial, el volumen de procedimientos anuales también impacta significativamente en los resultados. Los expertos en centros de alto volumen (> 200 procedimientos/año) tienen mayores probabilidades de éxito, mientras que, en centros de segundo nivel o privados, donde el volumen suele ser intermedio o bajo, las tasas de éxito disminuyen y las complicaciones aumentan. Aquí es donde el uso juicioso del precorte inmediato podría ser una estrategia clave: lejos de ser un "atajo" que sustituya la destreza del endoscopista, para nuestro grupo es ya una extensión natural de la técnica de canulación. El endoscopista clásico puede verlo como un recurso de último momento, pero nosotros lo integramos desde el inicio, especialmente en papilas "a modo" (tipo 3), reduciendo la tasa de fracasos durante el procedimiento, sin incrementar riesgos. Si bien estos hallazgos son prometedores, la evidencia aún requiere estudios controlados, con mayor número de pacientes y en distintos centros, con el fin de optimizar las estrategias de canulación y consolidar el precorte inmediato como una herramienta de primera línea en CPRE.

REFERENCIAS

1. Elmunzer BJ, Maranki JL, Gómez V, Tavakkoli A, Sauer BG, Limketkai BN, et al. ACG clinical guideline: diagnosis and management of biliary strictures. Am J Gastroenterol. 2023; 118: 405-426.
2. Maruta S, Sugiyama H, Ogasawara S, Sugihara C, Ouchi M, Kan M, et al. "Salvage techniques" are the key to overcome difficult biliary cannulation in endoscopic retrograde cholangiopancreatography. Sci Rep. 2022; 12: 13627.
3. Torreblanca-Sierra LF, Villar-Tapia JA, Oregel-Aguilar V, Pedroza-Chamorro S, Escoto-González F, Gutierrez-Banda C, et al. Esfinterotomía de precorte para canulación de la vía biliar difícil, reporte de 88 procedimientos realizados en el servicio de Endoscopia Gastrointestinal del Hospital General de México Dr. Eduardo Liceaga. Endoscopia. 2019; 31: 375-381.
4. Gutierrez-De Aranguren C, Parra-Perez V, Soto A, Ruesta Córdova AF, Veramendi-Schult I, Hung Quiero MP, et al. Asociación entre el tipo de papila duodenal mayor y canulación biliar difícil en centro terciario privado. Rev Gastroenterol Perú. 2021; 41: 169-175.
5. Amador-Miranda B, García-Marín AR, Tepepa-López FJ, Becerra-Blancas FJ, Lagunas-Quiroz E, Amador-Miranda B, et al. Relación entre la morfología del ámpula de váter y técnica de canulación en CPRE. Endoscopia. 2019; 31: 532-537.
6. González-Martín JÁ. Precorte: dos (técnicas combinadas) mejor que una. Rev Esp Enf Digest. 2013; 105: 311-317.

7. Cho E, Kim SH, Park CH, Yoon JH, Lee SO, Kim TH, et al. Tailored hydration with Lactated Ringer's solution for postendoscopic retrograde cholangiopancreatography pancreatitis prevention: a randomized controlled trial. Am J Gastroenterol. 2024; 119: 2426-2435.
8. Aquino-Pérez S, de la Mora Levy JG, Alonso L, Arraga JO, Hernández-Guerrero A, Ramírez-Solís ME. Comparación de precorte inicial vs. precorte tardío para la canulación selectiva de la vía biliar. Endoscopia. 2011; 23: 53-59.
9. Muñoz-Fuentes D, Galvis-García ES, Torreblanca-Sierra LF, Saucedo-Saldívar J, Zavala-Castillo JC, Muñoz-Fuentes D, et al. Propuesta de una técnica segura de precorte para canulación selectiva de la vía biliar en pacientes con canulación difícil. Endoscopia. 2020; 32: 710-715.
10. Ortiz-Ruvalcaba OI, Aguirre-Piria A, Díaz-Rosales J de D, Mena-Arias G, Morales-Polanco S, Guerrero-Pérez L, et al. Análisis de concordancia entre el diagnóstico clínico y el diagnóstico postCPRE en mujeres con sospecha de patología obstructiva de la vía biliar. Endoscopia. 2019; 31: 142-147.
11. Mutneja HR, Vohra I, Go A, Bhurwal A, Katiyar V, Palomera Tejeda E, et al. Temporal trends and mortality of post-ERCP pancreatitis in the United States: a nationwide analysis. Endoscopy. 2021; 53: 357-366.
12. Skude G, Wehlin L, Maruyana T, Ariyama J. Hyperamylasaemia after duodenoscopy and retrograde cholangiopancreatography. Gut. 1976; 17: 127-132.
13. Gori H, Afiliación GA. Esfinterotomía de aguja. Gen. 2013; 67: 116-121.
14. Uchino R, Sasahira N, Isayama H, Tsujino T, Hirano K, Yagioka H, et al. Detection of painless pancreatitis by computed tomography in patients with post-endoscopic retrograde cholangiopancreatography hyperamylasemia. Pancreatology. 2014; 14: 17-20.
15. Bishay K, Ruan Y, Barkun AN, Chen YI, Singh A, Hookey L, et al. Incidence, predictors, and outcomes of clinically significant post-endoscopic retrograde cholangiopancreatography bleeding: a contemporary multicenter study. Am J Gastroenterol. 2024; 119: 2317-2325.

Correspondencia:
Dr. Juan de Dios Díaz Rosales
E-mail: diaz.jdedios@gmail.com