ARTÍCULO ORIGINAL
doi: 10.35366/122120

Cirujano General
Octubre-Diciembre 2025
Vol. 47, núm. 4 / p. 222-228

Coledocolitiasis de difícil tratamiento resuelta con colangioscopia y litotripsia endoscópica

Difficult biliary tract stones treated by cholangioscopy and endoscopic lithotripsy

Rafael Acuña Prats*

Palabras clave: coledocolitiasis, colangioscopia, litotripsia intraductal, láser.

Keywords: *choledocholithiasis, cholangioscopy, intraductal lithotripsy, laser.*

RESUMEN

Introducción: existen algunos litos que por sus dimensiones, número o geometría, son imposibles de tratar mediante los métodos endoscópicos convencionales en la colangiopancreatografía retrógrada endoscópica o CPRE. **Objetivo:** revisar el tipo de lito y la manera como se resolvió la coledocolitiasis de difícil manejo en un hospital de tercer nivel con colangioscopia endoscópica y litotripsia intraductal mediante la revisión retrospectiva, observacional y transversal de una serie de casos. **Material y métodos:** análisis de la serie de casos de coledocolitiasis difíciles tratadas entre el 21 de octubre de 2016 y el 31 de diciembre de 2019. Se registraron las características demográficas, tipo de litos, número de CPRE previas fallidas, tasa de resolución utilizando colangioscopia y litotripsia, complicaciones y mortalidad. **Resultados:** se trataron 14 pacientes de los cuales dos (14%) fueron masculinos y 12 (86%) femeninos. Se tuvo una mediana de edad de 73 años (rango 25-89) y promedio de 62.7 años. En nueve (64.3%) pacientes se habían realizado CPRE previa: en cinco (35.7%) una CPRE, en dos casos dos (14.3%) veces y en dos (14.3%) en tres ocasiones. Una (7%) mujer con 26 semanas de embarazo y tres internamientos previos por dolor, se incluyó en esta serie para no someterla a radiación, previo consenso con ginecología. Se logró la resolución de la coledocolitiasis mediante colangioscopia y litotripsia en todos los pacientes, requiriendo una sesión 12 (86%) enfermos y dos sesiones en dos (14%). La dimensión de los litos en todos los casos fue de 2 o más cm, el número de litos fue uno a cinco en siete (50%) pacientes, seis a 10 en tres (21%) y más de 10 litos en cuatro (29%) enfermos. Como complicación, dos (14.3%) pacientes presentaron pancreatitis aguda leve poslitotripsia que se resolvió a las 48 horas. No hubo mortalidad en esta serie de casos. **Conclusión:** la colangioscopia con litotripsia permitió resolver la coledocolitiasis de casos muy complejos en una o dos sesiones, siendo una buena opción terapéutica para litos difíciles ya que todos los pacientes presentaban coledocolitiasis múltiple y grandes cálculos primarios de la vía biliar en 13 (93%) de los casos.

ABSTRACT

Introduction: *some stones, due to their size, number, or geometry, are impossible to treat using conventional endoscopic methods such as endoscopic retrograde cholangiopancreatography (ERCP).* ***Objective:*** *to review the type of stone and the management of difficult-to-manage choledocholithiasis at a tertiary care hospital using endoscopic cholangioscopy and intraductal lithotripsy through a retrospective, observational, and cross-sectional review of a case series.* ***Material and methods:*** *analysis of a case series of difficult choledocholithiasis treated between October 21, 2016, and December 31, 2019. Demographic characteristics, stone type, number of previous failed ERCPs, resolution rate using cholangioscopy and lithotripsy, complications, and mortality were recorded.* ***Results:*** *fourteen patients were treated, of whom two (14%) were male and twelve (86%) were female. The median age was 73 years (range 25-89), with a mean age of 62.7 years. Nine patients (64.3%) had undergone previous ERCP: five (35.7%) had undergone one ERCP, two (14.3%) had undergone two ERCPs, and two (14.3%) had undergone three ERCPs. One woman (7%), 26 weeks pregnant with three previous hospitalizations for pain, was included in this series to avoid radiation exposure, after consultation with the gynecology department. Choledocholithiasis was successfully resolved by cholangioscopy and lithotripsy in all patients, requiring one session in 12 (86%) patients and two (14%) in two. The stone size in all cases was 2 cm or larger; the number of stones was one to five in seven (50%) patients, six to ten in three (21%) patients, and more than ten stones in four (29%) patients. As a complication, two (14.3%) patients developed mild acute pancreatitis post-lithotripsy, which resolved within 48 hours. There was no mortality in this case series.* ***Conclusion:*** *cholangioscopy with lithotripsy allowed for the resolution of choledocholithiasis in very complex cases in one or two sessions, making it a good therapeutic option for difficult stones, as all patients presented with multiple choledocholithiasis and large primary biliary tract stones in 13 (93%) of the cases.*

* Servicios de Endoscopia y Cirugía General, Centro Médico Naval. México.

Recibido: 29/05/2025
Aceptado: 11/11/2025

Citar como: Acuña PR. Coledocolitiasis de difícil tratamiento resuelta con colangioscopia y litotripsia endoscópica. Cir Gen. 2025; 47 (4): 222-228. https://dx.doi.org/10.35366/122120

INTRODUCCIÓN

La coledocolitiasis es un problema frecuente y ha sido tratada tanto quirúrgica como endoscópicamente. En la actualidad, la gran mayoría de los casos son tratados de manera endoscópica mediante esfinterotomía y dilatación del colédoco intrapancreático, logrando extraer litos hasta de 1.8 cm de diámetro si es factible realizar una esfinterotomía de buena longitud en caso de que se tenga una dilatación de la vía biliar, lo cual facilita realizar el corte de la papila con seguridad. Sin embargo, existen varios factores que hacen que no en todos los casos, la colangiopancreatografía retrógrada endoscópica (CPRE), la esfinterotomía y dilatación de la vía biliar con balón extractor o la litotripsia mecánica, tengan éxito.[1]

Algunos de estos factores son: litos de 2 o más cm de diámetro, forma geométrica de los mismos siendo los piramidales, cúbicos o cilíndricos los que hacen imposible que los litos puedan salir aun mediante una esfinterotomía amplia. Lo mismo que los litos formados primariamente en la vía biliar, coledocolitiasis primaria, que pueden adoptar la forma inclusive de los conductos, lo cual no es raro en los pacientes de edad avanzada, y la coledocolitiasis múltiple.

Para este pequeño grupo del universo de pacientes con coledocolitiasis de difícil tratamiento es importante prever y adoptar otra estrategia para poder resolver el problema.

El objetivo de este artículo es presentar el recurso de la litotripsia intraductal mediante la colangioscopia endoscópica.

El uso de la colangioscopia endoscópica no es nuevo y está descrito desde 1970 con una tasa de éxito para el tratamiento de la coledocolitiasis de 84%. Desde 1980, en Europa, se inició el uso del láser pulsado para litotripsia de los cálculos biliares que no habían podido ser extraídos por métodos endoscópicos convencionales. El láser disparado genera que el lito se caliente y se fragmente. Algo similar sucede con la litotripsia electrohidráulica donde una chispa eléctrica genera que se mueva súbitamente una onda del agua que golpea al lito y lo fragmenta. Ambas técnicas de litotripsia son utilizadas bajo visión directa mediante la colangioscopia.[2]

A pesar del éxito la colangioscopia no alcanzó una práctica generalizada en la práctica diaria debido a varios factores; los coledocoscopios eran caros, frágiles, debían ser reesterilizados, tenían un solo mando para mover la punta del endoscopio únicamente en dos direcciones y tenían poca iluminación. Además, requería el trabajo sincronizado de dos endoscopistas para lograr el objetivo.[3,4]

En 2015, un nuevo colangioscopio fue introducido a nivel mundial por la empresa Boston Scientific. Este colangioscopio es desechable, más económico, no requiere esterilización, se monta sobre el duodenoscopio de manera que un solo endoscopista maneja ambos endoscopios, pasando el colangioscopio por el canal de trabajo del duodenoscopio, lo que hace el trabajo y la logística del hospital más sencilla.[5]

El colangioscopio es un instrumento de visión frontal, ahora con doble sistema de iluminación, digital, sin fibra óptica lo que hace que no se obscurezca la imagen, con doble sistema de irrigación para distender el interior de la vía biliar mediante solución, con dos mandos, lo que permite la movilidad de la punta del endoscopio en las cuatro direcciones de manera similar a cualquier endoscopio y con un canal de trabajo de 1.2 mm 3.4 french que permite pasar instrumentos como la fibra laser o la sonda de litotripsia electrohidráulica, guías y pinza de biopsia para tomar biopsias bajo visión directa de las estenosis tanto de la vía biliar como del Wirsung. Tiene una visión de 120 grados y puede flexionarse 30 grados al accionar los mandos.[6]

Todo esto ha hecho que el colangioscopio esté más disponible en la práctica diaria para resolver los casos difíciles de coledocolitiasis y también para tomar biopsias de estenosis indeterminadas tanto de la vía biliar como del páncreas donde existe una sospecha de malignidad.[7,8]

MATERIAL Y MÉTODOS

Estudio retrospectivo, observacional, transversal de una serie de casos de coledocolitiasis de difícil tratamiento llevados a cabo mediante colangioscopia y litotripsia con láser o electrohidráulica por varios endoscopistas en un hospital de tercer nivel de atención, Centro Médico Naval de la Ciudad de México, desde

el 21 de octubre de 2016 al 31 de diciembre de 2019. Las variables estudiadas fueron las demográficas para describir a la población, sexo, edad, así como las variables cualitativas y cuantitativas discontinuas como número de cálculos, número de sesiones necesarias para lograr la permeabilidad de la vía biliar, tipo de litiasis primaria o secundaria, complicaciones y mortalidad.

Se realizó colangiorresonancia simple para realizar el diagnóstico de coledocolitiasis, además de considerar la sospecha clínica o de laboratorio. Se utilizó profilaxis antibiótica para disminuir las posibilidades de colangitis con una cefalosporina administrada por vía endovenosa, pudiendo variar de acuerdo al endoscopista y a la disponibilidad del hospital. También se utilizó indometacina en supositorios de 100 mg 45 minutos antes del procedimiento por vía rectal para disminuir la incidencia o la severidad de la pancreatitis postesfinterotomía de acuerdo a las guías endoscópicas de la literatura.

En el postoperatorio, a los pacientes se les dio seguimiento clínicamente y mediante determinación de biometría hemática, amilasa y lipasa séricas, así como pruebas de funcionamiento hepático en caso de haber sospecha de pancreatitis. Permanecieron internados 24 horas de no presentarse pancreatitis, dolor o colangitis. Se define pancreatitis como dolor transfictivo en epigastrio con elevación de niveles enzimáticos de al menos tres veces el valor normal.

Se definió como éxito de la colangioscopia y litotripsia como aquel en el que fue factible canular la papila con el colangioscopio para acceder a la vía biliar y realizar la litotripsia hasta obtener una imagen en la fluroscopia al opacificar la vía biliar de manera completa y libre de defectos de llenado sugestivas de litos.

La seguridad del procedimiento fue evaluada al descartar cualquier complicación durante la hospitalización.

De forma programada, previo consentimiento bajo información tanto de endoscopia como de anestesiase, se realizó intubación orotraqueal y monitorización por el servicio de anestesia. Con el paciente en decúbito lateral izquierdo, se efectuó la introducción del duodenoscopio marca Olympus TJF-Q 180 hasta la segunda porción del duodeno. Se retiró la endoprótesis plástica tipo Amsterdam, en la mayoría de los pacientes que habían tenido CPRE previas, utilizando un asa de polipectomía y se canuló la vía biliar de manera profunda con una guía Jagwire de 0.025 mm bajo control fluoroscópico sin administrar medio de contraste. En caso de no tener CPRE previa se realizó esfinterotomía en el radial de las 11 horas de la papila para facilitar la introducción del colangioscopio y la extracción de los residuos de los litos. Sobre la guía se montó el colangioscopio Spyglass D.S. introduciéndolo por el canal de trabajo del colangioscopio y a su vez se introdujo este endoscopio por el canal de trabajo del duodenoscopio para facilitar el acceso del colangioscopio a la vía biliar *(Figura 1)*. También es factible realizar la canulación de la vía biliar directamente con el colangioscopio, pero facilita la maniobra si previamente se coloca la guía y sólo se desliza sobre la guía *(Figura 2)*. Se introdujo el colangioscopio proximal a la vía biliar, se aspiró la bilis y se irrigó para obtener una visualización adecuada de la bifurcación de los conductos hepáticos y se retiró de manera progresiva realizando pequeños ajustes con los controles del colangioscopio en sus cuatro direcciones para mantenerlo centrado en la luz de la luz de la vía biliar observando en ocasiones la vía biliar intrahepática en su diferentes segmentos, la carina, el conducto hepático común, el orificio del conducto cístico y el colédoco en sus

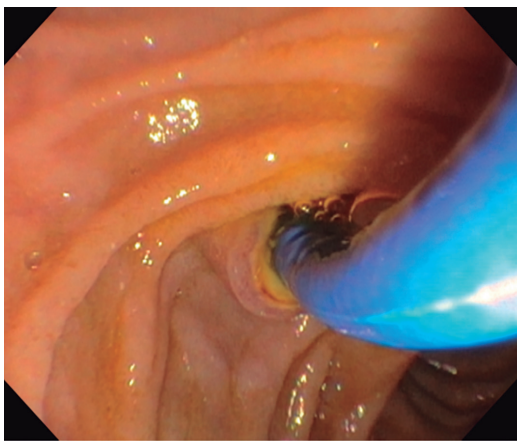

Figura 1: Colangioscopio saliendo del canal de trabajo del duodenoscopio y realizando canulación del ámpula de Váter.

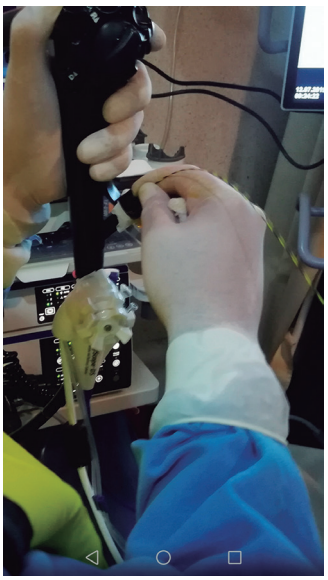

Figura 2:

Colangioscopio acoplado al duodenoscopio. Guía biliar de 0.025 en canal de trabajo. Nótense los mandos del mismo para poder mover la punta en cuatro direcciones.

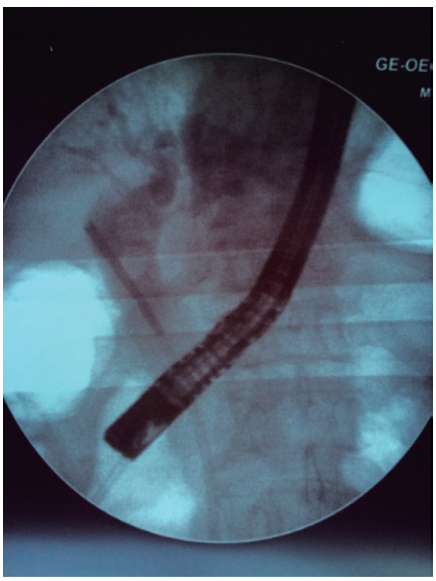

Figura 3: Fluoroscopia donde se observa el colangioscopio dentro de la vía biliar ya opacificada y múltiples litos con geometría cúbica.

tres segmentos. Se utilizó fluoroscopia para tener control radiológico *(Figura 3)*.

Los litos fueron dividiéndose progresivamente al disparar el láser Holmio pulsado a 1.8 Joules de intensidad y 10 Hertz de frecuencia o mediante el disparo de litotriptor electrohidráulico a parámetros fijos establecidos *(Figura 4)*. Al final de la litotripsia se retiró el colangioscopio del canal de trabajo para pasar un catéter biliar de balón extractor de litos y hacer limpieza de la vía biliar al inflar el balón y traccionar sacando los múltiples fragmentos a través de la papila *(Figura 5)*.

Todos los pacientes permanecieron internados durante 24 horas para vigilancia, monitorización de signos vitales, cuantificación del dolor



Figura 4: Litotripsia intraductal de un lito piramidal con fragmentación progresiva del mismo.

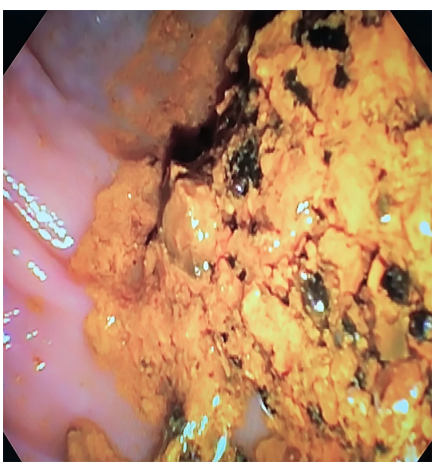

Figura 5: Extracción de múltiples fragmentos de litos mediante catéter biliar extractor de balón a segunda porción del duodeno al final del procedimiento, terminada la litotripsia intraductal.

según la escala numérica del dolor, biometría hemática, amilasa, y lipasa sérica de control y pruebas de funcionamiento hepático.

RESULTADOS

Durante el periodo de tiempo descrito se realizaron en nuestro hospital 360 CPRE de los cuales a sólo 14 pacientes se les realizó colangioscopia con litotripsia debido a litos que en su mayoría no pudieron ser extraídos en una CPRE previa convencional por el número, tamaño o geometría de los mismos. La colangioscopia se empleó en el (3.8%) de todos los casos del hospital en ese lapso de tiempo.

En la población estudiada, 12 (85.7%) pacientes fueron de sexo femenino y dos (14.3%) del masculino. El rango de edad fue 25 a 89 años, la mediana de 73 y el promedio de 62.7 años.

En nueve pacientes (64.3%) se habían realizado CPRE previa: en cinco enfermos (35.7%) una CPRE, en dos pacientes dos (14.3%) y en dos enfermos (14.3%) tres CPRE previas con colocación en endoprótesis plástica tipo Amsterdam 8-10 french de manera paliativa.

El tamaño de los litos en todos los casos fue de 2 cm o más y el número de litos vario de 1 a 10; agrupándose para su análisis en tres grupos: 1 a 5 litos: siete pacientes (50%), 6 a 10 litos: 3 (21%) y más de 10 litos en cuatro enfermos (29%).

Se logró la permeabilidad de la vía biliar en una sola sesión en 12 de 14 pacientes (86%), se requirió de una segunda sesión en dos enfermos (14%). En los dos casos que no se logró la permeabilidad de la vía biliar en la primera sesión fue debido a que en un caso la fibra óptica del láser se rompió sin poder completar el procedimiento, y en el otro caso el canal de trabajo se dañó el canal de trabajo del duodenoscopio no siendo factible pasar el colangioscopio.

Como complicación dos pacientes presentaron pancreatitis aguda leve post-litotripsia (14.3%) presentando dolor epigastrio transfictivo leve con un dolor en escala numérica del dolor entre 1 y 4 según lo manifestó el paciente y elevación de los niveles séricos de amilasa y lipasa más de tres veces su valor normal, resolviéndose a las 48 horas. En ninguno de los casos se presentó sangrado, colangitis, perforación duodenal o de la vía biliar. No hubo mortalidad en esta serie de casos. Una paciente de esta serie, con 26 semanas de embarazo y tres internamientos previos por cólico biliar, se incluyó debido a que no respondió al tratamiento médico y modificación de la dieta, y para no someterla a radiación, se realizó colangioscopia sin fluoroscopia y barridos de la vía biliar al término del procedimiento con catéter biliar de balón.

DISCUSIÓN

La coledocolitiasis es un problema frecuente al que se enfrenta el cirujano general y el endoscopista, siendo importante trabajar en conjunto para buscar la mejor solución para el paciente.

En nuestra serie la mayoría de los pacientes presentaban antecedente de colecistectomía y edad avanzada, siendo la mayoría (93%) grandes y múltiples litos primarios, formados por definición, dentro de la vía biliar postcolecistectomía. Al tener 2 cm o más de diámetro, de forma piramidal, cúbica o cilíndrica resultaba imposible el poder extraerlos aún con una esfinterotomía amplia y estando dilatada la vía biliar. La mayoría de los pacientes contaban con CPRE previas fallidas de una a tres, por lo que tuvimos que adoptar una estrategia diferente tanto desde el punto de vista de cirujano general como de endoscopista para poder lograr la mejor manera de resolver estos casos difíciles representando un problema difícil para ambas especialidades.[9-12]

Es importante destacar que si bien la colangioscopia con litotripsia representa un recurso invaluable para fragmentar los litos de manera intraductal y lograr la permeabilidad, este recurso sólo se aplicó en 14 pacientes (3.8%) de 360 casos con coledocolitiasis tratados en el servicio de endsoscopia. Es decir la gran mayoría de los casos siguen resolviéndose de la manera habitual mediante esfinterotomía y catéter extractor de balón. Pero gracias a este novedoso recurso pudimos lograr la resolución de esos casos difíciles que inclusive quizás aún por cirugía abierta pudieran no haberse resuelto.[13,14]

Se desconoce por qué lo pacientes de edad avanzada forman litos primarios en la vía biliar pudiendo ser un tema muy interesante para futuras investigaciones con objeto de poder

brindar tratamiento profiláctico a este grupo de pacientes geriátricos para que no las formen. Algunos de los factores que pudieran estar involucrados son los que afectan la solubilidad de la bilis; como la deshidratación, cirrosis hepática con disminución en la secreción del hepatocito de alguno de los componentes de la bilis, hígado graso y anemia hemolítica por ejemplo. Desgraciadamente no fue el objetivo de este estudio el poder aclarar estos factores. Pero plantea la posibilidad inclusive de dar tratamiento profiláctico con medicamentos que mejoran la solubilidad de la bilis como el ácido ursodeoxicólico.

La otra aplicación muy importante para la colangioscopia es el estudio de la estenosis indeterminada de la vía biliar o del Wirsung con objeto de diagnosticar o excluir la posibilidad de un colangiocarcinoma o de un cáncer incipiente del páncreas, ya que el canal de trabajo del colangioscopio permite pasar una pinza de biopsia y tomar las biopsias bajo visión directa del sitio de la estenosis y de los puntos más representativos para hacer el diagnóstico histopatológico.[15-17]

Las complicaciones que se presentaron en dos casos (14.3%), pancreatitis aguda leve, fueron asociadas a la esfinterotomía previa que debe de realizarse para el acceso del colangioscopio y no propiamente a la colangioscopia. La pancreatitis se presentó a pesar del uso profiláctico de 100 mg de indometacina vía rectal, lo cual está descrito en la literatura, pero seguramente ayudó a que el cuadro fuera leve.[18-20]

CONCLUSIONES

La litotripsia intraductal mediante colangioscopia, permite resolver en una o dos sesiones casos muy difíciles de coledocolitiasis por la dimensión, número o forma geométrica de los litos los cuales frecuentemente tienen antecedente de CPRE fallidas.

La morbilidad fue del 14.3% por pancreatitis aguda leve sin mortalidad.

La litotripsia por colangioscopia es un procedimiento seguro y altamente eficaz, siendo una herramienta endoscópica invaluable para resolver un problema común del cirujano general y el endoscopista.

REFERENCIAS

1. Nakajima M, Akasaka Y, Yamaguchi K. Direct endoscopic in a biliaryvisualization of the bile and pancreatic duct systems by peroral cholangiopancreatoscopy (PCPS). Gastrointest Endosc. 1978; 24: 141-145.
2. Ponchon T, Gagnon P, Valette PJ. Pulsed dye laser lithotripsy of the bile duct stones. Gastroenterology. 1991; 100: 1730-1736.
3. Chen YK, Parsi MA, Binmoeller KF. Single-operator cholangioscopy in patients requiring evaluation of the bile duct disease or therapy of biliary stones (with videos). Gastrointest Endosc. 2011; 74: 805-814.
4. Chen YK, Pleskow DK. SpyGlass single-operator cholangiopancreatoscopy system for the diagnosis and therapy of bile-duct disorders: a clinical feasibility study (with video). Gastrointest Endosc. 2007; 65: 832-841.
5. Shah RJ, Neuhaus H, Parsi M. A randomized assessment of a semidisposable digital single operator cholangioscope in a biliary tract bench model. Endosc Int Open. 2018; 6: E851-E856.
6. Parsi MA, Jang S, Sanaka M, et al. Diagnostic and therapeutic cholangiopancreatoscopy: performance of a new digital cholangioscope. Gastrointest Endosc. 2014; 79: 936-942.
7. Cotton PB, Elsen GM, Aabakken L. A lexicon for endoscopic adverse events: report of an ASGE workshop. Gastrointest Endosc. 2010; 71: 446-454.
8. Navaneethan U, Hasan MK, Lourdusamy V. Single operator cholangioscopy and targeted biopsies in the diagnosis of indeterminate biliary strictures: a systematic review. Gastrointest Endosc. 2015; 82: 608-614.
9. Itoi T, Sofuni A, Itokawa F. Peroral cholangioscopy diagnosis of biliary-tract diseases by using narrow band imaging (with video). Gastrointest Endosc. 2007; 66: 730-736.
10. Parsi MA, Stevens T, Collins J. Utility of a prototype peroral video cholangioscopy system with narrow-band Imaging for evaluation of biliary disorders (with videos). Gastrointet Endosc. 2011; 74: 1148-1151.
11. Kim HJ, Kim Mh, Lee SK. Tumor Vessels: a valuable cholangioscopic clue of malignant biliary stricture. Gastrointest Endosc. 2011; 74: 635-638.
12. Seeholf A, Shumacher B, Neuhaus H. Prospective study of SpyGlass guided laser lithotripsy of bile duct stones after failure of conventional endoscopic techniques (abstract). Gastrointest Endos. 2009; 69: AB261.
13. Attwell AR, Patel S, Kahaleh M. ERCP with peroral pancreatoscopy-guided laser lithotrpsy for calcific chronic pancreatitis: a multicenter US experience. Gastrointest Endosc. 2015; 82: 311-318.
14. Shah RJ, Raijman I, Brauer BC. A US multicenter first human use experience using the fully disposable, digital single operator cholangioscope (DSOCP) (abstract). Gastrointest Endosc. 2016; 83: AB 141.
15. Manta R, Frazzoni M, Conigliaro R. SpyGlass single-operator peroral cholangiography in the evaluation of indeterminate biliary lessions: a single center, prospective cohort study. Surg Endosc. 2013; 27: 1569-1572.

16. Ishida V,Itol T,Okade Y. Can image -enhanced cholangioscopy distinguish beningn from malignant lesions in the biliary duct? Best Pract Res Clin Gastroenterol. 2015; 29: 611-625.
17. Tringall A, Lemmers A, Meves V. Intraductal biliopancreatic imaging: European Society of Gastrointest Endoscopy (ESGE) technology review. Endoscopy. 2015; 47: 739-753.
18. Sha RJ. Innovations in intraductal endoscopy cholangioscopy and pancreatoscopy. Gastrointest Endosc Clin N Am. 2015; 25; 779-92.
19. Wright ER, Bakis G, Srinnivasan R. Intraprocedural tissue diagnosis during ERCP employing a new cytology preparation forceps biopsy (Smash protocol). Am J Gastroenterol. 2011; 106: 294-299.
20. Seithi A, Doukides T, Seipal DV. Interobserver agreement for single operator choledocoscopy imaging; can we do better? Diagn Ther Endosc. 2014; 2014: 730731.

Conflicto de intereses: el autor declara no tener ningún conflicto de intereses.

Correspondencia:
Dr. Rafael Acuña Prats
E-mail: acunaprats@gmail.com