

Neumotórax espontáneo recidivante secundario a bulla pulmonar

Spontaneous pneumothorax recurrence secondary to pulmonary bulla

Jorge Alberto Morales-Ortiz,* Yarine Berenive Castillo-Villamil,†
Mauricio Muñoz-Muñoz,* Luis Alberto Hernández-Navarro,*
Miguel Ángel Díaz-Mariscal*

Palabras clave:

neumotórax espontáneo, videotoracoscopia, bulla pulmonar.

Keywords:

spontaneous pneumothorax, video-thoracoscopic surgery, bullous lung.

RESUMEN

Introducción: el neumotórax es la presencia de gas en el espacio pleural, con el colapso pulmonar consiguiente y compromiso en la mecánica ventilatoria, el neumotórax espontáneo es aquél que aparece sin un antecedente de traumatismo torácico, el diagnóstico se realiza con una radiografía simple de tórax, la tomografía es el estudio de elección para detectar bullas subpleurales. **Caso clínico:** masculino de 18 años de edad, con antecedente de lobectomía derecha a los 15 años, acude por presentar disnea en reposo y dolor pleurítico izquierdo, en la exploración con hipoventilación de hemitórax izquierdo, radiografía de tórax se observa neumotórax, recibió manejo con sello de agua con buena respuesta y fue egresado por mejoría. Un mes después acude por recivida de síntomas, se realizó tomografía axial computarizada de tórax donde se observa bulla apical izquierda. **Conclusiones:** el tratamiento consiste en la evacuación del aire del espacio pleural, se debe individualizar, teniendo en cuenta la gravedad de la situación clínica y el riesgo de recurrencias. La videotoracoscopia con bullectomía ha demostrado mejorar la disnea, el intercambio gaseoso y la función pulmonar.

ABSTRACT

Introduction: pneumothorax is the presence of gas in the pleural space, with consequent lung collapse that compromises ventilatory mechanics; a spontaneous pneumothorax is one that appears without a history of chest trauma. The diagnosis is made with simple chest radiography, although tomography is the study of choice to detect subpleural bullae. **Clinical case:** an 18-year-old male, with a history of right lobectomy at 15 years of age, presented with dyspnea at rest and left pleuritic pain, in the exploration with hypoventilation of the left hemithorax, chest radiograph, pneumothorax was observed, management was given with an endopleural tube, with adequate evolution and discharge, after one month he returned with the same symptoms, observing a recurrent pneumothorax, for which a pulmonary CT scan was requested showing a left apical bulla. **Conclusions:** treatment consists of evacuating air from the pleural space; it must be individualized, taking into account the severity of the clinical situation and the risk of recurrences. Videothoracoscopy with bullectomy has been shown to improve dyspnea, gas exchange, and lung function.

* Departamento de Cirugía General, Hospital General "Norberto Treviño Zapata", Cd. Victoria, Tamaulipas, México.

† Departamento de Pediatría, Hospital General de Tampico "Dr. Carlos Canseco". Tampico, Tamaulipas, México.

Recibido: 30/03/2021
Aceptado: 23/12/2022



INTRODUCCIÓN

Neumotórax es la presencia de gas en el espacio pleural, entre las pleuras parietal y visceral con el colapso pulmonar consiguiente,¹ causando compromiso en la mecánica ventilatoria. Un neumotórax espontáneo es el que aparece sin un antecedente de traumatismo torácico y se puede clasificar en primario y

secundario, según se produzca en un individuo con o sin una enfermedad pulmonar subyacente, respectivamente.²

En el caso del neumotórax espontáneo de tipo primario, al no contar con una enfermedad desencadenante, esta entidad se relaciona con factores de riesgo predisponentes como el tabaquismo, antecedentes familiares, síndrome de Marfan, anorexia y endometriosis intratorácica.³

Citar como: Morales-Ortiz JA, Castillo-Villamil YB, Muñoz-Muñoz M, Hernández-Navarro LA, Díaz-Mariscal MÁ. Neumotórax espontáneo recidivante secundario a bulla pulmonar. Cir Gen. 2022; 44 (4): 193-196. <https://dx.doi.org/10.35366/109894>

El neumotórax espontáneo primario ocurre mayoritariamente en personas jóvenes alrededor de la segunda y tercera década.³ Por lo regular, se produce por la rotura de una bulla o ampolla subpleural.⁴ Las ampollas y bullas se encuentran hasta en 80% de los casos de neumotórax primario en la tomografía de tórax y hasta en 90% de los casos en la toracoscopia o toracotomía.⁵

El neumotórax espontáneo primario se caracteriza por un riesgo de recurrencia de entre 30 y 50% durante la vida del paciente.^{6,7}

De los neumotórax espontáneos, 90% aparecen en reposo y sólo 10% coinciden con un esfuerzo físico. Los pacientes con neumotórax espontáneo presentan dolor pleurítico súbito, disnea y tos no productiva.

En el examen físico se puede apreciar una reducción de los movimientos de la pared torácica, hiperresonancia a la percusión y ausencia o disminución de los ruidos respiratorios en el lado afectado.⁸

El diagnóstico definitivo de neumotórax espontáneo se confirma con una radiografía simple de tórax, donde se identifica una línea de pleura visceral bien diferenciada de la interfase aérea del espacio pleural que corre paralela a la pared torácica.^{8,9}

La tomografía computarizada puede considerarse como el “estándar de oro” en la detección de neumotórax pequeños y en la estimación del tamaño.⁹

Las lesiones bullosas que contactan con la pared torácica tienen una apariencia cóncava, a diferencia de la línea pleural del neumotórax espontáneo, la tomografía es el estudio de elección para detectar bullas subpleurales y

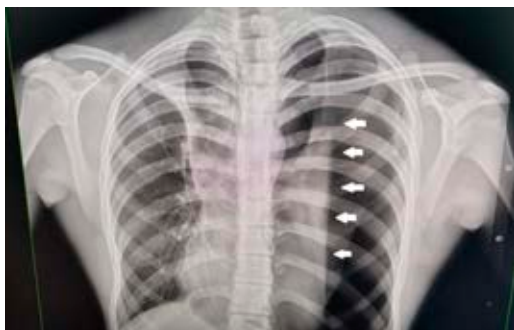

Figura 1: Neumotórax izquierdo.

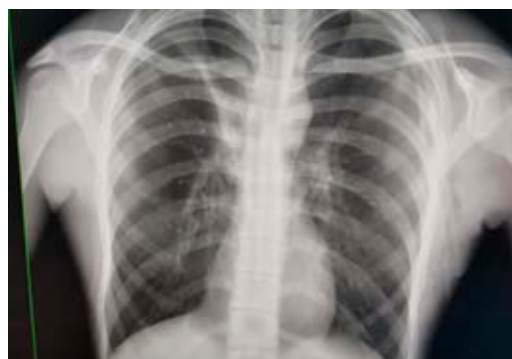

Figura 2: Postcolocación de sonda endopleural.

cambios enfisematosos causantes del neumotórax espontáneo primario.¹⁰

El objetivo de este trabajo es la descripción del diagnóstico y tratamiento del neumotórax espontáneo primario secundario a bulla pulmonar mediante la presentación de un caso clínico.

PRESENTACIÓN DEL CASO

Masculino de 18 años de edad, antecedentes crónicos degenerativos negados, quirúrgicos: lobectomía apical derecha por neumotórax espontáneo refractario secundario a quiste congénito a los 15 años.

Inicia padecimiento con disnea en reposo, dolor torácico tipo pleurítico, por lo que acude a urgencias, a la exploración física se encontraba con reducción de los movimientos torácicos, hiperresonancia a la percusión e hipoventilación del hemitórax izquierdo, se realiza radiografía de tórax observándose neumotórax izquierdo, por lo que se decide colocación de sonda endopleural, se ingresa para vigilancia, muestra mejoría clínica y radiográfica y es egresado por mejoría.

El tres semanas después acude al servicio de urgencias refiriendo dolor en hemitórax izquierdo de dos días de evolución, de inicio súbito, transflíctivo, así como disnea en reposo, a la exploración física con hipoventilación de hemitórax izquierdo e hiperresonancia a la percusión, en la radiografía se observa neumotórax recidivante (*Figura 1*) y se coloca sonda endopleural, con adecuada expansión pulmonar (*Figura 2*) y buena evolución clínica,

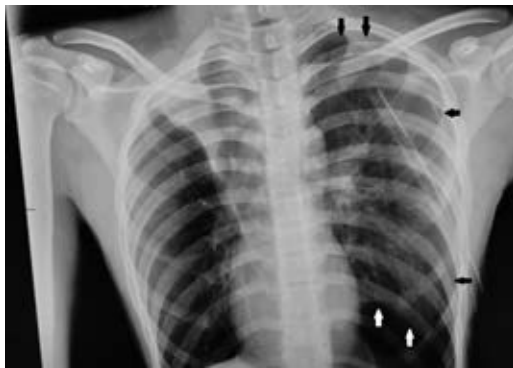

Figura 3: Neumotórax espontáneo. Las flechas identifican la silueta pulmonar en la radiografía de tórax aún sin expansión completa a pesar de la colocación de sonda pleural.

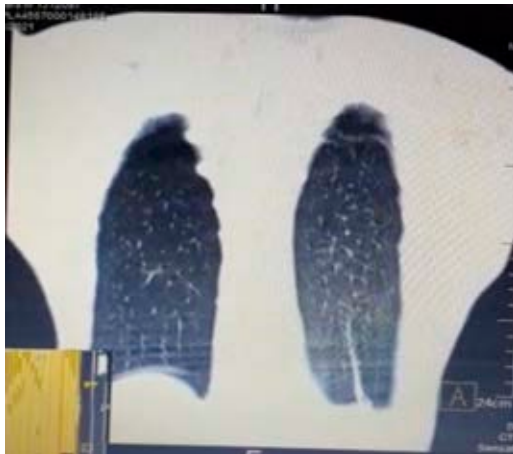

Figura 4: Tomografía axial computarizada de tórax. Bulla pulmonar izquierda.

siete días después se realiza prueba con sonda pleural a sello, presentando disnea y dolor torácico, en radiografía de control se aprecia neumotórax izquierdo recidivante (Figura 3), por lo que se solicita tomografía computarizada observándose persistencia de neumotórax y bulla apical izquierda, por lo que se inicia protocolo quirúrgico para toracoscopia.

Laboratorios: leucocitos $14.9 \times 10^9/l$, neutrófilos $82 \times 10^3/ml$, hemoglobina 14.1 g/dl, hematocrito 42.8%, plaquetas $449 \times 10^9/l$, tiempo de protrombina 14.8 segundos, tiempo de tromboplastina 34 segundos, INR 1.26, glucosa 122 mg/dl, urea 49 mg/dl, creatinina

0.7 mg/dl, sodio 144 mEq/l, potasio 3.9 mEq/l y cloro 101 mEq/l.

Tomografía: se observa neumotórax izquierdo, con presencia de sonda endopleural y bulla apical izquierda (Figura 4).

Se realiza toracoscopia el 11/03/21 encontrándose adherencias laxas en ápice pulmonar a pared torácica, dos bullas en lóbulo apical izquierdo de aproximadamente 0.5-1 cm (Figura 5), se realiza bullectomía, sin complicaciones, se deja sonda endopleural a succión (Figura 6).

Paciente con adecuada evolución clínica, sin datos de dificultad respiratoria, campos pulmonares bien ventilados, radiografía con adecuada expansión pulmonar, se decide retiro de sonda endopleural el 14/03/21, sin complicaciones y alta domiciliaria.

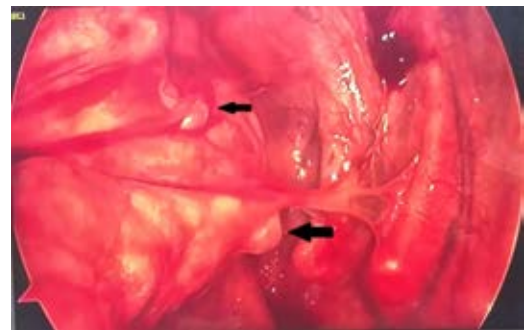


Figura 5: Toracoscopia. Se observan dos bullas apicales de 0.5 y 1 cm (flechas negras).

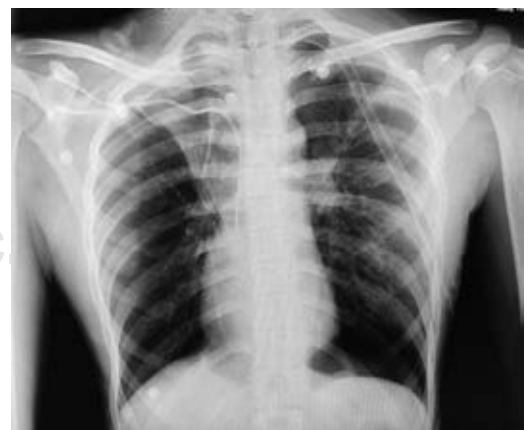

Figura 6: Radiografía tórax posterior a bullectomía.

DISCUSIÓN

El tratamiento del neumotórax espontáneo consiste en la evacuación del aire del espacio pleural y la prevención de las recurrencias.¹¹

Las opciones terapéuticas disponibles incluyen la simple observación en espera de la resolución espontánea, la aspiración con un catéter hasta que se haya evacuado el aire del espacio pleural, la colocación de un tubo de toracostomía con o sin pleurodesis posterior, la toracoscopia y la toracotomía.

La selección del tratamiento se debe basar más en el estado clínico del paciente y el riesgo de recurrencias que en la extensión del neumotórax espontáneo observada en la radiografía simple.

El tratamiento mediante cirugía ha demostrado mejorar la disnea, el intercambio gaseoso, la función pulmonar y la capacidad de ejercicio.

CONCLUSIONES

El neumotórax espontáneo es una patología poco frecuente que debe tenerse en cuenta en los servicios de emergencias, ya que su omisión diagnóstica puede llevar a un neumotórax a tensión.

El objetivo en el tratamiento de un neumotórax es aliviar la presión en el pulmón para permitirle que se expanda nuevamente. Dependiendo de la causa del neumotórax, un segundo objetivo puede ser evitar las recidivas.

El tratamiento de los pacientes con neumotórax espontáneo se debe individualizar, teniendo en cuenta la gravedad de la situación clínica, el riesgo de recurrencias y las preferencias de un paciente bien informado.

La videotoracoscopia, que permite la resección de bullas y la pleurodesis posterior, es el tratamiento de elección, ofrece ventajas significativas sobre la toracotomía abierta, incluida una estancia hospitalaria postoperatoria más corta, dolor postoperatorio significativamente menor, mejor intercambio de gases pulmonares y una disminución en el tiempo de recuperación postoperatoria.¹²

AGRADECIMIENTOS

Los autores agradecen al personal de urgencias y quirófano del Hospital General

“Norberto Treviño Zapata” de Cd. Victoria, Tamaulipas, México.

REFERENCIAS

1. Porcel JM. Neumotórax espontáneo. Elsevier, 2001; 38: 3-7.
2. Palla A, Desideri M, Rossi G, Bardi G, Mazzantini D, Mussi A, et al. Elective surgery for giant bullous emphysema: a 5-year clinical and functional follow-up. *Chest*. 2005; 128: 2043-2050.
3. Valle JC. Neumotórax espontáneo. *Revista Médica de Costa Rica y Centroamérica*. 2015; 617: 723-727.
4. Tulay CM, Ozsoy IE. Spontaneous pneumothorax recurrence and surgery. *Indian J Surg*. 2015; 77: 463-465.
5. Henry M, Arnold T, Harvey J; Pleural Diseases Group, Standards of Care Committee, British Thoracic Society. BTS guidelines for the management of spontaneous pneumothorax. *Thorax*. 2003; 58: ii39-52.
6. Garófalo EAC, Grisman LJJ, Quiroga AJE, Arcos VPS. Neumotórax espontáneo, diagnóstico y tratamiento. *RECIMUNDO*. 2020; 4: 300-309.
7. Frydman M. The Marfan syndrome. *Isr Med Assoc J*. 2008; 10: 175-178.
8. MacDuff A, Arnold A, Harvey J. Management of spontaneous pneumothorax: British Thoracic Society pleural disease guideline 2010. *Thorax* 2010; 65: ii18-ii31.
9. Kelly AM, Weldon D, Tsang AY, Graham CA. Comparison between two methods for estimating pneumothorax size from chest X-rays. *Respir Med*. 2006; 100: 1356-1359.
10. Phillips GD, Trotman-Dickenson B, Hodson ME, Geddes DM. Role of CT in the management of pneumothorax in patients with complex cystic lung disease. *Chest*. 1997; 112: 275-278.
11. Baumann MH. Management of spontaneous pneumothorax. *Clin Chest Med*. 2006; 27: 369-381.
12. Tschopp JM, Bintcliffe O, Astoul P, et al. ERS task force statement: diagnosis and treatment of primary spontaneous pneumothorax. *Eur Respir J*. 2015; 46: 321.

Consideraciones y responsabilidad ética: los autores declaran que siguieron los protocolos de su centro de trabajo sobre la publicación de datos de pacientes, resguardando su derecho a la privacidad mediante la confidencialidad de sus datos.

Financiamiento: los autores declaran que no recibieron financiamiento alguno para la elaboración del trabajo.

Conflicto de intereses: los autores declaran que no existe ningún conflicto de intereses en la realización de este trabajo.

Correspondencia:

Jorge Alberto Morales-Ortiz

E-mail: jm.91@live.com.mx